

УДК:616.721.7-001.7-089.22.844

НАШ ОПЫТ ХИРУРГИЧЕСКОГО ЛЕЧЕНИЯ НЕСТАБИЛЬНЫХ ПОВРЕЖДЕНИЙ ГРУДНОГО И ПОЯСНИЧНОГО ОТДЕЛОВ ПОЗВОНОЧНИКА

С.Л. Чешик

УО «Гродненский государственный медицинский университет»

Спинальный травматизм является одной из самых актуальных проблем вертебрологии, сопровождается осложнениями и высокой инвалидностью. Целью работы явилась сравнительная оценка использования методик хирургического лечения пациентов с нестабильными повреждениями позвоночника в грудном и поясничном отделах. Материал исследования основан на данных наблюдений за пациентами с нестабильными переломами тел позвонков, оперированных в клинике травматологии и ортопедии на базе УЗ «ГКБСМП г. Гродно». В лечении применены декомпрессионно-стабилизирующие операции из заднего и переднего хирургических доступов с использованием специальных фиксаторов и костнопластического материала. При анализе результатов лечения достоверно выявлено преобладание хороших результатов.

Ключевые слова: позвоночник, спинной мозг, корпородез, транспедикулярная фиксация, спондиллодез, деминерализованный костный матрикс.

Spinal injury is one of the most important problems in vertebrology and is associated with severe complications and invalidity. The purpose of the study was to give a comparative assessment of surgical treatment procedures of patients with unstable spinal column injuries in the thoracic and lumbar regions. The material of the study is based on the examination findings of patients with unstable fractures of the vertebral body who underwent surgical operations in the Clinic of Traumatology and Orthopedic Surgery on the basis of the Health Care Institution "Clinical Municipal Emergency Hospital of Grodno". The decompressive and stabilizing surgical procedures from the posterior and anterior surgical approach with the use of fixation and osteoplastic material have been applied in treatment. Upon reviewing the treatment outcomes the prevalence of good results has been revealed.

Key words: spinal column, spinal cord, spinal fusion, transpedicular fixation, spondylosyndesis, demineralized bone matrix.

Введение

Проблема лечения пострадавших с повреждениями позвоночника продолжает оставаться актуальной, что связано с увеличением количества и тяжестью подобных повреждений в структуре травм опорно-двигательной системы (до 10%), преобладанием среди пациентов лиц трудоспособного возраста, длительностью лечения, значительными сроками временной нетрудоспособности и высокими показателями инвалидности, а при поражении спинного мозга и летальностью.

Нестабильные повреждения позвоночного столба являются тяжелым расстройством опорно-двигательной системы, требуют комплексного подхода в диагностике и лечении. Переход от консервативных к ранним хирургическим методам коррекции тяжелых травм позвоночника позволил значительно улучшить результаты лечения, медицинскую и профессиональную реабилитацию пациентов. Этому в значительной мере способствовали разработка тактических классификаций повреждений позвоночника (F.Denis'a, AO/ASIF, Load-Shearing Classification) и современных имплантационных спинальных технологий. В настоящее время, несмотря на постоянное совершенствование методов лечения пациентов с повреждениями позвоночника остается нерешённой проблема ошибок и осложнений, допущенных при хирургической коррекции данной травмы.

Целью работы явилась сравнительная оценка методик хирургического лечения пациентов с нестабильными повреждениями позвоночника в грудном и поясничном его отделах.

Материал и методы исследования

Материал основан на динамическом наблюдении за пациентами, проходившими лечение в клинике травматологии и ортопедии на базе УЗ «ГКБСМП г. Гродно» за период с 2005 по 2008 гг. Всего оперативных вмешательств по поводу нестабильных повреждений позвоночника в грудном и поясничном отделах выполнено у 35 пациен-

тов. Распределение по полу: женщин – 37,2%, мужчин – 62,8%. Средний возраст пациентов составил 30-40 лет. Неврологические нарушения имели место в 13 случаях и проявлялись: в 4-х – по типу нижних парезов конечностей, в 3-х – нарушение функции тазовых органов, в 6-ти – имела место корешковая симптоматика. Сроки поступления пациентов составили от нескольких часов до двух суток. В обследовании применялись общедоступные методы: клинично-неврологический, рентгенографический (рентгенография в стандартных проекциях, миелография, рентгеновская компьютерная томография), МРТ (магнитно-резонансная томография). При установлении диагноза пользовались Международной классификацией по F. Denis (1983), основанной на трехстолбовой биомеханической концепции повреждений переднего, среднего и заднего позвоночных столбов. В зависимости от диагностических данных больным выставлялись показания к определенному виду оперативного лечения. Выполнялись декомпрессионно-стабилизирующие операции из заднего и переднего хирургических доступов. Из заднего хирургического доступа осуществляли следующие операции:

- репозиционная декомпрессия спинного мозга (СМ), с последующей транспедикулярной фиксацией (ТПФ) поврежденного сегмента (18 пациентов);
 - задняя декомпрессия СМ, ТПФ (11 пациентов);
 - заднебоковая декомпрессия СМ, ТПФ (2 пациента).
- Среди оперативных вмешательств из переднего хирургического доступа следует выделить:
- переднебоковая декомпрессия СМ, корпородез аутотрансплантатом (3 пациента);
 - переднебоковая декомпрессия СМ, корпородез аутотрансплантатом в сочетании с фиксацией наkostной пластиной (1 пациент).

Также нами была применена методика комбинированного спондиллодеза с использованием биологически полноценного материала в виде аллопластического деминерализованного костного матрикса (ДКМ) и транс-

педикулярной фиксации. Данная методика применена у 10 пациентов.

Хирургическая технология предусматривала тщательное предоперационное планирование. Оценивались структурные повреждения позвонков. В тех случаях, когда имело место повреждение переднего и среднего опорных комплексов, без значительного смещения отломков в сторону спинно-мозгового канала, при условии неповрежденной задней продольной связки выполнялась репозиционная декомпрессия спинно-мозгового канала за счет лигаментотаксиса с последующей транспедикулярной фиксацией. При повреждении заднего опорного комплекса (переломах дуг позвонков, суставных отростков) производилась задняя декомпрессия спинного мозга с ТПФ. Также задняя декомпрессия СМ с ТПФ выполнялась при тяжелых проникающих переломах тел позвонков, как первый этап двухэтапного хирургического лечения. Второй этап – переднебоковая декомпрессия СМ, межтеловой корпородез. В тех случаях, когда имели место оскольчатые, взрывные переломы тел позвонков со смещением отломков в сторону спинно-мозгового канала (СМК) и значительным его сужением (более 50%), выполнялись переднебоковая декомпрессия СМ, корпородез с костной аутопластикой.

У одного пациента через 9 месяцев после передней декомпрессии спинного мозга на уровне Th12, переднего корпородеза Th11-L1 аутогтрансплантатом развилась асептическая нестабильность трансплантата и вторичная кифотическая деформация позвоночника. Данному пациенту выполнен второй этап стабилизирующего лечения из заднего хирургического доступа в виде одномоментной репозиции и транспедикулярной фиксации Th11-L1.

Для транспедикулярной фиксации в оперативных вмешательствах применялся универсальный фиксатор ТПФ, разработанный БелНИИТО совместно с НПФ «Медбиотех», с определением параметров используемых винтов (поперечный диаметр и длина) и выбором наиболее оптимального варианта установки фиксатора в зависимости от имеющегося повреждения. Винты устанавливались по транспедикулярной методике с учетом индивидуальных анатомических особенностей: диаметр и высота корней дуг позвонков, расстояние от суставных отростков до вентральной кортикальной пластинки тела позвонка, педикулярный угол в горизонтальной плоскости. Чаще всего фиксация производилась бисегментарно, с введением промежуточного винта в тело поврежденного позвонка. Для переднего корпородеза использовались аутогтрансплантат из крыла подвздошной кости, а также наkostная пластина «Медбиотех».

На кафедре травматологии, ортопедии и ВПХ Гродненского государственного медицинского университета в течение последних 25 лет ведутся экспериментальные и клинические исследования по изучению репаративной регенерации в лечении переломов костей конечностей с использованием биологически полноценного материала в виде ауто-, аллотрансплантатов и особенно деминерализованного костного матрикса (ДКМ). Экспериментально обоснована и доказана высокая эффективность применения ДКМ. Активный остеогенез, отмеченный в ранние сроки экспериментов, говорит о высоких остеиндуктивных и остеопластических свойствах данного вида пластического материала. Эти исследования легли в основу нового способа хирургического лечения травм позвоночника, предложенного нами, комбинированного спондилодеза с использованием ТПФ и ДКМ. Суть предложенного способа хирургического лечения заключает-

ся в следующем: после определенного вида декомпрессии спинного мозга и установки транспедикулярных фиксаторов выполняется укладка тонких полосок ДКМ на предварительно подготовленные скелетированные дуги позвонков. Костнопластический материал располагается таким образом, чтобы он перекрывал зону повреждения. Стабилизация и фиксация его осуществляется либо штангами металлических фиксаторов, либо шовным материалом к дугам позвонков. В операциях использовался аллопластический материал (деминерализованный костный матрикс), консервированный в слабых растворах альдегидов. Заготовка и консервирование аллопластического материала осуществлялась в Лаборатории по консервации тканей, организованной при кафедре травматологии, ортопедии и ВПХ ГрГМУ на базе УЗ «ГКБСМП г. Гродно».

Тактика послеоперационного ведения всех пациентов не отличалась от общепринятой. После контроля эффективности оперативного лечения при условии достаточной декомпрессии СМ и стабильной фиксации поврежденного сегмента пациент вертикализировался на 8-10 сутки в съемном ортопедическом корсете и осуществлял дозированную нагрузку. Проводились реабилитационные мероприятия, заключающиеся в лечебной физкультуре, а также физиотерапевтическом лечении. С целью контроля результатов лечения пациентов наряду с общеклиническими применялись и инструментальные методы. Рентгенологический контроль в виде рентгенографии выполнялся через 2, 4, 6 и 12 месяцев. РКТ и МРТ через 6, 12 месяцев с момента операции. Дальше по показаниям.

Результаты и их обсуждение

Результаты лечения оценивались по трем категориям: хорошие, удовлетворительные и неудовлетворительные, в сроки от 2-х месяцев до 4-х лет. Анализ результатов лечения достоверно выявил преобладание хороших результатов в 29 случаях (82%). Удовлетворительные результаты получены в 6 случаях (18%), неудовлетворительных нет.

Хорошие результаты лечения характеризовались полным регрессом неврологических расстройств, отсутствием болевого синдрома, восстановлением оси позвоночника.

Удовлетворительные результаты характеризовались положительной динамикой неврологических расстройств с частичным восстановлением утраченных функций, остаточной кифотической деформацией позвоночника до 15°, умеренным болевым синдромом.

Современные методы обследования позволяют точно определить локализацию травмы, характер повреждения костно-связочных структур, форму поражения и степень выраженности анатомических разрушений. Адекватно выбранный объем и метод оперативного вмешательства позволил достичь положительных результатов. По нашему мнению, одним из наиболее перспективных способов фиксации является внутренний транспедикулярный остеосинтез позвоночника (рисунок 1), отвечающий современным требованиям и качеству лечения пациентов, позволяющий устранять имеющую место деформацию, выполнять управляемую репозицию и коррекцию оси позвоночника, вправлять вывихи позвонков, а также стабилизировать оперированный отдел позвоночника на весь период формирования костного блока.

В остром периоде травмы, после стабилизации общего состояния при тяжелых проникающих переломах позвонков со стенозом СМК и сдавлением СМ, мы считаем, что предпочтительнее выполнять заднюю декомп-

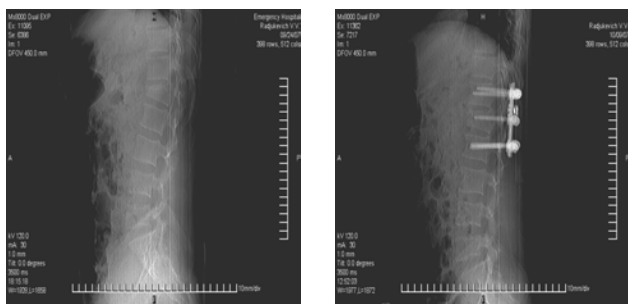


Рисунок 1 – Транспедикулярная фиксация Th12-L2 по поводу перелома L1. РКТ сканы в боковой проекции: а – до операции, б – после операции

рессию СМ с ТПФ (рисунок 2), как первый этап двухэтапного хирургического лечения. Данная тактика позволяет купировать болевой синдром на 2-3 сутки после операции, восстановить физиологический фронтальный и сагиттальный профили в поврежденном сегменте позвоночника, достигнуть жесткой фиксации. Второй этап – переднебоковая декомпрессия СМ, межтеловой корпородез с костной пластикой.

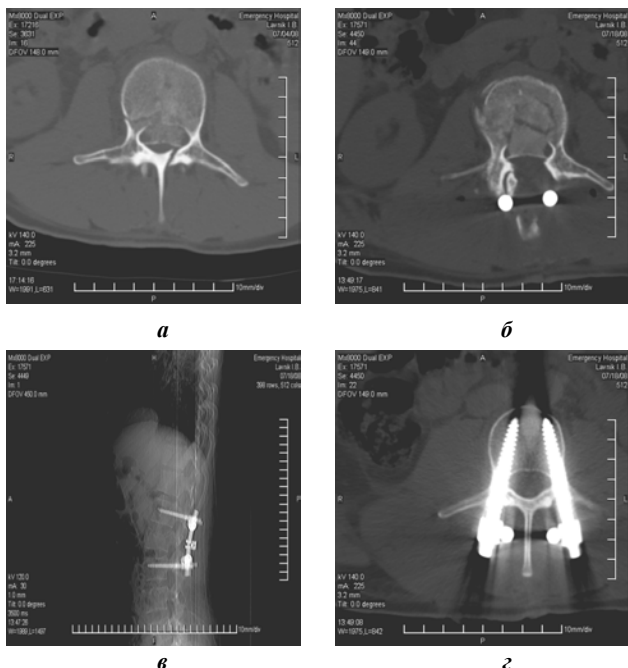


Рисунок 2 – Задняя декомпрессия спинного мозга с ТПФ по поводу нестабильного перелома L2. РКТ сканы: а – аксиальная проекция, стеноз СМК, б – аксиальная проекция, задняя декомпрессия СМ путем ламинэктомии, в – боковая проекция, ТПФ поврежденного сегмента, г – аксиальная проекция, проведение винтов через корни дуг в тело позвонка

Объем задней декомпрессии спинного мозга должен соответствовать характеру повреждения и сдавления содержимого позвоночного канала. Предпочтительно выполнение гемиламинэктомии перед широкой ламинэктомией, что предупреждает послеоперационную формуцию позвоночника в отдаленном периоде. Выполнение задне-боковой декомпрессии спинного мозга с удалением костных фрагментов тела не оправдана, так как технически сложна и имеет высокий риск вторичного повреждения спинного мозга.

При выборе метода оперативного лечения оскольчатых переломов тел позвонков должна учитываться цело-

стность задней продольной связки. При неповрежденной задней продольной связке возможна достаточная репозиционная декомпрессия спинного мозга путем детальной интраоперационной сегментарной экстензии – дистракции с использованием ТПФ (рисунок 3).

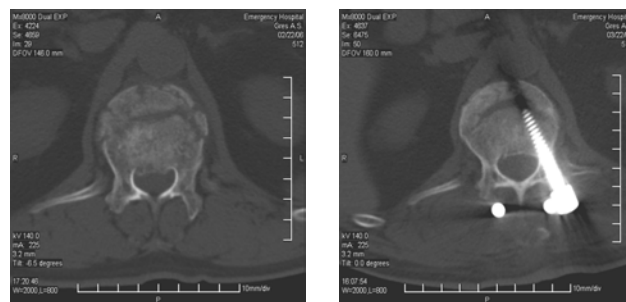


Рисунок 3 – Репозиционная декомпрессия СМ по поводу оскольчатого перелома L1. РКТ сканы в аксиальной проекции: а – до операции, стеноз СМК, б – после операции, стеноз устранен

Достичь полноценной декомпрессии СМ при повреждении передней и средней опорных колон позвоночника можно из вентрального хирургического доступа. При выполнении таких декомпрессио-стабилизирующих операций целесообразно использование костной ауто, аллопластики с фиксацией наkostной пластиной (рисунок 4).

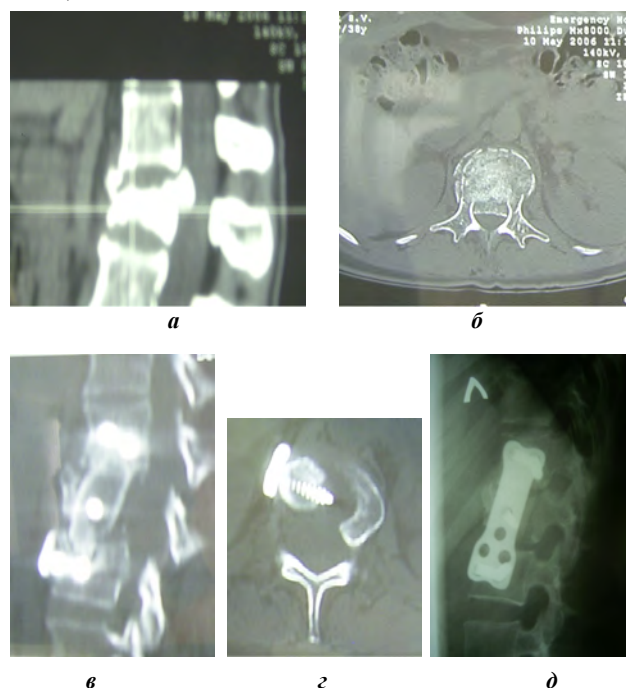
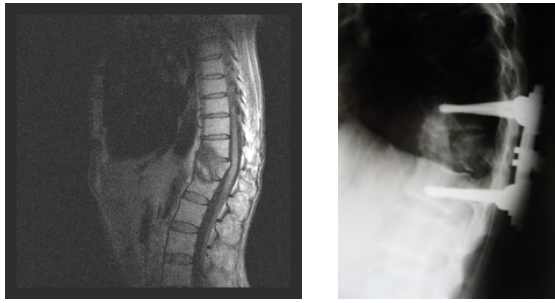

Рисунок 4 – Переднебоковая декомпрессия СМ на уровне L1, межтеловой корпородез Th12-L2 аутоотрансплантатом с фиксацией наkostной пластиной: а, б – РКТ сканы, оскольчатый перелом с передним стенозом СМК до операции, в, г, д – рентгеновский контроль после операции, расположение костного трансплантата и наkostной пластины

Передний корпородез с изолированным использованием костного трансплантата без дополнительной фиксации металлоконструкцией имеет риск миграции последнего с развитием нестабильности сегмента и вторичной деформации позвоночника (рисунок 5). В таких слу-



а
Рисунок 5 – Двухэтапное хирургическое лечение перелома Th12 позвонка: а – МРТ скан, несостоявшийся передний корпородез Th11-L1, миграция костного трансплантата, кифоз позвоночника, б – рентгенограмма позвоночника в боковой проекции, второй этап – ТПФ

чаях для дополнительной фиксации вторым этапом следует выполнять транспедикулярную фиксацию.

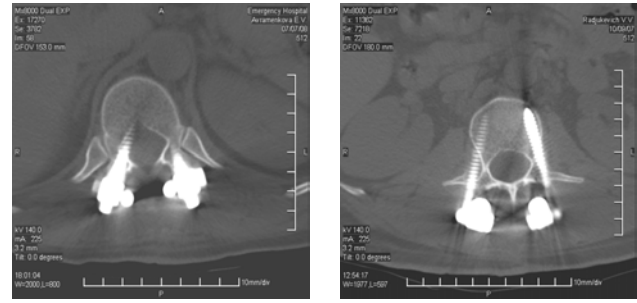
Рентгенологически определено, что при комбинированном спондилодезе с использованием ДКМ и ТПФ (рисунок 6) репаративная регенерация происходит по типу синхронного «рассасывания-замещения» с формированием полноценного регенерата. Отмечено, что в сроки от 3 до 6 месяцев происходит постепенная трансформация пластического материала с формированием костного блока.

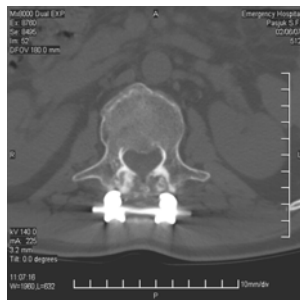

Рисунок 6 – РКТ скан в аксиальной проекции поврежденного сегмента после комбинированного спондилодеза ТПФ и ДКМ через 6 месяцев. Перестройка аллотрансплантата в области дуг позвонка

Необходимо отметить, что в нашей практике при выполнении декомпрессивно-стабилизирующих операций встречались технические погрешности такие как, установка винта вне ножки дужек позвонков, что в первую очередь связано с неправильным выбором точки введения и планируемой траекторией имплантации конструкции (рисунок 7).

Активная хирургическая тактика в отношении нестабильных повреждений позвоночного сегмента в грудном



а
Рисунок 7 – Технические погрешности при проведении винта ТПФ. РКТ сканы в аксиальной проекции: а – интраканальное прохождение винта, б – экстрапедикулярное прохождение винта

и поясничном отделах позволяет улучшить результаты лечения, сократить сроки пребывания пациентов на больничной койке, сократить период реабилитационного лечения и снизить материальные затраты на лечение.

Выводы

При постановке диагноза характер повреждений позвоночника и степень неврологических расстройств должны достоверно оцениваться согласно классификации F.Denis’a, AO/ASIF, Load-Shearing Classification.

Современные методы исследования (клинико-неврологический, рентгенологический, включая КТ, магнитно-резонансная томография, электронейромиография, контрастные) позволяют объективно оценить сложившуюся ситуацию и принять адекватное решение по хирургической коррекции травмы позвоночного столба.

Выбор способа оперативного пособия определяется состоянием пострадавшего, характером повреждения костно-связочных структур позвоночника, деформацией позвоночного канала, клинической формой поражения спинного мозга и его образований, выраженностью неврологических расстройств и давностью травмы.

Причинами большинства осложнений являются отклонения от методики оперативного лечения и ошибки, допущенные во время операции и при ведении больных в послеоперационном периоде.

Литература

1. Макаревич, С.В., Внутренняя ТПФ грудного и поясничного отделов позвоночника при его повреждении: автореф. дисс. докт. мед. наук: 14.00.22 С.В. Макаревич ; БелНИИТО. – Минск, 2002. – 40 с.
2. Корнилов, Н.В. Повреждения позвоночника / Н.В. Корнилов., В.Д. Усиков// – Санкт-Петербург: Морсар АВ, 2000. – 231 с.
3. Полищук, Н.Е. Повреждения позвоночника и спинного мозга / Н.Е. Полищук, Н.А. Корж, В.Я. Фищенко// – Киев: Книга плюс, 2001. – 387 с.

Поступила 19.03.10