

УДК 616.718.42-001.5-089.227.84-089.844

**ВАЛЬГИЗИРУЮЩАЯ РЕКОНСТРУКЦИЯ В ЛЕЧЕНИИ ПАЦИЕНТОВ С ПЕРЕЛОМАМИ ПРОКСИМАЛЬНОГО ОТДЕЛА БЕДРЕННОЙ КОСТИ***Д. Б. Карев, к.м.н.*

УО «Гродненский государственный медицинский университет»

*Органосохраняющие операции являются доминирующим видом вмешательств в лечении пациентов трудоспособного возраста с медиальными переломами бедренной кости. При нестабильном характере перелома предпочтительнее выполнение реконструктивного остеосинтеза, создающего более оптимальные биомеханические условия в зоне перелома. Автором приведена модификация вальгизирующей реконструкции проксимального отдела бедренной кости в сочетании с костной пластикой, позволившая добиться хороших результатов оперативного лечения пациентов с самыми «неблагоприятными» переломами, как в остром периоде, так и с их осложнениями в отдаленные сроки.*

**Ключевые слова:** медиальный перелом бедренной кости, костная пластика, аутогенная кость, реконструктивный остеосинтез.

*Joint and bone preserving surgery is a method of choice for femoral neck fracture treatment in adults. An unstable type of neck fracture demands reconstructive osteosynthesis to achieve biomechanical stability at fracture site. We've modified femur valgus osteotomy in combination with bone autograft. We received good treatment results in patients' group with unstable neck fractures both in acute stage of the disease and in later stages of complicated fractures.*

**Key words:** femoral neck fracture, reconstructive osteosynthesis, bone autograft, jsteoplasty.

**Введение**

Лечение пациентов с медиальными переломами бедренной кости сопряжено со значительным числом осложнений, поэтому до настоящего времени является одной из наиболее актуальных проблем травматологии [2]. Взгляды на патологию как «удел» лиц пожилого и старческого возраста претерпевают изменения. В литературе все больше указаний на возрастающую частоту медиальных переломов в более молодом возрасте [4], у которых остеосинтез в различных его вариантах остается доминирующим оперативным вмешательством. Однако результаты лечения данных пациентов не лучше, чем в старших возрастных группах (показатели неудовлетворительных исходов достигают 27-58,7%, в том числе несращения перелома у 15-20%, аваскулярный некроз головки бедренной кости – у 20-30% [1]).

В связи с этим оправдан дальнейший поиск более оптимальных способов органосохраняющих операций, в том числе костнопластических и реконструктивных [6].

До настоящего времени взгляды на их выполнение, особенно в остром периоде после травмы, неоднозначны [3, 5].

Цель: оценить эффективность реконструктивного и реконструктивного металлокостнопластического остеосинтеза в лечении пациентов с переломами проксимального отдела бедренной кости и их осложнениями, изучив результаты разработанного в клинике вальгизирующей межвертельной остеотомии.

**Материал и методы**

Основаны на наблюдении за 12 пациентами в возрасте от 38 до 59 лет с переломами проксимального отдела бедренной кости и их осложнениями, которым в клинике травматологии, ортопедии и ВПХ ГрГМУ выполнены оперативные вмешательства. Мужчин среди них было 8, женщин – 4.

Показаниями к выполнению реконструктивного металлокостнопластического остеосинтеза служили:

1. Субкапитальные и трансцервикальные переломы типа P<sub>3</sub> (2 пациента);
2. Оскольчатые переломы P<sub>2-3</sub> G<sub>3-4</sub>. (1 пациент);
3. Несросшиеся переломы и ложные суставы с признаками краевого аваскулярного некроза и лизисом шейки в пределах 2/3 её, усталостными переломами металлоконструкций или их миграцией (5 пациентов).

Показанием к выполнению реконструктивного остеосинтеза без костной пластики служили неправильно консолидированные латеральные переломы проксимального отдела бедренной кости с варусной деформацией.

Техника реконструктивного металлокостнопластического остеосинтеза имела следующую последовательность:

1. Репозиция костных фрагментов с помощью ортопедического стола путём тракции по оси конечности (без её отведения) и внутренней ротации. Таким образом, устранялось смещение по ширине, ротация и создавался ШДУ в пределах 110. Состояние достигнутой репозиции определяли при рентгенологическом исследовании в двух стандартных проекциях или R-аппаратом с ЭОП.

2. Забор костного материала для пластики в случае выполнения реконструктивного металлокостнопластического остеосинтеза с использованием аутотрансплантата производили путём обнажения с/3 малоберцовой кости из наружного доступа, с последующей краевой её резекцией. В дальнейшем путем продольного расщепления получали 2 фрагмента (трансплантата).

3. Осуществляли доступ к подвертельной области бедренной кости. В соответствии с наружными ориентирами тазобедренного сустава (паховая складка, пульсация бедренной артерии, большой вертел), на 5-7 см дистальнее вершины вертела по наружной поверхности в шейку и головку бедренной кости вводили стержень-ориентир d 3,5 мм, и с помощью рентген исследования оценивали качество репозиции, локализацию и направление проведения стержня, глубину его погружения в головку бедренной кости.

После этого уменьшали продольное вытяжение и осуществляли импакцию фрагментов.

4. В сформированный канал над нижней кортикальной пластиной в проекции дуги Адамса в шейку погружали костный трансплантат. Выше его, вблизи центра шейки и головки бедренной кости по общепринятой методике вводили клинок ангулярной пластины с учетом последующей вальгизации. Убедившись с помощью рентгенограмм в правильности введения фиксатора, дополнительно импактировали отломки, далее, в сформированный выше металлического фиксатора канал вводили П-й трансплантат, а затем производили межвертельную остеотомию бедренной кости.

Технически выполнялись следующие манипуляции:

После завершения остеосинтеза и костной пластики операционная рана расширялась в дистальном направлении, надкостница отслаивалась только по передне-наружной поверхности, где затем производилась шиповидная межвертельная остеотомия, с формированием в проксимальном фрагменте по наружной поверхности прямоугольного «шипа», а в дистальном, соответственно, прямоугольного «паза». По мере отведения ноги производили перемещение шипа проксимального отломка в костномозговой канал бедренной кости по пазу. За счет этого происходила вальгизация проксимального вертлено-шеечно-головчатого комплекса, а наkostная часть ангулярной пластины ложилась на наружную поверхность бедренной кости. После ликвидации тракции производили фиксацию пластины к бедренной кости сначала костодержателем, а затем 5 – 6 шурупами.

Выполняя описанный способ остеосинтеза, мы исходили из следующих предпосылок:

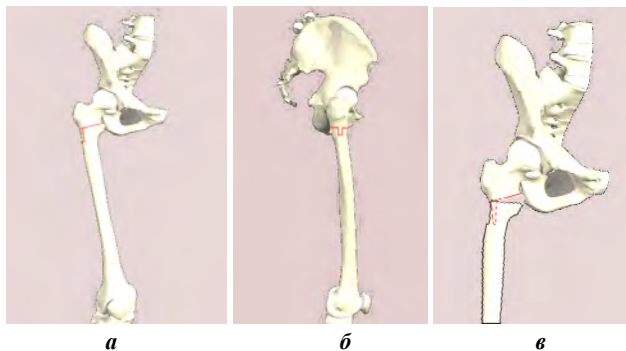
1. Вальгизирующее перемещение проксимального отдела бедренной кости способствовало перераспределению векторов нагрузки в зоне перелома в пользу компрессии между фрагментами, а не взаимного скольжения, что имеет место при нестабильных переломах типа П-3, диагональных, оскольчатых, а также при несросшихся переломах и ложных суставах, не сопровождающихся полным рассасыванием шейки и тотальным ранним асептическим некрозом головки.

3. Конфигурация зоны остеотомии позволяла создать после перемещения большую площадь соприкосновения возникших после остеотомии фрагментов и исключить их ротационные смещения, что благоприятно влияло на их стабилизацию и консолидацию перелома.

4. Введение нескольких тонких костных трансплантатов способствовало активизации репаративных процессов в зоне перелома шейки бедра и повышению прочности фиксации фрагментов за счет создания дополнительных точек опоры и восполнения дефекта нижней кортикальной пластинки шейки (что особенно важно при оскольчатых переломах).

Схематично основные моменты последнего этапа (межвертельной остеотомии) представлены на рисунке 1 а, б, в.

В послеоперационном периоде конечность фиксировали дерогационным сапожком на 8-10 дней, после чего проводили активное восстановление ее функции, с ранней активацией и вертикализацией пациентов. Нагрузка на конечность допускалась в зависимости от субъектив-



**Рисунок 1 – Схема межвертельной вальгизирующей остеотомии бедренной кости: а – межвертельная остеотомия (прямая проекция); б – межвертельная остеотомия (аксиальная проекция, изображение конфигурации остеотомии); в – конфигурация проксимального отдела бедренной кости после вальгизирующего перемещения**

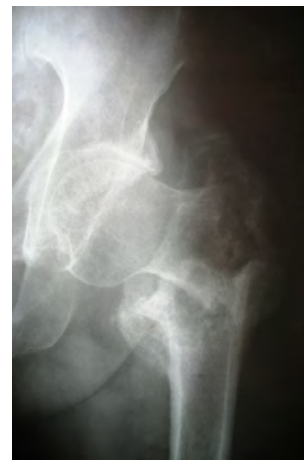ных и объективных клинических и рентгенологических показателей через 4-6 месяцев после операции.

### Результаты и обсуждение

Отдаленные результаты до 1,5 лет прослежены у всех 12 пациентов. При этом хорошие исходы отмечены у 11, удовлетворительные – у 1 пациента, оперированного по поводу ложного сустава с признаками краевого аваскулярного некроза головки бедренной кости (через 8 мес. на фоне сросшегося перелома шейки бедренной кости отмечены ранние признаки развивающегося коксартроза).

В качестве демонстрации хороших результатов приводим клинические примеры 2 пациентов, которым выполнен реконструктивный остеосинтез и реконструктивный металлокостнопластический остеосинтез.

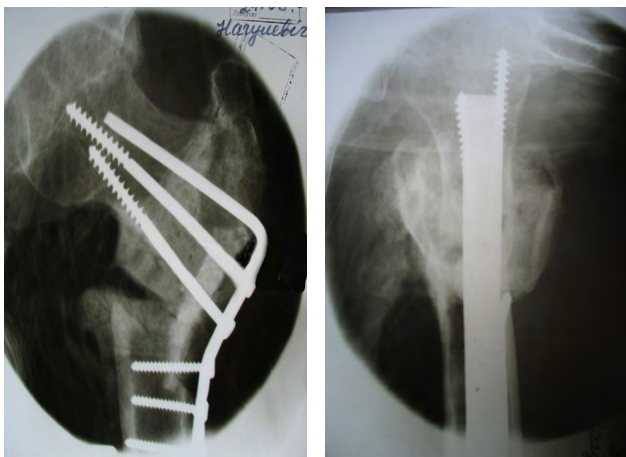
Пример 1. Пациент 3., 52 года, упал в быту на область левого тазобедренного сустава, после чего появились боли в паховой области, подняться и наступить на ногу не смог. Госпитализирован в районную больницу, где установлено наличие «межвертельного» перелома левой бедренной кости, лечился методом скелетного вытяжения на протяжении 2 месяцев, затем 2,5 месяцев – в кокситной гипсовой повязке. После снятия повязки и нагрузки на ногу отметил ее укорочение. 16.01.09. доставлен в БСМП г. Гродно, где в результате обследования уточнен диагноз: неправильно консолидированный межвертельный перелом левой бедренной кости (рисунок 2). На рентгенограмме четко видна выраженная костная мозоль по внутренней поверхности бедренной кости в области малого вертела, что явилось основанием для вальгизирующей коррекции по предложенному нами способу.



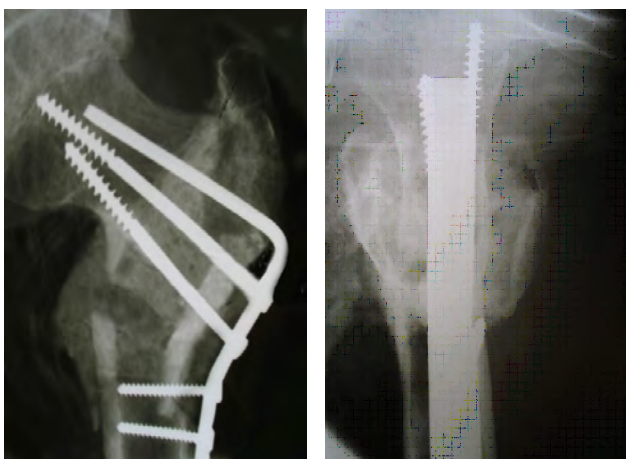
**Рисунок 2 – Рентгенограмма тазобедренного сустава больного 3., 52 лет, консолидированный межвертельный перелом бедренной кости с варусной деформацией (ШДУ 100), прямая проекция**

21.01.09 произведено оперативное вмешательство: вальгизирующая реконструкция проксимального отдела бедренной кости по оригинальной методике, металлоостеосинтез ангулярным фиксатором АО. На рисунке 3, 4 в хронологической последовательности отражена рентгенологическая динамика: рентгенограммы после операции и через 1 год, свидетельствующие о консолидации перелома.

Пример 2. Пациенту 3., 38 лет, по поводу трансцервикального перелома в травматологическом отделении БСМП г. Гродно выполнен внесуставной остеосинтез 2 компрессирующими винтами АО. Динамический клинический и рентгенконтроль свидетельствовали о консолидации перелома в течение 8 месяцев. Через 12 месяцев



**Рисунок 3** – Рентгенограмма тазобедренного сустава пациента 3., 52 лет, после выполнения вальгизирующей реконструкции и остеосинтеза ангулярным фиксатором АО: а – прямая проекция (в результате вальгизации ШДУ восстановлен в пределах 130); б – аксиальная проекция

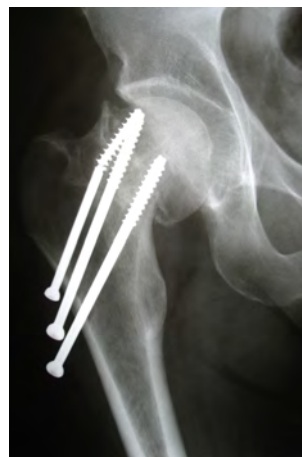

**Рисунок 4** – Рентгенограмма тазобедренного сустава пациента 3., 52 лет, через 1 год после операции: а – прямая проекция (консолидация в зоне остеотомии, сохранение ШДУ 130); б – аксиальная проекция (консолидация в зоне остеотомии, выраженная периостальная костная мозоль)

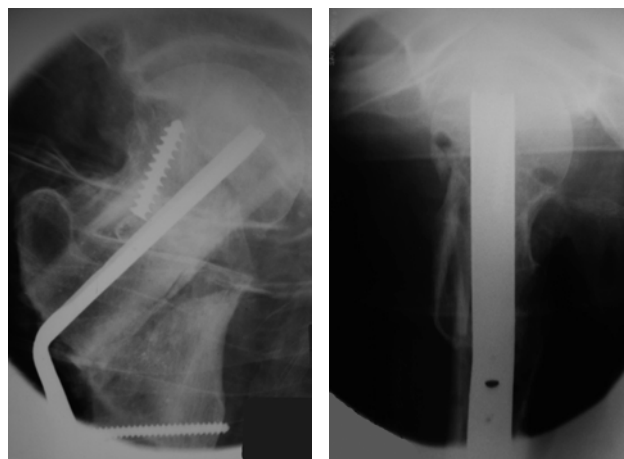
пациент приступил к тяжелому физическому труду, а спустя 2 месяца появилась боль в поясничном отделе позвоночника. Учитывая анамнез, была выполнена рентгенограмма тазобедренного сустава, на которой отмечены смещение проксимального фрагмента бедренной кости по линии перелома, миграция винтов и усталостный перелом одного из них (рисунок 5).

10.02.09. выполнен реконструктивный металлокостнопластический остеосинтез, включающий вальгизирующую межвертельную остеотомию по оригинальной методике с костной мультиостеопластикой (в качестве трансплантатов использована малоберцовая аутокость). Приводим иллюстрации о дальнейшем «заживлении» перелома в виде рентгенограмм через 3 месяца и через 1 год после оперативного вмешательства (рисунок 6, 7, 8).

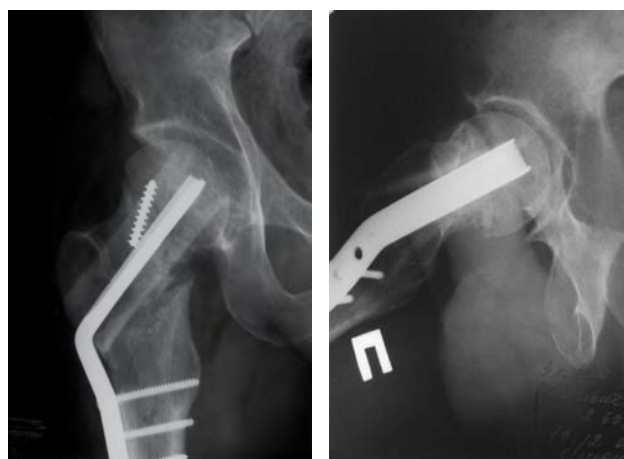
На рентгенограмме в прямой проекции видны «оставшаяся часть винта», фиксация проксимального вертельно-шеечно-головчатого комплекса ангулярной пластиной АО, «тени» аутогрансплантатов выше и ниже пластины; ШДУ 135. На рентгенограмме в аксиальной проекции прослеживается центричность расположения кон-



**Рисунок 5** – Рентгенограмма тазобедренного сустава пациента 3., 38 лет, несросшийся медиальный перелом бедренной кости, миграция винтов с усталостным переломом одного из них (прямая проекция)



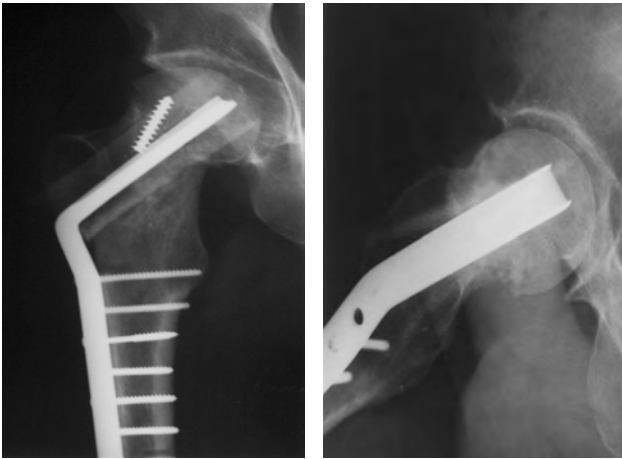
**Рисунок 6** – Рентгенограммы тазобедренного сустава пациента 3., 38 лет, непосредственно после операции: а – прямая проекция, б – аксиальная проекция



**Рисунок 7** – Рентгенограмма тазобедренного сустава пациента 3., 38 лет, через 3 месяца после операции: а – прямая проекция, б – аксиальная проекция

струкции и соотношение фрагментов кости после остеотомии.

Рентгенограмма, выполненная в прямой проекции, свидетельствует о правильном взаимоотношении вертель-



**Рисунок 8 – Рентгенограмма тазобедренного сустава пациента 3., 38 лет, через 1 год после операции:**  
*а – прямая проекция, б – аксиальная проекция*

но-шеечно-головчатого комплекса, металлоконструкции; менее четко прослеживается зона остеотомии, сохраняются «тени» аутотрансплантатов; структура головки шейки и проксимального отдела бедренной кости одинакова. Рентгенограмма в аксиальной проекции свидетельствует о правильном расположении фиксатора, нечетко видны трансплантаты.

На рентгенограмме в прямой проекции – правильное взаимоотношение вертельно-шеечно-головчатого комплекса, металлоконструкции; зона остеотомии, перелома не прослеживается, сохраняются менее четкие «тени» аутотрансплантатов; структура головки шейки и проксимального отдела бедренной кости одинакова, отсутствуют признаки аваскулярного некроза.

На рентгенограмме в аксиальной проекции отмечается правильное расположение фиксатора, зона перелома и остеотомии не прослеживается.

### Выводы:

1. У пациентов трудоспособного возраста даже при «неблагоприятных» медиальных переломах и их осложнениях целесообразно выполнение органосохраняющих оперативных вмешательств, позволяющих избежать эндопротезирования тазобедренного сустава.

2. Предлагаемый способ межвертельной остеотомии в сочетании с мультиостеопластическим остеосинтезом создает более оптимальные условия для консолидации нестабильных медиальных переломов бедренной кости.

3. Применение межвертельной остеотомии по предложенной методике может быть рекомендовано при неправильно консолидированных вертельных переломах.

### Литература

1. Гнетецкий, С.Ф. Субкортикальный остеосинтез переломов шейки бедренной кости у лиц молодого и среднего возраста (клинико-эксперимент. исслед.) : автореф. дис. канд. мед. наук : 14.00.22 / С.Ф. Гнетецкий; Моск. гос. мед.-стоматолог. ун-т. – М. : [б. и.], 2003. – 21 с.
2. Лирицман, В.М. Проблема лечения переломов шейки бедра на рубеже столетий / В.М. Лирицман, В.И.Зоря, С.Ф. Гнетецкий // Вестник травматологии и ортопедии им. Н.Н. Приорова. – 1997. – № 2. – С. 12-19.
3. Ballmer, F.T. Pauwels osteotomy for nonunions of the femoral neck/ F.T. Ballmer, P.M. Ballmer, F. Baumgartel // Orthop. Clin. North Am. – 1990. – № 21. – P. 759-767.
4. Kyle, R.F. Fractures of the Proximal Part of the Femur / R.F. Kyle // J. Bone Joint Surg. – 1994. – Vol. 76-A, № 6. – P. 924-950.
5. Marti, R.K. Intertrochanteric osteotomy for nonunion of the femoral neck / R.K. Marti, H.M. Schuller // J. Bone Joint Surg. [Br.]. – 1989. – Vol. 71. – P. 782-787.
6. Rinaldi, E. Osteosynthesis with valgus osteotomy in the primary treatment of subcapital fractures of the neck of the femur/ E.Rinaldi, P. Marengli, V. Negri // Ital. J. Orthop. Traumatol. – 1984. – Vol. 10, № 3. – P. 313-320.

Поступила 18.03.10