

УДК 611.97:611.13:616-053.31-007

АНАТОМИЯ АРТЕРИЙ ВЕРХНЕЙ КОНЕЧНОСТИ У ПЛОДОВ И НОВОРОЖДЕННЫХ С НЕДИФФЕРЕНЦИРОВАННЫМИ МНОЖЕСТВЕННЫМИ ВРОЖДЕННЫМИ ПОРОКАМИ РАЗВИТИЯ

К.М. Ковалевич, доцент, к.м.н.; Д.И. Янушко; А.С. Мурадян

УО «Гродненский государственный медицинский университет»

Методом макромикропрепарирования исследованы магистральные артерии и их основные ветви на 40 препаратах верхних конечностей (правых и левых) 20 трупов плодов и новорожденных обоего пола с недифференцированными множественными врожденными пороками развития (НМВПР), в сравнении с контрольной группой (без видимых пороков развития, умерших от асфиксии или родовой травмы). Впервые получены новые данные по анатомической изменчивости магистральных артерий и их основных ветвей. Обсуждается значимость генетической составляющей вариабельности артерий верхней конечности.

Ключевые слова: недифференцированные множественные врожденные пороки развития, анатомия артерий, верхняя конечность, плоды, новорожденные

Great arteries and their basic branches of 40 upper extremities (right and left) specimens of 20 fetus and newborn corpses of both sexes with undifferentiated multiple congenital malformations as compared to the control group (without evident malformations who died of asphyxia or birth injury) have been studied by the method of macromicropreparation. For the first time, new data on the anatomical variability of great vessels and their basic branches have been obtained. The importance of genetic constituent of upper extremity arteries variability is discussed.

Key words: undifferentiated multiple congenital malformations, anatomy of arteries, upper extremity, fetuses, newborns.

Вопросы анатомической изменчивости артериального русла кровеносной системы человека по-прежнему актуальны. Известно, что наибольшей вариабельности подвержены артерии верхней конечности. Она высокая в проксимальных и дистальных сегментах руки [11]. Причины такой изменчивости находили в нарушении формирования анатомических структур в эмбриогенезе. К нарушению эмбриогенеза приводят наследственные факторы и повреждающие факторы внешней среды. Как показывают работы по экспериментальной тератологии, при отсутствии экстремальных средовых условий, что мы наблюдаем, как правило, у человека, ведущее значение для возникновения анатомической изменчивости имеют особенности генотипа. Об этом свидетельствуют некоторые характерные особенности наружных и внутренних анатомических структур в разных популяционных (безвыборочных и выборочных) исследованиях, в том числе и при хромосомных и генных мутациях [4-8, 11].

Каузально-следственный и конституциональный подходы в выяснении границ изменчивости артерий верхней конечности позволяют дать практической медицине новые сведения о закономерностях индивидуальной и возрастной изменчивости артерий верхней конечности.

Ввиду того, что по-прежнему публикуются работы, которые не учитывают введенный С.С. Усоевым и его учениками третий, генетический критерий, для определения нормы и ее границ, следует критически относиться к публикуемым данным по частоте и вариабельности вариантов нормы, так как в подавляющем большинстве случаев для анатомического исследования используется трупный материал (из психиатрических больниц, домов инвалидов, родильных домов) с наследственной патологией [11].

Выход из положения – трупный материал, подверженный анатомированию, необходимо сравнивать с так называемой контрольной группой. Таким контролем могут быть новорожденные, умершие от асфиксии или родовой травмы [3], у которых цитогенетическим и (или) патологоанатомическим методами выявляются нарушения генотипа только в 1% случаев [1].

Ввиду отсутствия публикаций об анатомии артерий верхней конечности при НМВПР, нами и поставлена цель – изучить анатомическую изменчивость магистральных

артерий верхней конечности и вариантов отхождения их основных ветвей у плодов и новорожденных с НМВПР.

Материал и методы

Методом макромикропрепарирования исследованы магистральные артерии и их основные ветви на 40 препаратах верхних конечностей (правых и левых) 20 трупов плодов и новорожденных мужского и женского полов. Из них с НМВПР 20 препаратов и 20 препаратов – новорожденные без видимых пороков развития, умершие от асфиксии или родовой травмы – контроль. Исследованы магистральные артерии и их основные ветви, последние не подвержены возрастным изменениям [10]. Материал использован из бывшего тератологического центра Минского филиала Института медицинской генетики АМН СССР, объединенной городской и областной детских прозекур г. Минска и объединенной городской детской прозекуры г. Ленинграда. Материал подвержен цитогенетическому исследованию и патологоанатомическому вскрытию по общепринятой методике [2].

Статистическая обработка полученных результатов проведена при помощи прикладного пакета Statistica 6,0.

Результаты и обсуждение

Выявлены следующие статистически достоверные особенности анатомического строения артерий верхней конечности и ее ветвей при НМВПР, в сравнении с контрольной группой.

Плечевая артерия на 4 препаратах (20%) ($P < 0,05$) представлена 2 стволами, поверхностным и глубоким (рис. 1). От глубокого ствола плечевой артерии отходят все основные ветви плечевой артерии.

Нормальное разделение плечевой артерии на лучевую и локтевую артерии отмечено во всех случаях наличия одного ствола плечевой артерии на 16 препаратах (80%) ($P < 0,001$).

Верхняя и нижняя локтевые коллатеральные артерии на 3 препаратах (15%) не выявлены ($P < 0,001$).

Таким образом, при НМВПР отмечается персистирование плечевой артерии до двух стволов – поверхностного и глубокого.

Локтевая артерия является конечной ветвью плечевой артерии при НМВПР справа на 9 препаратах (90%), слева на 7 препаратах (70%) ($P < 0,05$). На 1 препарате (10%)

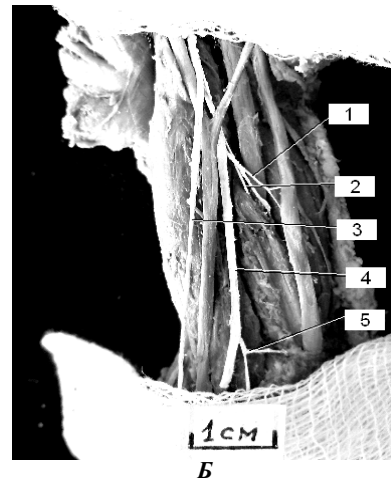
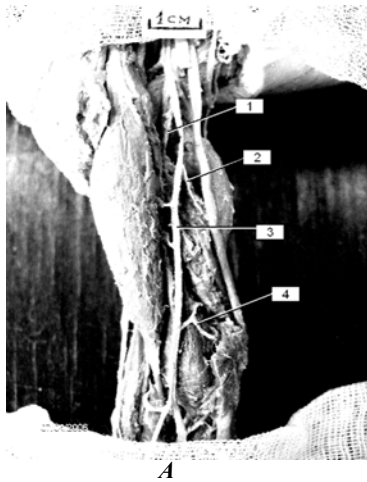


Рисунок 1 – Плечевая артерия и ее основные ветви справа:
 А – контроль; Б – НМВПР; фото с препарата, артерии контрастированы

- 1 – глубокая артерия плеча;
 2 – верхняя локтевая коллатеральная артерия;
 3 – плечевая артерия;
 4 – нижняя локтевая коллатеральная артерия;

- 1 – верхняя локтевая коллатеральная артерия;
 2 – глубокая артерия плеча;
 3 – поверхностный ствол плечевой артерии;
 4 – глубокий ствол плечевой артерии;
 5 – нижняя локтевая коллатеральная артерия;

справа и на 2 препаратах слева (20%) она является конечной ветвью глубокой плечевой артерии и на 1 препарате слева (10%) – поверхностной плечевой артерии ($P < 0,01$). В контрольной группе на всех препаратах, с обеих сторон, локтевая артерия является конечной ветвью плечевой артерии.

Особенности в отхождении ветвей локтевой артерии касаются передней и задней межкостных артерий и артерии, сопровождающей срединный нерв.

Передняя межкостная артерия, равно как и задняя, отходят от локтевой артерии на 3 препаратах (15%) ($P < 0,05$), на 1 препарате (5%) они отходят от артерии, сопровождающей срединный нерв (контроль – от общей межкостной артерии в 100% случаев).

Артерия, сопровождающая срединный нерв на 8 препаратах (80%) справа и на 7 препаратах (70%) слева отходит от локтевой артерии (контроль – 30% справа и 40% слева) ($P < 0,05$); на 1 препарате (10%) справа и на 1 слева (10%) она отходит от общей межкостной артерии (контроль – 80% с обеих сторон) ($P < 0,01$).

Лучевая артерия на 9 препаратах (90%) справа и на 7 препаратах слева (70%) является конечной ветвью плече-

вой артерии, в контрольной группе на всех препаратах. На 1 препарате справа (10%) и на 3 препаратах слева (30%) лучевая артерия отходит от поверхностной плечевой артерии ($P < 0,05$).

Возвратная лучевая артерия (a. recurrens radialis) на 18 препаратах (справа и слева) отходит самостоятельным стволом от лучевой артерии (в контроле на всех 20 препаратах). На 2 препаратах (справа и слева) данная ветвь отсутствовала. Ладонная запястная ветвь (r. carpeus palmaris) на всех препаратах (в обеих группах исследуемых) выражена. Поверхностная ладонная ветвь (r. palmaris superficialis) лучевой артерии на 10 препаратах справа и слева на 9 препаратах отходит самостоятельным стволом.

В контрольной группе на всех препаратах она выражена и участвует в формировании поверхностной ладонной дуги. На 1 препарате слева данная артерия заканчивается в толще мышц возвышения большого пальца.

Таким образом, при НМВПР изменчивости подвержены магистральные артерии в случае наличия двух стволов плечевых артерий, а выраженная изменчивость основных ветвей этих артерий касается межкостных артерий и артерии, сопровождающей срединный нерв.

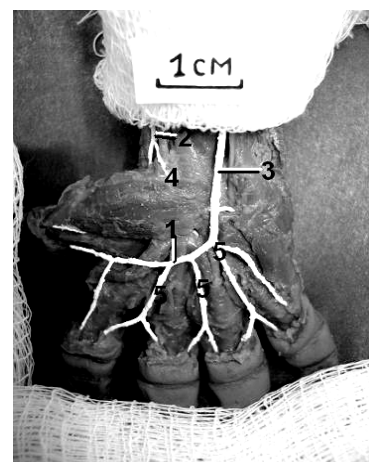
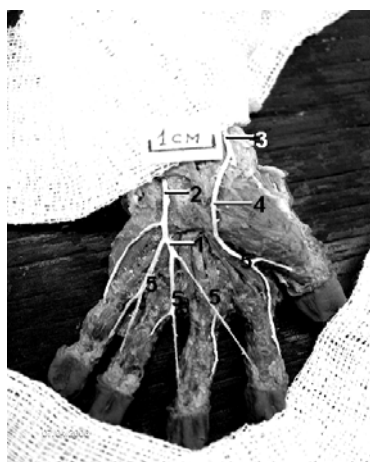
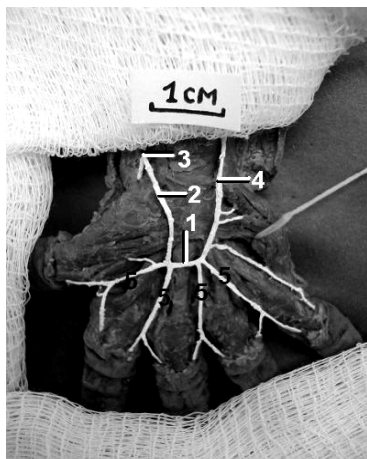
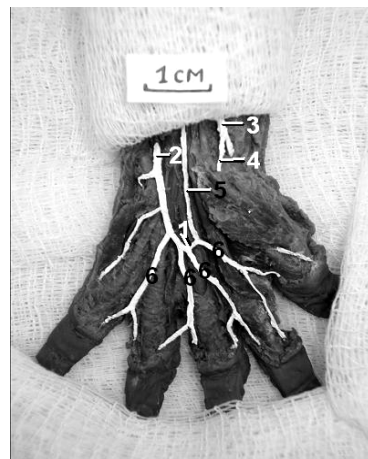


Рисунок 2 – Локтевая форма поверхностной ладонной дуги кисти:
 А – контроль; Б – НМВПР; фото с препарата, артерии контрастированы

- 1 – поверхностная ладонная дуга; 2 – локтевая артерия; 3 – лучевая артерия; 4 – поверхностная ладонная ветвь лучевой артерии; 5 – общая ладонная пальцевая артерия



А



Б

Рисунок 3 – Формы поверхностной ладонной дуги кисти при НМВПР:

А – луче-локтевая форма; Б – локте-срединная форма дуги; фото с препарата, артерии контрастированы

- 1 – поверхностная ладонная дуга;
2 – локтевая артерия;
3 – лучевая артерия;
4 – поверхностная ладонная ветвь лучевой артерии;
5 – общая ладонная пальцевая артерия

- 1 – поверхностная ладонная дуга;
2 – локтевая артерия;
3 – лучевая артерия;
4 – поверхностная ладонная ветвь лучевой артерии;
5 – артерия, сопровождающая срединный нерв (срединная артерия); 6 – общая ладонная пальцевая артерия

Поверхностная ладонная дуга (ПЛД) на 16 препаратах (60%) с обеих сторон образуется непосредственным продолжением локтевой артерии (локтевая форма ПЛД) – контроль на 16 препаратах (80%) ($P > 0,05$) (рис.2).

Луче-локтевая форма отмечена на 1 препарате (5%) при НМВПР ($P > 0,05$) и на 2 препаратах (10%) в контроле (рис.3). Переходная форма ПЛД выявлена только в контроле на 2 препаратах (10%).

Локте-срединная форма выявлена на 2 препаратах при НМВПР ($P > 0,05$) (рис. 3).

Достоверное отсутствие ПЛД при этой патологии отмечено на 4 препаратах (20%) ($P < 0,05$).

Следовательно, форма ПЛД при данной патологии достоверно не отличается от контрольной группы. Однако, учитывая частоту встречаемости локте-срединной формы ПЛД, по литературным данным [8], и относительно малое количество исследуемого материала, можно предположить, что данная форма ПЛД является аномальной.

Таким образом, полученные анатомические данные об изменчивости артерий верхней конечности при НМВПР в сравнении с контрольной группой, позволяют сделать нижеследующее заключение

Заключение

1. Изменения наследственного материала приводят к повышению вариабельности магистральных артерий и их основных ветвей верхней конечности у пробандов с НМВПР.

2. При НМВПР отмечаются варианты и аномалии магистральных артерий верхней конечности и их основных ветвей, возникающие в результате персистенции эмбрионального периода развития артерий руки.

3. Дальнейшие исследования артерий верхней конечности с увеличением числа наблюдений позволят получить и более крайние проявления анатомической изменчивости артерий верхней конечности. Несомненно одно – каузальная обусловленность анатомической изменчивости артерий верхней конечности объективно существующий факт.

4. Результаты исследования могут быть применены не только в теоретической части, восполнив пробелы ангиогенеза, но и в практической медицине при коррекции пороков развития артерий верхней конечности.

Литература

- Алехин В. И. Частота хромосомных нарушений у новорожденных без видимых фенотипических аномалий // Мат. науч. конф. молодых ученых. – М., 1972. – С. 29.
- Гулькевич, Ю.В. Методические рекомендации по морфологической диагностике врожденных пороков развития / Ю.В. Гулькевич [и др.] М., : Б.и., 1975. – 50 с.
- К вопросу о диагностике вариантов, аномалий и пороков развития / С. С.Усоев [и др.] // Достижения морфологии – для медицины и сельского хозяйства: тез. докл. IV республик. конф. анат., гистол. и эмбриол. – Вильнюс, 1985. – С. 90-91.
- Ковалевич, К. М. О вариабельности артерий верхних конечностей плодов и новорожденных человека / К. М. Ковалевич, Н. Г. Назимова // Функциональная морфология сердечно-сосудистой системы: сб. научн. трудов. – Ростов-на-Дону, 1988. – С. 48-49.
- Ковалевич, К. М. Анатомические морфотипы периферических нервов при некоторых хромосомных и генных мутациях / К.М. Ковалевич, Ю. М. Киселевский // Матер. междунар. конф., Гродно, 1993. – Ч. 2. – С. 418-419.
- Ковалевич, К. М. Индивидуальная анатомическая изменчивость артерий верхней конечности / К.М. Ковалевич, Н. Г. Назимова // Здравоохр. Белоруссии. – 1988. – № 11. – С. 36-39.
- Ковалевич, К.М. Анатомия плечевой артерии и ее ветвей у новорожденных без видимых пороков развития / Д.И. Янушко, А.С. Мурадян // Актуальные проблемы морфологии: сб. тр. междунар. науч.-пр. конф., посвящ. 85-ю УО «БГМУ». -2006. – С. 73-74.
- Кованов, В. В., Аникина А. А. Хирургическая анатомия артерий человека / В.В.Кованов, А.А.Аникина. – М.: Медицина, 1974. – 496 с.
- Колесников, Л. П. Интеграция наук о человеке (интегративная антропология) и роль в ней морфологических подходов / Л.П. Колесников, Н.А. Корнетов, Б.А. Никитюк // Российские морфологические ведомости. – 1993.- № 2-3-4. – С. 11-12.
- Сары-Леви, Г.И. Возрастные особенности артерий кисти человека / Г.И. Сары-Леви // Мат. 10-й науч. конф. по вопросам морфологии, физиологии и биохимии. – М.: ПО Полиграфист, 1971. – Т. 1. – С. 457-458.
- Усоев, С. С. Анатомия артерий верхней конечности при некоторых хромосомных и генных мутациях / С. С.Усоев, К. М. Ковалевич // Арх. анат. – 1990. – Т. 99. – № 9. – С. 64-69.

Поступила 16.09.08