

## ХИРУРГИЧЕСКОЕ ЛЕЧЕНИЕ РАКА ЛЕГКОГО

А.А. Сушко<sup>1</sup>, к.м.н.; С.Э. Савицкий<sup>1</sup>, к.м.н., доцент;  
М.А. Можейко<sup>2</sup>, к.м.н., доцент; А.В. Черний<sup>1</sup>, П.В. Голышко<sup>1</sup>

1 - УЗ «Гродненская областная клиническая больница»

2 - УО «Гродненский государственный медицинский университет»

*Целью настоящего исследования явилось изучение ранних и отдалённых результатов хирургического лечения рака лёгких, оценка его эффективности и место хирургического лечения в комплексном лечении рака лёгкого. В статье рассматриваются хирургические проблемы лечения рака лёгкого. Приводятся данные собственных исследований. Подчеркивается значительная клиническая эффективность современных видеоторакоскопических вмешательств с применением лазера, заключающаяся в уменьшении количества и характера послеоперационных осложнений, увеличения продолжительности жизни при этой патологии.*

**Ключевые слова:** немелкоклеточный рак лёгкого, мелкоклеточный рак лёгкого, пневмонэктомия, лобэктомия, лазерная вапоризация, лазерная фотодеструкция, видеоассистированная торакоскопия, медиастиноскопия.

*The purpose of the present research was the investigation of short-term and long-term outcomes of lung cancer surgical treatment and the estimation of its efficiency. The article describes surgical problems of lung cancer treatment. The obtained data are represented. The marked efficiency of modern videoassisted thoracoscopic interventions using laser which reduce the number and character of postoperative complications and improve the life expectancy in the given pathology are emphasized.*

**Key words:** nonsmallcell lung cancer, smallcell lung cancer, pneumonectomy, lobectomy, laser fotodestruction, laser vaporization, videoassistedthoracoscopy, mediastinoscopy.

## Введение

Рак лёгкого является одной из наиболее частых причин смерти среди мужского населения в мире. Ежегодно в Республике Беларусь регистрируется 11-13% новых случаев заболевания от общего числа выявленных злокачественных опухолей. Рак лёгкого в Гродненской области составляет 12-14% от всех впервые выявленных опухолей, по данным статистики, за последнее десятилетие. Несмотря на внедрение новых методов диагностики, радикальному хирургическому лечению в мире по прежнему подлежат, по данным разных авторов, 10%-30% пациентов с впервые выявленным диагнозом рака лёгкого, что связано с его поздним выявлением [2, 4]. Безусловно, радикальное хирургическое вмешательство является самым эффективным методом лечения рака лёгкого [5, 17]. Хирургическое лечение мелкоклеточного рака лёгкого (МКРЛ, англ. small cell lung cancer – SCLC) возможно только в I и II стадии процесса, при периферической локализации и с обязательным последующим химиотерапевтическим лечением [14, 16]. Резекция лёгкого является лечением выбора во всех вариантах немелкоклеточного рака лёгкого (НМКРЛ, англ. non small cell lung cancer – NSCLC) и определяется его стадией, т.е. у больных в I и II стадии клинических проявлений новообразования по классификации TNM остаётся золотым стандартом, а также у определённой группы больных в III стадии. Стадия III А представляет собой неомогенную группу, и некоторые опухоли в этой стадии являются нерезектабельными. Пациенты с T3N1 обычно подлежат хирургическому лечению, но многим пациентам с N2 оно не показано в связи с наличием неблагоприятных прогностических факторов [9, 17]. К ним относятся: метастазы в верхние паратрахеальные (№ 2), пре- или ретротрахеальные (№ 3), бифуркационные (№ 7) лимфоузлы, множественные метастазы в медиастинальные лимфоузлы с прорастанием капсулы лимфоузла; проявления так называемого «массивного обсеменения». Наличие одного из этих неблагоприятных прогностических факторов служит для пациентов с N2 противопоказанием к радикальному хирургическому лечению, и только пациенты с так называемым минимальным метастазированием (например, единичные метастазы в одной группе лимфоузлов и без прорастания капсулы) могут подвергаться радикальному оперативному лечению. Пациенты со ста-

диями IIIВ и IV, в подавляющем большинстве, являются неподходящими кандидатами для радикального хирургического лечения. Это же относится и к пациентам с T4N2, а также M1 с единичными метастазами (в основном, ЦНС). В IV стадии хирургическое лечение применяется у группы больных с операбельным первичным очагом, а также единичным метастазом в лёгкие, надпочечники или центральную нервную систему [5, 15].

Вместе с тем, пневмонэктомия, выполненная у больных по поводу рака лёгкого, в ряде случаев сопровождается тяжёлыми осложнениями, а также послеоперационной смертностью [8, 10]. Кроме того, выполнению обширных резекций (пульмон-, билоб-, лобэктомия) мешает наличие у пациентов с выявленным диагнозом рака лёгкого довольно обширного списка сопутствующей патологии, такой как ХОБЛ, наличие выраженной дыхательной или сердечно-сосудистой недостаточности. В связи с этим, на вооружении торакальных хирургов остаются и менее радикальные, однако и менее травматичные операции по резекции лёгочной ткани (сегментэктомия, атипичная резекция), которые в последнее время выполняются с использованием малоинвазивной, видеоторакопически ассистированной (ВАТС) методики, а также современные методики лазерной вапоризации метастазов в лёгкие новообразований из других органов и эндоскопическая лазерная фотодеструкция опухолей бронхов с применением современного лазера Nd<sup>3+</sup>Y3Al5O12 1064 nm [6, 7].

Так как результаты хирургического лечения зависят от радикальности операции, очень важно точно установить стадию заболевания ещё до операции. МСКТ грудной клетки играет в этом решающую роль [5, 17]. При центральных опухолях МСКТ позволяет установить, вовлечены ли органы средостения в процесс. Кроме того, МСКТ позволяет оценить медиастинальные лимфоузлы на предмет наличия метастазов. Лимфатические узлы содержат метастазы в 3-19% случаев, когда их диаметр более 1 см; 30-40%, когда диаметр 1-2 см; и в 70%, когда диаметр превышает 2 см. Использование позитронной эмиссионной томографии (ПЭТ) в сочетании с МСКТ позволяет повысить чувствительность и специфичность исследования. Однако этот метод исследования является дорогим и тяжелодоступным для большинства клиник [12, 13].

Медиастиноскопия и видеоторакоскопия является инвазивной диагностической процедурой, позволяющей оценить состояние медиастинальных лимфатических узлов [3, 11]. Замечено, что опухоли более 5 см реже метастазируют в лимфоузлы N3. Особенно важно это для опухолей, локализованных в нижелевой и средней долях. Экспериментальные исследования и клинический опыт показали, что лимфатические сосуды перекрещиваются и лимфоотток от лёгкого происходит в контралатеральные лимфатические узлы. Метастазы в бифуркационных лимфатических узлах (№ 7) всегда предполагают наличие метастазов с контралатеральной стороны, поскольку перекрёст лимфатических сосудов происходит под бифуркацией трахеи [12, 18].

В связи с вышеизложенным, каждая резекция лёгкого должна дополняться лимфоаденэктомией, которая позволяет достоверно установить стадию процесса, оценить прогноз и назначить адьювантную терапию [20].

### Материал и метод

В 1999 – 2009 гг. в торакальном хирургическом отделении Гродненской областной клинической больницы находилось на лечении по поводу рака лёгких 2865 пациентов, из которых 465 (16,2 %) подверглись хирургическому лечению по поводу немелкоклеточного рака лёгкого [1]. У 295 (63,4 %) оперирован центральный рак лёгкого, у 170 (36,6%) – периферический.

Возраст пациентов колебался от 39 до 77 лет, в среднем составил 63,2 ± 1,4. Мужчин было 396, женщин 69.

С первой стадией рака оперированы 91, со второй – 178, с третьей – 196 пациентов. Лобэктомия выполнена у 215 больных, билобэктомия – у 92, пневмонэктомия – у 112, сегментэктомия – у 46. Из этого числа 34,5% операций выполнялись на правом лёгком и 65,5% на левом лёгком.

При выполнении лоб-билобэктомии и пневмонэктомии производилась стандартная лимфодиссекция. У 298 (79,7%), т.е. всем пациентам с выявленными метастазами в регионарные лимфоузлы (№ 2) в послеоперационном периоде проводилась адьювантная лучевая терапия на область средостения и корень противоположного лёгкого в суммарной дозе 50 гр. Предоперационная (неадьювантная) химиотерапия проводилась у 2,2% больных, адьювантная химиотерапия – у 5,7% больных.

По поводу периферического рака лёгких у 13 (7,65%) больных выполнена пневмонэктомия, у 111 (65,3%) лоб- или билобэктомия, у 46 (27%) VATC – резекция легочной ткани с опухолью.

У 18 пациентов (6 мужчин, 12 женщин) в возрасте от 42 до 67 лет с метастазами в лёгкие злокачественных опухолей другой локализации VATC методика позволила применить лазер Фотэк ЛК-50-2 «Медиола-Эндо» Nd<sup>3+</sup> Y3Al5O12 1064 nm. производства РБ для метастазэктомии. Среди оперированных у 2 больных верифицированы метастазы в лёгкие злокачественных опухолей органов малого таза, у 4 больных – рака молочной железы, у 5 – рака толстой кишки, у 3 – рака почки, у 3 – рака гортани, у 1 больного – метастаз аденокарциномы без выявленного первичного очага.

С помощью фибробронхоскопа «Olympus BF TE – 2» лазером Фотэк ЛК-50-2 «Медиола-Эндо» Nd<sup>3+</sup> Y3Al5O12 1064 nm. производства РБ 3 пациентам с неоперабельными опухолями главных и долевых бронхов выполнена эндоскопическая лазерная фотодеструкция опухолей бронхов.

Оценка вероятности возникновения осложнений в раннем послеоперационном периоде является важным этапом подготовки пациента к оперативному вмешатель-

ству. Одними из наиболее важных показателей ранних послеоперационных осложнений являются: недостаточность кровообращения, ХОБЛ, курение, снижение массы тела □ 10%, ожирение, высокий уровень распространенности по классификации TNM, возраст выше 80 лет, большой объем резекции. Проводимые тесты работы лёгких указывают на соответствующую дыхательную способность после резекции, необходимую ёмкость выдоха за 1 секунду (не менее 1000 мл).

Для оценки вероятности возникновения осложнений в раннем послеоперационном периоде использовался разработанный комплекс показателей, представленных в таблице 1.

Таблица 1 – Вероятность возникновения осложнений в раннем послеоперационном периоде

Исследования	Повышенная вероятность появления осложнений	Операция противопоказана
Лестничный тест	< 2-лестничных пролётов	< 1 лестничного пролёта
Степень одышки	2 - 3 степень	3 - 4 степень
FVC	<50% степени от должных величин	< 30%
FEV1	< 50% степени от должных величин	< 30%
FEV1/FVC	< 60% степени от должных величин	<50% степени от должных величин

Примечание: FVC – жизненная ёмкость лёгких; FEV1 – объем выдыхаемого воздуха в секунду.

### Результаты и обсуждение

Медиана выживаемости в группе больных центральным НМКРЛ, которым была выполнена пневмонэктомия, составила 16 месяцев. Пять и более лет прожили 30 (27%) пациентов. В соответствии с гистологическим исследованием, самые короткие сроки выживаемости установлены у 17 (15%) больных крупноклеточным раком – 6 месяцев, у 57 (51%) больных с аденокарциномой – 12 месяцев. Наилучшей выживаемостью характеризуется группа больных плоскоклеточным раком 38 (34%) – 21 месяц. Пациенты после удаления левого лёгкого по отношению к правому жили значительно дольше – 21 и 12 месяцев, соответственно (p = 0,002).

Ранняя послеоперационная летальность составила 1,8% (2/112) больных. Послеоперационные осложнения были отмечены в 19,9% (22/112) случаев. Наиболее частым осложнением после пневмонэктомии явились нарушение функции дыхания и ритма сердца – 18, а также несостоятельность культи главного бронха – у 4 больных. Следует отметить, что в последние 5 лет несостоятельности культи главного бронха не диагностировалось. Это связано с разработанной в клинике методики дополнительного укрытия культи главного бронха материалом ТахоКомб. Пятилетняя выживаемость пациентов, оперированных по поводу центрального рака лёгкого, составила 29,6±3,1%. Основной причиной смерти больных явились: отдаленные метастазы в головной мозг, кости, другое легкое. Местный рецидив опухоли отмечен у 3,2% пациентов.

Сроки выживаемости в группе больных периферическим НМКРЛ, подвергнутых хирургическому лечению в сочетании с химиолучевой терапией, удалось проследить у 6 (46%) больных, перенесших пневмонэктомию, у 79 (71,2%) перенесших лоб- или билобэктомию, и 30 (65%) перенесших VATC-операцию. Среди пациентов, перенесших пневмонэктомию, смертность составила: до 1 года – 4 (66,7%), от 1 до 5 лет – 2 (33,3%), 5-летняя выживаемость – 0. Среди пациентов, перенесших лоб- или билобэктомию: до 1 года – 38 (48,1%), от 1 до 5 лет – 11 (13,9%), 5-летняя выживаемость 30 (38%). Среди пациентов, перенесших VATC-резекцию лёгочной ткани с опухолью до

1 года – 12 (40%), от 1 до 5 лет – 9 (30%), 5-летняя выживаемость – 9 (30%).

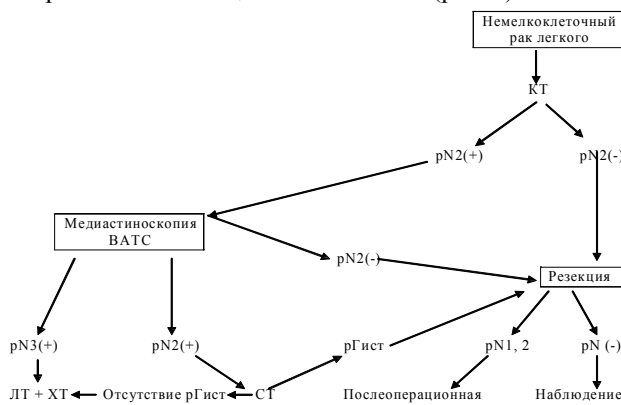
Видеоторакохирургические операции, выполненные по методике VATS – лазерной метастазэктомии из лёгкого с использованием аппарата Фотэк ЛК-50-2 «Медиола-Эндо» – дают возможность лучшей абластики патологического очага, что важно для профилактики местных рецидивов [6, 19]. Видеоторакоскопические вмешательства по предложенной методике отличались меньшей степенью травматичности и кровопотери (различия с группой больных, перенесших торакотомию, по содержанию гемоглобина и эритроцитов, достоверны:  $p < 0,01$ ). Время дренирования плевральной полости составило в среднем 1,4 суток, госпитализации – 11 дней.

Эндоскопическая лазерная фотодеструкция опухолей бронхов с помощью фибробронхоскопа «Olympus BF TE – 2» лазером Фотэк ЛК-50-2 «Медиола-Эндо» Nd<sup>3+</sup>+Y3Al5O12 1064 nm. производства РБ позволила улучшить качество жизни пациентов с неоперабельными опухолями главных и долевых бронхов, позволило избежать параконкральной пневмонии и деструкции лёгочной ткани, развития ателектаза доли и лёгкого [6, 7].

Учитывая приведенные выше результаты выполненных исследований, следует отметить, что лечение НМКРЛ требует соблюдения комплексного дифференцированно-го подхода.

Наилучший результат лечения злокачественных опухолей лёгкого достигается только при правильном сочетании хирургического лечения с лучевой и химиотерапией [4, 17].

Учитывая вышеизложенное, актуален следующий алгоритм лечения пациентов с НМКРЛ (рис. 1).



**Рисунок 1 – Алгоритм лечения пациентов с НМКРЛ ЛТ – лучевая терапия; ХТ – химиотерапия; КТ – компьютерная томография; рГист – полный ответ, подтвержденный гистологически; pN(+)** – метастазы в лимфатических узлах; **pN(-)** – отсутствие метастазов в лимфатических узлах

«Золотым» стандартом хирургического лечения рака лёгких является лоб-, и билобэктомия, так как данные вмешательства являются менее травматичными и сопровождаются меньшим количеством осложнений, чем пневмонэктомия, при этом увеличивая продолжительность жизни больных. Операция удаления легкого у больных по поводу рака сопровождается большим риском осложнений. Наилучшим кандидатом для этой операции является женщина до 67 лет, с левосторонней локализацией плоскоклеточного рака в стадии меньше, чем IIb. Наихудшим кандидатом для пульмонэктомии является мужчина в возрасте старше 67 лет с правосторонней локализацией мелкоклеточного рака в стадии больше, чем IIb.

Однако в случае невозможности выполнения радикального хирургического лечения (кахексия, ХОБЛ, дыхательная и сердечно-сосудистая недостаточность), при периферической локализации опухоли VATS-резекция лёгочной ткани с опухолью, в сочетании с лучевой и химиотерапией, обеспечивает улучшение прогноза 5-летней выживаемости у больных раком лёгкого периферической локализации.

Использование VATS с лазером Nd<sup>3+</sup>+Y3Al5O12 1064 nm. Фотэк ЛК-50-2 «Медиола-Эндо» производства РБ для резекции метастазов в лёгкие опухолей другой локализации и эндоскопическая лазерная фотодеструкция опухолей бронхов позволяет эффективно уменьшить травматичность операции и кровопотерю, улучшает качество и продолжительность жизни пациентов. Вышеизложенное позволяет рекомендовать вмешательства с применением лазера Nd<sup>3+</sup>+Y3Al5O12 1064 nm. по предложенной методике для широкого клинического применения.

### Литература

1. Современные аспекты лечения заболеваний органов дыхания в отделении торакальной хирургии ГОКБ / Н.И. Батвинков [и др.] // Междунар. науч.- практ. конф., посвящ. 100-летию со дня рождения проф. С.И. Гельберга: Сб. науч. работ – Гродно, 1999. – Ч. 2. – С. 207-211.
2. Колесников, И.С. Хирургия лёгких и плевры. / И.С. Колесников, М.И. Лыткин. – Л.: Медицина, 1988. – С. 320 – 331.
3. Левашев, Ю.Н. Современные возможности телевизионной торакоскопической хирургии / Ю.Н. Левашев, Б.Б. Шафировский, Н.Ю. Левашев // Современные технологии в торакальной хирургии: Тез. науч. конф. – М., 1995. – С.103-104.
4. Трахтенберг, А.Х. Клиническая онкопульмонология / А.Х. Трахтенберг, В.И. Чиссов. – М.: ГЭОТАР Медицина, 2000. – 600 с.
5. Харченко, В.П. Рак легкого: Руководство для врачей / В.П. Харченко, И.В. Кузьмин. – М.: Медицина, 1994. – 480 с.
6. Современные возможности и перспективы эндоскопической хирургии и фотодинамической терапии злокачественных опухолей / В.И. Чиссов [и др.] // Рос. онкол. журн. – 1998. – № 4. – С. 4-12.
7. Шипулин, П.П. Метод эндоскопической лазерной фотодеструкции при опухолях трахеи и бронхов / П.П. Шипулин, С.Д. Поляк, Ю.Г. Ткач // Клини. хир. – 1994. – № 10. – С. 61.
8. Adebajo, S.A. The results of modern surgical therapy for multiple primary lung cancers / S.A. Adebajo, D.M. Moritz, C.A. Danby // Chest. – 1997. – Vol. 112, N 3. – P. 693-701.
9. Survival determinants in extensive stage non-small-cell lung cancer: The Southwestern Oncology Group Experience / K.S. Albain [et al.] // J. Clin. Oncol. – 1991. – Vol. 9. – P. 1618-1626.
10. Al-Kattan, K. Bronchopleural fistula after pneumonectomy with a hand suture technique / K. Al-Kattan, L. Cattalani, T. Goldstraw // Ann. Thorac. Surg. – 1994. – Vol. 58. – P. 1 433.
11. Allen, M. Video-assisted thoracoscopic stapled wedge excision for indeterminate pulmonary nodules / M. Allen, R. Lee, R. Daly // J. Thorac. Cardiovasc. Surg. – 1993. – Vol. 106, N 6. – P. 1048-1052.
12. Andersson, T. Ultrasound guided tumor biopsy in the anterior mediastinum. An alternative to thoracotomy and mediastinoscopy / T. Andersson, P.G. Lindgren, A. Elvin // Acta Radiol. – 1992. – Vol. 33, N 5. – P. 423-426.
13. Armstrong, J.G. Interstitial brachytherapy for lung cancer / J.G. Armstrong, L.B. Harrison, F. Pearson // Thoracic Surgery, N.Y.: Churchill Livingstone, 1996. – P. 751-756.
14. Leigh, N.B. Small-cell lung cancer / N.B. Leigh, F.A. Shepherd, F. Pearson // Thoracic & Esophageal Surgery, Philadel.: Churchill Livingstone, 2008. – P. 825-840.
15. Shah, S.S. Results of operation without adjuvant therapy in treatment of small cell lung cancer / S.S. Shah, J. Thompson, R. Goldstraw // Ann. Thorac. Surg., 1992. – Vol.54. – P. 498-501.
16. Surgical treatment of small cell lung cancer / L. Coolen, [et al.] // Eur. J. Cardiothorac. Surg., 1995. – Vol.9. – P. 59-64.
17. Kozower, B.D. Surgical management of non-small cell lung cancer / B.D. Kozower [et al.] // Thoracic & Esophageal Surgery, Philadel.: Churchill Livingstone, 2008. – P. 765-795.
18. Ginsberg, J.R. Preoperative Assessment of the Thoracic Surgical Patient / W. J.R. Ginsberg [et al.] // Thoracic surgery, Philadel.: Churchill Livingstone, 2002. – P.43-50.
19. Thoracoscopic lobectomy: a safe and effective strategy for patients with stage I lung cancer / L. Daniels [et al.] // Ann. Thorac. Surg., 2002. – Vol.74. – P. 860-864.
20. Advances in our understanding of postoperative adjuvant chemotherapy in resectable non-small-cell lung cancer / K. Hotta [et al.] // Curr. Opin. Oncol., 2006. – P.41-44.

Поступила 21.02.2011