

РЕДКОЕ НАБЛЮДЕНИЕ СИНДРОМА МИРИЗИ У ПАЦИЕНТКИ 87 ЛЕТ

¹Батвинков Н.И., ¹Белюк К.С.1, ²Вихарев А.А.¹УО «Гродненский государственный медицинский университет», Гродно, Беларусь²УЗ «Гродненская областная клиническая больница», Гродно, Беларусь

Представлено редкое клиническое наблюдение успешного лечения синдрома Миризи с полным разрушением гепатикохоледоха у пациентки 87 лет.

Ключевые слова: синдром Миризи, полное разрушение гепатикохоледоха, хирургическое лечение.

Синдром Миризи относится к редкому и трудно диагностируемому осложнению желчнокаменной болезни. В 1948 г. аргентинский хирург Pablo Luis Mirizzi впервые описал локальный спазм мышечного слоя общего печеночного протока (ОПП) и сопутствующие воспалительные изменения тканей указанной зоны в ответ на вколоченный конкремент в области шейки желчного пузыря [2]. При длительном существовании указанной патологии вследствие образования пролежня стенок желчного пузыря и гепатикохоледоха формируется пузырно-холедохеальный свищ, что послужило поводом для выделения четырех типов синдрома Миризи [3]. Согласно указанной классификации, при I типе в результате компрессии конкрементом отмечается стриктура ОПП. Второй тип характеризуется образованием пузырно-холедохеального свища с разрушением до 1/3 окружности общего желчного протока (ОЖП). К III типу относят случаи, когда деструктивные изменения гепатикохоледоха распространяются от 1/3 до 2/3 его окружности. При IV типе происходит полное разрушение стенок гепатикохоледоха, когда возможности хирургического вмешательства весьма ограничены. При малоизмененных стенках ОПП формируется гепатикоюноанастомоз. Однако чаще вследствие гнойно-воспалительного процесса операция заканчивается наружным дренированием желчных протоков, что требует в последующем повторного вмешательства, которое не всегда может быть выполнено [1]. Особенностью нашего наблюдения является полное разрушение гепатикохоледоха не только по всей его окружности, но и по протяженности, начиная от конfluence и до ретродуоденальной части ОЖП. Несмотря на сложную интраоперационную ситуацию, была произведена одномоментная операция, сообщение на которую в доступной нам литературе не встретилось.

Приводим клиническое наблюдение.

Пациентка Р., 87 лет, поступила в хирургическое отделение УЗ «Гродненская областная клиническая больница» 26.03.2014 с жалобами на периодически возникающие боли в правом подреберье без признаков механической желтухи. Однако при очередном приступе появилась выраженная желтушность кожных покровов. Из анамнеза было установлено, что пациентка длительное время страдает желчнокаменной болезнью, хирургическое вмешательство не предлагалось.

Общее состояние пациентки средней тяжести. Кожные покровы желтого цвета. Дыхание в легких везикулярное, частота 18 в минуту, пульс – 78 ударов в минуту, АД – 140/80 мм рт. ст. Живот мягкий, слегка болезненный в правом подреберье. Эритроциты – $4,35 \times 10^{12}$ /л, гемоглобин – 137 г/л, лейкоциты – $8,3 \times 10^9$ /л, общий белок – 70 г/л, мочевины – 4 ммоль/л. Уровень общего билирубина крови составил 148 мкмоль/л, прямой

билирубин – 44,8 мкмоль/л. Наблюдалось увеличение трансаминаз крови: аспартатаминотрансфераза – 259 ед/л, аланинаминотрансфераза – 366 ед/л.

При УЗИ органов брюшной полости было выявлено расширение внутриспеченочных желчных протоков до 4 мм, желчный пузырь – 69x33 мм, стенки толщиной 3 мм, в просвете конкремент 27 мм, холедох расширен до 11 мм. Поджелудочная железа на видимых участках с волнистыми контурами, структура ее зернистая, эхогенность повышена, вирсунгов проток не расширен. С целью уточнения патологии желчевыводящих путей 27.03.2014 выполнено МРТ гепатобилиарной системы: печень правильной формы, размер правой доли по среднеключичной линии до 116 мм, левой доли – до 52 мм, внутриспеченочные протоки расширены, желчный пузырь шириной до 33 мм, без четких контуров, в области его шейки имеется два конкремента неправильной формы размером 35 и 17 мм. Общий желчный проток диаметром 9,8 мм, холедох в дистальном отделе – 4 мм без видимых дополнительных образований. Поджелудочная железа обычно расположена, с четкими, неровными контурами, сигнал от паренхимы диффузно повышен, без очаговой патологии, головка – 32 мм, тело – 20 мм, хвост – 19 мм, вирсунгов проток не расширен. Заключение МРТ – данных за холедохолитиаз не получено.

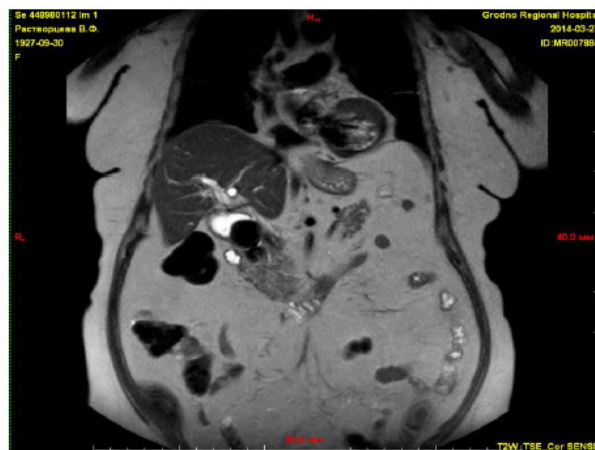


Рисунок 1 – МРТ-грамма гепатобилиарной системы

Клинический диагноз: желчнокаменная болезнь, хронический калькулезный холецистит со сдавлением гепатикохоледоха (не исключается синдром Миризи), механическая желтуха, холестатический гепатит. Сопутствующая патология: ИБС, СН, ФК-2, постинфарктный кардиосклероз, атеросклероз аорты и коронарных артерий, АГ-3, риск – 4, Н-1.

10.04.2014 произведено хирургическое вмешательство (Н.И. Батвинков). Во время лапаротомии установлено, что в подпеченочном пространстве

имеется плотный инфильтрат, при разделении которого в зоне печеночно-двенадцатиперстной связки определяется больших размеров плотное образование, распространяющееся наружу за ее пределы. При дальнейшей ревизии оказалось, что данное образование является конкрементом, который большей своей частью находится в проекции внепеченочных желчных протоков и меньшей – в полости сморщенного желчного пузыря (рис. 2), что полностью расходуется с данными МРТ, как это нередко бывает при синдроме Миризи.

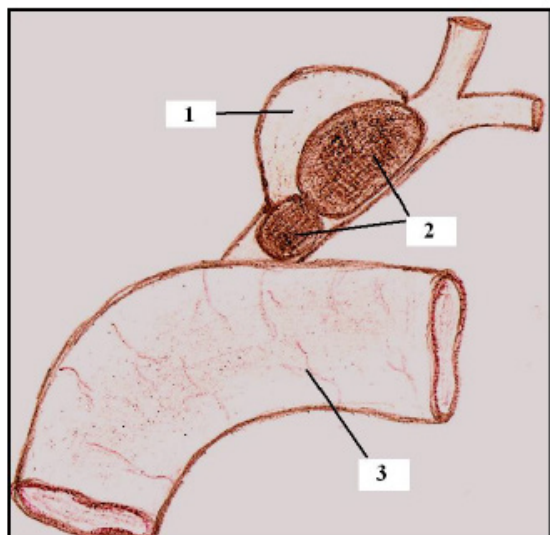


Рисунок 2 – Схематическое изображение интраоперационной ситуации со стороны желчных протоков

1 – желчный пузырь; 2 – конкременты в общем желчном протоке; 3 – 12-перстная кишка

Кроме того, дистальнее указанного конкремента находился второй – меньшего размера. После извлечения указанных конкрементов установлен IV тип синдрома Миризи с полным разрушением стенок гепатикохоледоха от конfluence до ретродуоденальной части общего желчного протока с образованием покрытой грануляционной тканью полости в гепатодуоденальной связке. Сложилась критическая интраоперационная ситуация, когда из-за гнойно-воспалительного процесса не представляется возможным наложить билиодигестивный анастомоз, а постановка дренажа с отведением наружу желчи обрекает пациентку на полный наружный желчный свищ. Было принято оригинальное решение: операцию закончить транспапиллярным дренированием желчных протоков (рис.3).

Литература

1. Батвинков, Н.И., Кухта, А.В., Русин, И.В., Шапель, И.А., Василевский, В.П. Особенности диагностики и хирургического лечения синдрома Миризи. Хирургия. Восточная Европа, 2012. - №1. – С. 21-26.
2. Mirizzi P.Z. Syndrome del conducto hepatico. J. Int. Chir. 1948. – P. 732-777.
3. Csendes A., Diaz C.J., Burdiles P. et.al. Mirizzi syndrome and cholecystobiliary fistula classification. Br. J. Surg. 1989. – P76-1139-1143.

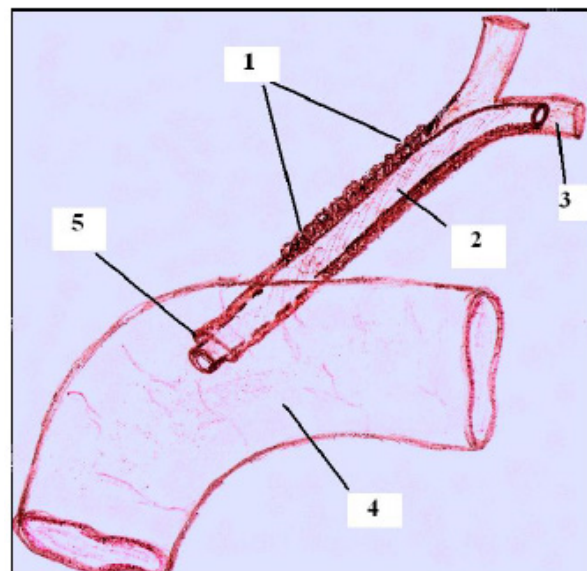


Рисунок 3 – Схематическое изображение операции

1 – дренажная трубка укрыта рубцово-измененными тканями; 2 – скрытый транспапиллярный дренаж; 3 – левый печеночный проток; 4 – 12-перстная кишка; 5 – большой дуоденальный сосочек

С этой целью использована трубка от системы переливания крови, один конец которой проведен в левый долевого протока, а второй – через дистальный отдел холедоха в просвет 12-перстной кишки после выполнения трансдуоденальной папиллосфинктеротомии. Фиксация трубки и герметичность ее осуществлены на уровне слияния долевых протоков. Дополнительно она была укрыта участками рубцово-измененных тканей печеночно-двенадцатиперстной связки. Операция закончена дренированием подпеченочного пространства.

Послеоперационный период протекал без осложнений, наружного желчеистечения не отмечалось. Через 5 дней пациентка переведена из реанимации в хирургическое отделение. Выписана с выздоровлением 08.05.2014.

По данному случаю представлено сообщение на заседании Гродненского областного общества хирургов 23.04.2014.

Таким образом, указанное клиническое наблюдение свидетельствует о сложной дооперационной диагностике патологоанатомических изменений желчевыводящих путей при синдроме Миризи, что следует учитывать при выполнении оперативного вмешательства. Предложенный вариант операции при полном разрушении гепатикохоледоха расширяет возможности хирургического лечения синдрома Миризи.

Literatura

1. Batvinkov, NI, Kuchta, A., Rusin, IV, Chapelle, IA, Vasilevsky, VP The diagnosis and surgical treatment of the syndrome Mirizzi. Surgery. Eastern Europe, 2012. - № 1. - Pp. 21-26.
2. Mirizzi P.Z. Syndrome del conducto hepatico. J. Int. Chir. 1948. – P. 732-777.
3. Csendes A., Diaz C.J., Burdiles P. et.al. Mirizzi syndrome and cholecystobiliary fistula classification. Br. J. Surg. 1989. – P76-1139-1143.

RARE CASE OF MIRIZZI SYNDROME IN 87 YEAR-OLD PATIENT

¹-Batvinkov N.I., ¹-Beliuk K.S., ²-Vikharev A.A.

¹ - Educational Establishment «Grodno State Medical University», Belarus, Grodno

² - Health Institution «Grodno Regional Clinical Hospital», Belarus, Grodno

Successful treatment of a rare clinical case of Mirizzi syndrome with complete destruction of the common hepatic duct in 87 year-old patient is described.

Key words: *Mirizzi syndrome, complete destruction of common hepatic duct, surgical treatment.*

Адрес для корреспонденции: e-mail: hir1@grsmu.by

Поступила 14.05.2014