УДК 616.24-006.4:616.34-007.272]-089 doi:10.25298/2221-8785-2025-23-4-364-369

СЛУЧАЙ ОБТУРАЦИОННОЙ КИШЕЧНОЙ НЕПРОХОДИМОСТИ, ВЫЗВАННОЙ МЕТАСТАЗОМ РАКА ЛЕГКОГО

В. Н. Колоцей[1], В. П. Страпко[1], В. В. Кветко[2], В. И. Генечко[2]

[1]Гродненский государственный медицинский университет, Гродно, Беларусь

[2]Городская клиническая больница скорой медицинской помощи г. Гродно, Гродно, Беларусь

Представленный клинический случай демонстрирует трудности диагностики у пациента с раком легкого, осложнившимся метастатическим поражением тонкого кишечника с развитием обтурационной частичной кишечной непроходимости. Хирургическое лечение было успешным, произведена резекция тонкой кишки с опухолью и наложением межкишечного анастомоза.

Ключевые слова: *рак легкого, метастазы, опухоль тонкой кишки, обтурационная кишечная непроходимость, резекция тонкой кишки*

Для цитирования: *Случай обтурационной кишечной непроходимости, вызванной метастазом рака легкого / В. Н. Колоцей, В. П. Страпко, В. В. Кветко, В. И. Генечко // Журнал Гродненского государственного медицинского университета. 2025. Т. 23, № 4. С. 364-369. https://doi.org/10.25298/2221-8785-2025-23-4-364-369*

Введение

Несмотря на то, что тонкая кишка занимает 75% длины кишечника, а ее слизистая оболочка составляет 90% всей поверхности слизистой, опухоли в этом отделе развиваются крайне редко. На долю злокачественных новообразований приходится 1–2% среди заболеваний желудочно-кишечного тракта (ЖКТ), 3–6% всех опухолей, поражающих органы пищеварения, и 0,1–0,3% среди всех онкологических заболеваний [1]. Помимо опухолей, развивающихся первично в тонкой кишке, необходимо помнить о возможности метастазирования в этот орган. Метастазы в тонкую кишку при раке легких встречаются редко, несколько чаще у пациентов с меланомой, раком матки, яичников, почек или желудочно-кишечного тракта, а также остеосаркомой. E. Idelevich с соавт. (2004) описали три случая метастазирования рака легкого в тонкий кишечник за период с 1998 по 2003 год, клиническими симптомами которого были непроходимость кишечника и кишечное кровотечение [2]. P-A. Renault с соавт. (2003) представили случаи двух пациентов, у которых развилась непроходимость тонкой кишки из-за метастазов плоскоклеточного рака легкого [3]. Robert A. Garwood с соавт. (2005) проанализировали случаи перфорации тонкой кишки, вызванные метастатическим раком легких, из коллекции случаев, описанных в медицинской литературе с 1960 года. Было выявлено 98 случаев перфоративного рака легкого с метастазами в тонкую кишку. Перфорации тонкой кишки чаще всего были вызваны аденокарциномой (23,7%), плоскоклеточным раком (22,7%), крупноклеточным раком (20,6%) и мелкоклеточным раком (19,6%) [4].

Проблемы диагностики и лечения злокачественных новообразований тонкой кишки связаны с редкостью заболевания, а также скудностью и неспецифичностью клинической симптоматики. По данным разных исследователей, до 60% пациентов с опухолями тонкой кишки госпитализируют в общехирургические стационары по экстренным показаниям. Наиболее частой причиной госпитализации является кишечная непроходимость [5]. Диагностика и лечение напрямую зависит от выраженности обтурации кишечника. Наибольшие трудности при диагностике вызывают компенсированная и субкомпенсированная кишечная непроходимость [6].

Ранняя диагностика злокачественных новообразований тонкой кишки обусловлена трудностями в исследовании тонкой кишки. В рутинной клинической практике основным методом диагностики непроходимости тонкого кишечника является рентгенологический. При обзорной рентгенографии брюшной полости выявляются симптомы обструкции. Огромное значение имеет изучение пассажа бариевого контраста по тонкой кишке. Компьютерная томография (КТ) в диагностике заболеваний кишечника позволяет определить органы и ткани, смещающие и/или поражающие кишечник, уточнить локализацию опухолей ЖКТ, оценить наличие воспалительных процессов, вовлекающих кишечник, увеличение брыжеечных и забрюшинных лимфоузлов. КТ дает возможность дифференцировать опухоли кишечника и выявлять очаги метастазирования [7]. Из инструментальных методов наиболее значимыми в дооперационной диагностике опухолевого поражения тонкой кишки являются видеокапсульная энтероскопия и инструментально-ассистированная энтероскопия. Капсульная энтероскопия позволяет получить высококачественное изображение слизистой, но обладает рядом существенных недостатков – невозможностью получить биоптат, точно определить локализацию выявленной патологии, возможной задержкой капсулы в тонкой кишке, высокой стоимостью. Более информативным и безопасным методом является инструментально-ассистированная энтероскопия, диагностическая ценность которой близка к интраоперационной и составляет 75–96,4%. Однако данные методы являются дорогостоящими и еще не получили широкого распространения [8]. Все вышеперечисленное обусловливает позднюю диагностику, которая зачастую происходит интраоперационно, как в представленном случае.

Описание клинического случая

Пациент К., 1952 г. р., 09.11.2023 поступил в хирургическое отделение Щучинской ЦРБ. При поступлении предъявлял жалобы на вздутие живота, боли в животе, задержку стула и газов, нарастающую слабость. Болеет около трех месяцев, когда появились запоры, ухудшение состояния отмечает с 28.10.2023, когда боли в животе усилились, периодически начала появляться рвота. В анамнезе – выявленное новообразование в верхней доле правого легкого, 25.10.2023 пациент консультирован торакальным хирургом Гродненской университетской клиники, показано оперативное лечение, назначена госпитализация на 23.11.2023.

При объективном обследовании: состояние средней тяжести, сознание ясное. Кожные покровы бледные с сероватым оттенком. Телосложение астеническое. В легких везикулярное дыхание, частота дыхания (ЧД) 18 в минуту. Тоны сердца приглушены. Пульс – 78 ударов в минуту, ритм правильный. Артериальное давление (АД) – 110/70 мм рт. ст. Язык суховат, обложен белым налетом. Живот не вздут, мягкий, симметричен, при пальпации болезненный во всех отделах, доступен глубокой пальпации, перкуторно – тимпанит во всех отделах. Симптомы раздражения брюшины отрицательные. Мочеиспускание свободное, безболезненное. При пальцевом исследовании прямой кишки: стенки кишки гладкие, в ампуле небольшое количество каловых масс, на перчатке кал коричневого цвета.

09.11.2023 выполнена обзорная рентгенография брюшной полости. Заключение: выявлены множественные тонко- и толстокишечные чаши Клойбера. 09.11.2023 выполнена обзорная рентгенография грудной клетки: справа в верхней доле фокусная округлая тень около 3,5 см (периферический рак в анамнезе). На остальном протяжении без видимых очаговых и инфильтративных теней. Корни не расширены, синусы свободные. Заключение: периферический рак верхней доли правого легкого. 10.11.2023 выполнить колоноскопию оказалось невозможным по причине каловых масс в кишечнике. 10.11.2023 выполнена ирригоскопия. Заключение: единичные дивертикулы сигмовидной кишки до 0,5 см. Произведено тугое заполнение всех отделов толстой кишки. Достоверно участков сужения, дефектов наполнения не выявлено. Опорожнение полное. При раздувании воздухом стенки расправляются во всех отделах. На УЗИ органов брюшной полости (от 09.11.2023) определяются расширенные петли тонкого кишечника с вялой перистальтикой. Забрюшинно справа в проекции правой подвздошной области визуализируется объемное образование до 58×45 мм. Печень не увеличена, косой вертикальный размер правой доли – 160 мм, контуры ровные, капсула дифференцируется, эхоструктура однородная, эхогенность – норма. Очаговых образований нет. Воротная вена – 9 мм. Желчный пузырь – 90×26 мм, стенка – 2,5 мм, в просвете группа мелких конкрементов до 5 мм. Холедох – 4 мм. Поджелудочная железа – 26×16×22 мм, не увеличена, контур ровный, эхоструктура однородная, эхогенность повышена. При исследовании пассажа бария по кишечнику контраст через 3 часа обнаруживается в петлях тонкой кишки. Определяются горизонтальные уровни в петлях тонкой кишки. Через 6 часов контраст в петлях тонкой кишки. Небольшое количество бария определяется в слепой кишке. Через 10 часов контраст во всех отделах ободочной кишки, через 22 часа контраст частично в петлях тонкой кишки, большая часть контраста – в ободочной кишке, чаш Клойбера не выявлено.

В результате проведенного обследования пациенту был выставлен основной диагноз: Объемное образование забрюшинного пространства справа. Динамическая кишечная непроходимость. Периферический рак верхней доли правого легкого? Для дальнейшего обследования и лечения пациент был направлен в УЗ «ГКБ СМП г. Гродно».

17.11.2023 пациент был госпитализирован в хирургическое отделение больницы скорой медицинской помощи. При объективном осмотре отмечено, что состояние пациента удовлетворительное. Кожные покровы бледно-розовые. Температура тела – 36,6 ºС. Пульс – 75 уд/мин, АД – 120/75 мм рт. ст., ЧД – 16 в минуту. Язык влажный. Живот правильной формы, симметричен, не вздут, участвует в акте дыхания, при пальпации мягкий, болезненный в эпигастральной области. Пульсация брюшной аорты определяется. Кишечные шумы выслушиваются. Шум плеска не определяется. Симптомы раздражения брюшины отрицательные. При ректальном исследовании: тонус сфинктера сохранен, ампула свободная, кал на перчатке коричневого цвета. Стула не было. Мочеиспускание свободное, безболезненное, диурез достаточный.

На основании жалоб, анамнеза, объективного обследования, данных, полученных при обследовании на предыдущих этапах лечения, выставлен диагноз: Объемное образование тонкого кишечника? Новообразование забрюшинного пространства? Периферический рак верхней доли правого легкого. Пациент госпитализирован в хирургическое отделение.

При поступлении решено выполнить рентгеновскую компьютерную томографию органов брюшной полости и малого таза. Протокол исследования: артефакты на уровне сканирования за счет наличия бариевой рентгенконтрастной взвеси в просвете петель кишечника. В захваченных отделах органов грудной клетки (ОГК): в нижних долях с обеих сторон определяется неравномерное расширение концевых отделов бронхов по типу тракционных бронхоэктазов, стенки бронхов утолщены. Печень: краниокаудальный размер правой доли по среднеключичной линии до 150 мм. Структура паренхимы однородная, плотность не изменена. Внутри- и внепеченочные желчные протоки не расширены. Желчный пузырь – пристеночно внутрипросветно определяются рентгенконтрастные конкременты общим размером 15×5 мм. Общий желчный проток не расширен. Поджелудочная железа нормального размера. Селезенка обычных формы, размеров,

положения; структура паренхимы однородная. В подпеченочном пространстве по ходу петель тонкого кишечника (исходя из них?) определяется дополнительное образование размерами 79×51 мм, плотностью +25+27 ед. Х (рис. 1). Петли тонкого кишечника раздуты воздухом, с наличием горизонтальных жидкостных бариевых уровней. На фоне бариевой рентгенконтрастной взвеси в просвете купола слепой кишки определяется гиперденсивное образование 26×16 мм, плотностью +9033 ед. Х (каловый конкремент?). Надпочечники Y-образной формы. Почки приблизительно равновелики, чашечно-лоханочная система (ЧЛС) не расширена. В почках конкрементов не выявлено. В верхней трети синуса правой почки определяется гиподенсивное образование 12×12 мм, плотностью 2 ед. Х; в структуре паренхимы левой почки определяются гиподенсивные образования с максимальными размерами до 7–8 мм, плотностью +12 ед. Х. Лимфоузлы забрюшинного пространства не увеличены. Мочевой пузырь опорожнен, сокращен. Простата размером 42×28 мм. Жировая клетчатка, мягкие ткани полости таза не инфильтрированы. Тазовые лимфоузлы не увеличены. Со стороны поясничного отдела позвоночника и костей таза дегенеративные изменения. Костно-деструктивных изменений на уровне сканирования не выявлено.

Заключение: КТ-картина образования тонкой кишки? Тонкокишечная непроходимость. Каловый камень слепой кишки? Конкременты желчного пузыря. Гиподенсивные образования обеих почек, по плотности ближе к кистам.

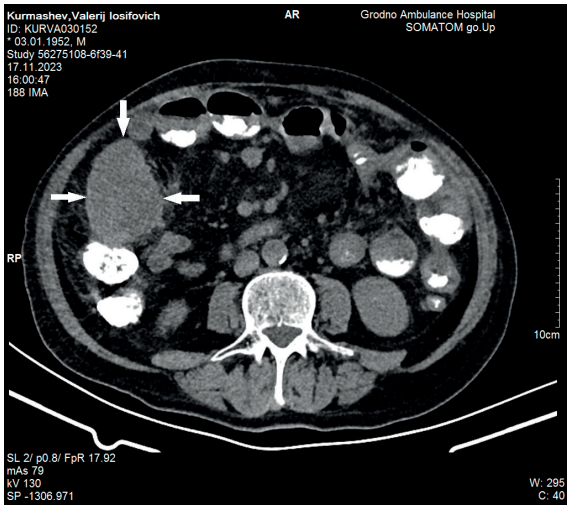

Рисунок 1 – Образование по ходу петель тонкого кишечника

Figure 1 – Formation along the course of loops of the small intestine

По данным общего анализа крови, у пациента наблюдается анемия легкой степени тяжести (эритроциты – $3{,}6\times10^{12}$/л, гемоглобин – 10^6 г/л, гематокрит – 31,4%), тромбоциты – 287×10^9/л, определяется лейкоцитоз – $12{,}17\times10^9$/л, формула (палочкоядерные нейтрофилы – 9%, сегментоядерные нейтрофилы – 65%, лимфоциты – 15%, моноциты – 11%), СОЭ – 15 мм/ч. В биохимическом анализе крови: общий белок – 51 г/л, альбумины – 25 г/л, мочевина – 4,9 ммоль/л, креатинин – 89 мкмоль/л, С-реактивный белок – 138 мг/л, глюкоза – 4,9 ммоль/л, аспартатаминотрансфераза – 40 Ед/л, аланинаминотрансфераза – 21 Ед/л, натрий – 139 ммоль/л, калий – 3,45 ммоль/л, хлориды – 102 ммоль/л. Общий анализ мочи в пределах нормы.

Назначено лечение: папаверин 2% – 2,0 в/м 3 раза в день, омепразол по 20 мг 2 раза в день, инфузионная терапия в объеме 2000 мл, слабительное (касторовое масло), очистительные клизмы.

С учетом сохраняющейся клиники частичной кишечной непроходимости 20.11.2023 на обходе было решено выполнить дальнейшее дообследование пациента. На обзорной рентгенограмме органов брюшной полости свободный газ и уровни жидкости в брюшной полости не определяются. Определяется контрастное вещество в восходящем отделе толстого кишечника. Следы контраста в дистальных отделах тонкого кишечника.

21.11.2023 выполнена рентгеновская КТ органов брюшной полости и малого таза с контрастным усилением. Описание: выполнено нативное КТ-исследование брюшной полости и малого таза, КТ-исследование с внутривенным болюсным контрастированием брюшной полости и малого таза в артериальную, порто-венозную и отсроченную на 3-й минуте фазы. В правой подвздошной области в дистальных отделах тонкой кишки (подвздошной кишки) определяется неоднородно контрастно усиливающееся объемное образование овальной формы размером 61×60×52 мм (рис. 2). Просвет тонкой кишки резко сужен. Выше уровня расположения объемного образования визуализируется расширение петель тонкой кишки с горизонтальными уровнями содержимого и газом над ними. В правой половине брыжейки тонкой кишки визуализируются контрастно усиливающиеся лимфоузлы сечением 10×8 мм и 4 мм по короткой оси. В плевральных полостях с обеих сторон начали определяться полоски свободного выпота жидкостной плотности толщиной слоя справа до 20 мм и слева до 4 мм. В средней доле правого легкого начали дифференцироваться перибронховаскулярные участки уплотнения легочной ткани с тенденцией к слиянию. При сравнении наблюдается уменьшение контрастного препарата в петлях тонкой и толстой кишки. Увеличение выпота жидкостной плотности в малом тазу и локально в брюшной полости в околопеченочном пространстве. В паренхиме обеих почек определяются множественные аваскулярные участки сечением 3–4–6–7–9–11 мм по максимальному диаметру. Подобное образование в верхней трети синуса правой почки сечением около 13 мм. Контрастный препарат в ЧЛС обеих почек и обоих мочеточниках, в мочевом пузыре. В остальном КТ-картина прежняя. Конкременты желчного пузыря. Заключение: при данных параметрах сканирования КТ-картина подобна для опухолевого образования дистальных отделов

тонкой кишки – первичная опухоль?, единичное метастатическое поражение, учитывая анамнестические данные?, с обструкцией просвета тонкой кишки и признаками тонкокишечной непроходимости. Единичные лимфоузлы в брыжейке тонкой кишки. При сравнении с КТ-исследованием брюшной полости и малого таза от 17.11.2023 отрицательная динамика за счет появления двустороннего «малого» гидроторакса, небольшого увеличения жидкостного выпота в брюшной полости в околопеченочном пространстве и в малом тазу; появления воспалительных изменений в средней доле правого легкого.

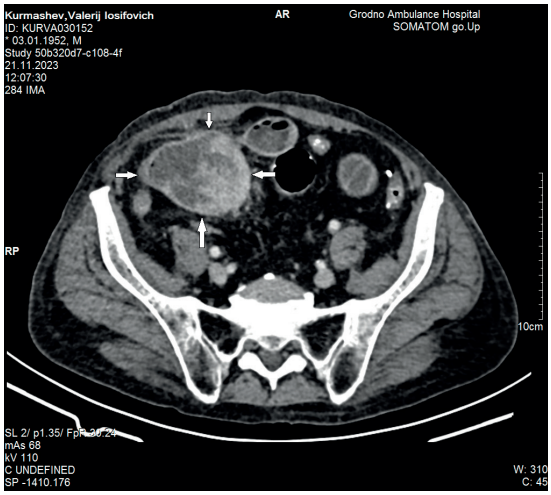

Рисунок 2 – Объемное образование подвздошной кишки

Figure 2 – Space-occupying lesion of the ileum

В связи с тем, что у пациента выявлено новообразование тонкого кишечника, вызывающее частичную кишечную непроходимость, были выставлены показания к оперативному лечению.

22.11.2023 оперативное вмешательство было выполнено. Ход операции: под эндотрахеальным наркозом после двукратной обработки операционного поля йодискином произведена верхнесрединная лапаротомия. Примерно в средней трети тонкой кишки имеется опухолевидное образование размерами около 10×8 см (рис. 3). Тонкая кишка ниже опухоли спавшаяся, выше опухоли несколько расширена. Региональные лимфоузлы не увеличены. Видимых и пальпируемых метастазов в печени, париетальной и висцеральной брюшине нет. Произведена резекция тонкой кишки с опухолью на 45 см выше опухоли и на 35 см ниже опухоли с наложением тонко-тонкокишечного анастомоза «конец в конец» двухрядным узловым швом. Дренаж в малый таз. Послойный шов раны. Йод. Асептическая повязка.

Патоморфологическое исследование препарата: разрастание плоскоклеточного неороговевающего рака в стенку тонкой кишки с распадом. В одном из лимфоузлов брыжейки и кое-где в брыжейке (жировой ткани) определяются разрастания рака. В операционных разрезах элементов опухоли не выявлено.

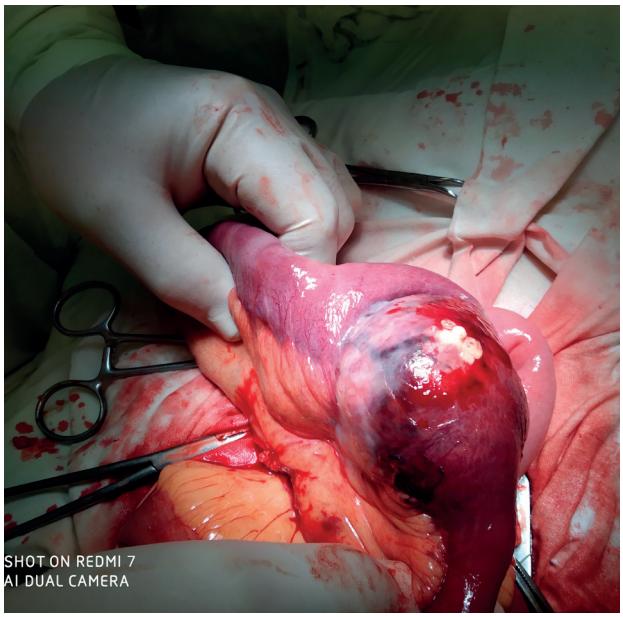

Рисунок 3 – Опухолевидное образование в тонком кишечнике

Figure 3 – Tumor-like formation in the small intestine

Учитывая операционную находку, данные патогистологического исследования препарата для уточнения диагноза 01.12.2023 была выполнена рентгеновская КТ ОГК. Описание: в верхней доле правого легкого определяется узловое, бугристое образование 40×40×38 мм (рис. 4). Трахея и крупные бронхи воздушны. Корни не расширены. Лимфоузлы в средостении до 8 мм. Свободная жидкость в плевральных полостях справа до 17 мм, слева до 14 мм. Мышечные ткани грудной клетки без дополнительных мягкотканных образований. Костных деструктивных изменений на уровне исследования не выявлено. Заключение: КТ-картина узлового образования верхней доли правого легкого. Двусторонний гидроторакс.

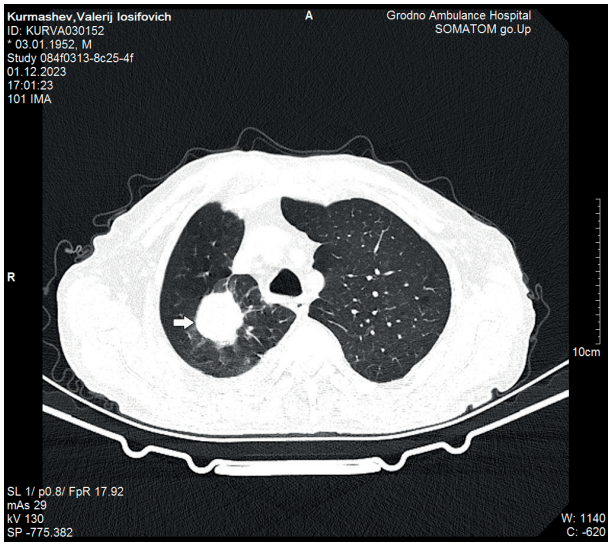

Рисунок 4 – Образование в верхней доле правого легкого

Figure 4 – Formation in the upper lobe of the right lung

Послеоперационный период протекал благополучно, без особенностей. Рана зажила первичным натяжением. Швы сняты на 11-е сутки после операции, пациент выписан домой 05.12.2023 с заключительным диагнозом: Рак верхней доли правого легкого с метастазами в тонкую кишку и брыжейку тонкой кишки. T3NXM1. Частичная кишечная непроходимость.

Заключение

На всех этапах лечения проводилась диагностика, направленная на установление того или иного вида непроходимости кишечника, что укладывалось в характер жалоб пациента и анамнез заболевания. Выполненное в Щучинской ЦРБ исследование пассажа бария по кишечнику позволило исключить диагноз острой кишечной непроходимости. Выполненная рентгеновская КТ органов брюшной полости позволила установить наличие новообразования в тонком кишечнике с сужением просвета тонкой кишки, вызывающим частичную кишечную непроходимость. Оперативное вмешательство выполнено по показаниям, выявленное новообразование было удалено с наложением межкишечного анастомоза. Патогистологическое исследование позволило заключить, что данное новообразование является метастатическим вследствие выявленного ранее рака верхней доли правого легкого.

Представленный клинический случай наглядно демонстрирует трудность диагностики опухолевого поражения тонкой кишки, которое в большинстве случаев выявляется лишь при развитии тонкокишечной непроходимости. Истинную природу заболевания удалось установить только при интраоперационной ревизии.

Литература

1. Инвагинационная кишечная непроходимость, обусловленная метастазами меланомы в тонкую кишку / Е. Е. Ачкасов, В. В. Пучаев, П. В. Мельников [и др.] // Хирургия. Журнал им. Н.И. Пирогова. – 2013. – № 1. – С. 83-87. – edn: PWYZOT.
2. Small bowel obstruction caused by secondary tumors / E. Idelevich, H. Kashtan, E. Mavor [et al.] // Surg Oncol. – 2006. – Vol. 15, № 1. – P. 29-32. – doi: 10.1016/j.suronc.2006.05.004.
3. Metastatic obstruction of the small bowel revealing or complicating squamous-cell lung cancer. Two cases and a review of the literature / P-A. Renault, R. Arotçarena, V. Calès [et al.] // Rev. Pneumol. Clin. – 2003. – Vol. 59, № 3. – P. 161-5.
4. A case and review of bowel perforation secondary to metastatic lung cancer / R. A. Garwood, M. D. Sawyer, E. J. Ledesma [et al.] // Am Surg. – 2005. – Vol. 71, № 2. – P. 110-116.
5. Редкий случай аденокарциномы подвздошной кишки / Г. Ц. Дамбаев, М. М. Соловьев, С. В. Вторушин [и др.] // Сибирский онкологический журнал. – 2013. – № 2 (57). – С. 82-85. – edn: QYQIWX.
6. Острая кишечная непроходимость опухолевого генеза / А. М. Локотов, Д. В. Комов, И. Г. Комаров [и др.] // Вестник РОНЦ им. Н.Н. Блохина РАМН. – 2006. – Т. 17, № 4. – С. 29-33. – edn: HVYFRP.
7. Трудность диагностики опухолей тонкой кишки / И. В. Маев, Д. Т. Дичева, Е. В. Жиляев [и др.] // Consilium Medicum. – 2009. – № 2, прил. – С. 53-57. – edn: RXDYLV.
8. Роль энтероскопии в диагностике опухолей и предопухолевых заболеваний тонкой кишки / Е. В. Иванова, Е. Д. Федоров, О. И. Юдин [и др.] // Российский журнал гастроэнтерологии, гепатологии, колопроктологии. – 2011. – Т. 21, № 5. – С. 66-74. – edn: OCBMVT.

References

1. Achkasov EE, Puchaev VV, Melnikov PV, Alekperov SF, Aleksandrov LV, Posudnevskiĭ VI, Volkov VS, Ba MR. Invaginational intestinal obstruction caused by metastatic melanoma. *Pirogov Russian Journal of Surgery*. 2013;1:83-87. edn: PWYZOT. (Russian).
2. Idelevich E, Kashtan H, Mavor E, Brenner B. Small bowel obstruction caused by secondary tumors. *Surg Oncol*. 2006;15(1):29-32. doi: 10.1016/j.suronc.2006.05.004.
3. Renault PA, Arotçarena R, Calès V, Lippa A, Benichou M, Laurent P, Laborde Y. Metastatic obstruction of the small bowel revealing or complicating squamous-cell lung cancer. Two cases and a review of the literature. *Rev. Pneumol. Clin*. 2003;59(3):161-5.
4. Garwood RA, Sawyer MD, Ledesma EJ, Foley E, Claridge JA. A case and review of bowel perforation secondary to metastatic lung cancer. *Am Surg*. 2005;71(2):110-6.
5. Dambaev GTs, Solovyev MM, Vtorushin SV, Skidanenko VV, Fatyushina OA, Bykova YuF. A rare case of adenocarcinoma of the ileum. *Siberian journal of oncology*. 2013;2(57):82-85. edn: QYQIWX. (Russian).
6. Lotokov AM, Komov DV, Komarov IG, Leskin AP, Poltavsky AV. Acute bowel obstruction due to cancer. *Journal of N.N. Blokhin Russian Cancer Research Center RAMS*. 2006;17(4):29-33. edn: HVYFRP. (Russian).
7. Maev IV, Dicheva DT, Zhiljaev EV, Buragina TA, Bitkova EN. Trudnost' diagnostiki opuholej tonkoj kishki. *Consilium Medicum*. 2009;2(Suppl):53-57. (Russian).
8. Ivanova YeV, Fedorov YeD, Yudin OI, Timofeyev MYe, Chernyakevich PL, Kuznetsov DA. Role of enteroscopy in diagnostics of tumors and preneoplastic diseases of the small intestine. *Russian Journal of Gastroenterology, Hepatology, Coloproctology*. 2011;21(4):66-74. edn: OCBMVT. (Russian).

A CASE OF OBSTRUCTIVE INTESTINAL OBSTRUCTION CAUSED BY LUNG CANCER METASTASES

V. N. Kolotsei[1], V. P. Strapko[1], V. V. Kvetko[2], V. I. Genechko[2]

[1]Grodno State Medical University, Grodno, Belarus

[2]Grodno City Emergency Hospital, Grodno, Belarus

The presented clinical case demonstrates the difficulties of diagnosis in a patient with lung cancer complicated by a metastatic lesion of the small intestine with the development of an obstructive partial intestinal obstruction. The surgical treatment was successful, the small intestine with the tumor was resected and an intestinal anastomosis was performed.

Keywords: *lung cancer, metastases, small intestine tumor, obstructive intestinal obstruction, small intestine resection.*

For citation: *Kolotsei VN, Strapko VP, Kvetko VV, Genechko VI. A case of obstructive intestinal obstruction caused by lung cancer metastases. Journal of the Grodno State Medical University. 2025;23(4):364-369. https://doi.org/10.25298/2221-8785-2025-23-4-364-369*

Конфликт интересов. Авторы заявляют об отсутствии конфликта интересов.
Conflict of interest. The authors declare no conflict of interest.

Финансирование. Исследование проведено без спонсорской поддержки.
Financing. The study was performed without external funding.

Соответствие принципам этики. Пациент подписал информированное согласие на публикацию своих данных.
Conformity with the principles of ethics. The patient gave written informed consent to the publication of his data.

Об авторах / About the authors
*Колоцей Владимир Николаевич / Kolotsei Vladimir, e-mail: vkolotsei@rambler.ru, ORCID: 0000-0003-4064-1534
Страпко Виктор Павлович / Strapko Viktar
Кветко Владимир Владимирович / Kvetko Vladimir
Генечко Валентина Ивановна / Genechko Valentina
** – автор, ответственный за переписку / corresponding author*

Поступила / Received: 30.12.2024 *Принята к публикации / Accepted for publication: 26.06.2025*