УДК 616.137.83-004.6:616.379-008.64]-089 doi:10.25298/2221-8785-2025-23-4-321-330

РЕЗУЛЬТАТЫ РЕВАСКУЛЯРИЗИРУЮЩИХ ОПЕРАЦИЙ У ПАЦИЕНТОВ С ХРОНИЧЕСКОЙ ИШЕМИЕЙ НИЖНИХ КОНЕЧНОСТЕЙ, ОБУСЛОВЛЕННОЙ СОЧЕТАНИЕМ ОБЛИТЕРИРУЮЩЕГО АТЕРОСКЛЕРОЗА И САХАРНОГО ДИАБЕТА

А. Р. Обухович

Гродненский государственный медицинский университет, Гродно, Беларусь

Введение. Сердечно-сосудистые заболевания являются лидирующей причиной смертности. Облитерирующий атеросклероз нижних конечностей относится к их числу. Одним из его важнейших факторов риска является сахарный диабет. Сочетание обоих заболеваний имеет свои особенности. Необходимость реваскуляризации в данной группе пациентов не вызывает сомнений. Вместе с тем гликемические и метаболические нарушения, повышенная агрегация тромбоцитов, гиперкоагуляция, характерные для пациентов с сахарным диабетом, приводят к худшим исходам артериальных реконструкций.

Цель исследования. Анализ результатов хирургического лечения пациентов с хронической ишемией нижних конечностей вследствие облитерирующего атеросклероза, сочетающегося с сахарным диабетом.

Материал и методы. Проведен ретроспективный анализ лечения пациентов с хронической ишемией нижних конечностей вследствие облитерирующего атеросклероза, сочетающегося с сахарным диабетом, находившихся на лечении в отделениях гнойной и сосудистой хирургии УЗ «Гродненская областная клиническая больница» и УЗ «Гродненская университетская клиника» за период 2017–2024 гг. Исследуемую группу составили 219 пациентов после выполненных реваскуляризирующих операций.

Всем пациентам проводилось комплексное обследование с целью определения характера окклюзионно-стенотического поражения артерий нижних конечностей. Оно включало физикальное обследование, ультразвуковую диагностику, классическую рентгеновскую ангиографию либо КТ-ангиографию.

У всех пациентов определялись состояние нижней конечности (стадии хронической артериальной недостаточности (ХАН) по Фонтейну-Покровскому), частота выполнения повторных реваскуляризирующих вмешательств, высоких ампутаций оперированных нижних конечностей и продолжительность жизни.

Результаты. Интраоперационных осложнений отмечено не было. В послеоперационном периоде 41 пациенту потребовалось выполнение 53 повторных оперативных вмешательств. Высокую ампутацию перенесли 36 пациентов (32 – на уровне средней трети бедра, 4 – на уровне средней трети голени), что составило 16,44%. За весь период наблюдения умерли 94 пациента (42,92%), из них 73 – с сохраненными нижними конечностями, 21 – после выполненной ампутации. На момент окончания исследования с учетом выполнения повторных оперативных вмешательств выживаемость составила 57,08% (125 пациента из 219). Сохранение нижней конечности оказалось равным 48,86% (107 пациентов), а с учетом умерших пациентов с сохраненными нижними конечностями 83,56% (183 пациента).

На момент завершения данного исследования состояние оперированных нижних конечностей было следующим: 3 пациента (2,46%) имели стадию ХАН 1; 45 (36,89%) – ХАН 2А; 40 (32,79%) – ХАН 2Б; 10 (8,19%) – ХАН 3; 9 (7,38%) – ХАН 4 (по классификации Фонтейна-Покровского), у 15 пациентов (12,29%) имелась ампутационная культя (у 1 – на уровне голени, у 14 – на уровне бедра).

Выводы. Выявление облитерирующего атеросклероза у пациентов с сахарным диабетом на ранних стадиях заболевания статистически значимо чаще позволяет выполнить повторную реваскуляризацию на нижних конечностях, избегая при этом необходимости выполнения высокой ампутации ног.

После реваскуляризирующих операций на артериях нижних конечностей пациенты с облитерирующим атеросклерозом, сочетающимся с сахарным диабетом, должны осматриваться через 1, 3 месяца и затем каждые 3 месяца в течение 2 лет после операции с выполнением УЗИ артерий нижних конечностей. При наличии признаков стенозирования артерий, ре-тромбоза или ре-окклюзии в месте первичной реваскуляризации показано ангиографическое исследование с восстановлением периферического кровотока, не дожидаясь появления симптомов хронической критической ишемии нижней конечности вновь.

Ключевые слова: *атеросклероз, сахарный диабет, реваскуляризация, критическая ишемия*

Для цитирования: *Обухович, А. Р. Результаты реваскуляризирующих операций у пациентов с хронической ишмией нижних конечностей, обусловленной сочетанием облитерирующего атеросклероза и сахарного диабета / А. Р. Обухович // Журнал Гродненского государственного медицинского университета. 2025. Т. 23, № 4. С. 321-330. https://doi.org/10.25298/2221-8785-2025-23-4-321-330*

Введение

Распространенность облитерирующего атеросклероза (ОА) в индустриально развитых странах составляет 24,3% в группе пациентов в возрасте 55–64 года, 27,1% в группе 65–74 года, 31,6% у лиц старше 75 лет [1]. В мире ОА страдает более 200 млн человек. Из них от 4 до 27% пациентов теряют нижнюю конечность в течение 6,3 лет от момента появления первых симптомов заболевания [2].

Количество пациентов в мире с установленным диагнозом «сахарный диабет» (СД) к концу 2021 года превысило – 537 млн человек [3]. В Республике Беларусь на 1 января 2024 года на

диспансерном учете находилось 379 590 пациентов с СД, основную группу которых составляют лица с СД 2-го типа – 94%. Ежегодно число пациентов с СД в нашей стране увеличивается на 5–8%. При этом предполагается, что каждый второй пациент с СД остается невыявленным. Такое увеличение распространенности СД в последние десятилетия может быть обусловлено не только ростом заболеваемости, но также и более ранним его выявлением методами скрининга.

СД является одним из важнейших факторов риска ОА. У пациентов с СД распространенность ОА достигает 29% [4], а вероятность развития хронической ишемии нижних конечностей (ХИНК) увеличивается в 3,5 раза у мужчин и в 8,6 раза у женщин [5]. Уровень гликемического контроля является независимым фактором риска развития ОА. Увеличение гликированного гемоглобина на каждый 1% увеличивает частоту встречаемости ОА на 28% [6].

Гипергликемия обуславливает развитие диабетической полинейропатии, что приводит к тому, что 50–75% пациентов с СД не имеют признаков перемежающей хромоты, характерной для ОА [7]. Как следствие этого, за медицинской помощью обращаются пациенты с ОА, сочетающимся с СД, с клиникой хронической критической ишемии нижней конечности (ХКИНК). Прогноз в этой группе пациентов неблагоприятный даже в случае своевременно выполненной реваскуляризации: открытой или эндоваскулярной. В течение года после установления диагноза 25–50% этих пациентов перенесут высокую ампутацию нижней конечности. Без выполнения реваскуляризации смертность в этой группе пациентов достигнет в течение первого года 50%, а в течение последующих 5 лет – 80% [8]. Согласно опубликованным исследования Takahara M. et al., через год после реваскуляризации у лиц с ХКИНК 1/5 пациентов умерла, а еще 1/5 имели трофические нарушения в дистальных сегментах нижних конечностей либо перенесли высокую ампутацию ноги. К окончанию третьего года наблюдения почти половина пациентов умерли, а 10% потеряли нижнюю конечность [7].

Важным фактором, связанным с риском смертности в группе пациентов с ХКИНК, является возраст. В младшей возрастной популяции чаще исходом течения заболевания будет высокая ампутация нижней конечности, а в старшей – летальный исход [7].

Еще одна отличительная черта ОА, сочетающегося с СД, – более выраженная кальцификация сосудов, особенно кальциноз медии (медиасклероз Менкеберга). Кроме того, поражение артерий носит мультисегментарный характер. Преимущественно поражается инфрапоплитеальный сегмент. Сочетание макроангиопатии с микроангиопатией, часто с сопутствующей хронической почечной недостаточностью (ХПН), приводит к так называемому «пятнистому» атеросклерозу. Он характеризуется наличием артериальных тромбозов артерий небольшого диаметра и окклюзией коллатералей [9].

Сравнивая результаты консервативного и оперативного лечения ХИНК у пациентов с ОА, сочетающимся с СД, необходимость попытки реваскуляризации не вызывает сомнений. В настоящее время используются два вида реваскуляризации нижних конечностей – открытые хирургические методы и рентгенэндоваскулярные вмешательства (РЭВВ).

Нерешенной проблемой хирургии является выбор тактики оперативного лечения у пациентов с ОА, сочетающимся с СД. Согласно рекомендациям Европейского общества кардиологов (European Society of Cardiology ESC) 2017 года инфрапоплитеальные поражения должны быть оперированы по возможности открытым хирургическим методом с использованием венозного шунта [10]. К сожалению, у пациентов с СД инвазивные методы не всегда применимы ввиду наличия множества сопутствующих патологий. Также метод шунтирования может быть исключен ввиду отсутствия венозного шунта. Это связано с выраженным поражением коронарных сосудов у пациентов с СД, а, следовательно, использованием шунта ранее при аортокоронарном шунтировании [11]. В настоящее время именно РЭВВ являются методом выбора у пациентов с СД.

Известно, что для СД характерны гликемические и метаболические нарушения, повышенная агрегация тромбоцитов, гиперкоагуляция. Все это приводит к худшим исходам артериальных реконструкций, демонстрируя необходимость выполнения повторных реваскуляризаций по сравнению с пациентами без СД в 3–4 раза чаще [12]. Кроме того, ХКИНК сама по себе приводит к состоянию тромбофилии. Согласно литературным источникам, после эффективной реваскуляризации 60% пациентов с ХКИНК теряют нижнюю конечность в ранние сроки, а у 80–90% наступает рецидив ХКИНК в течение года ввиду развития ретромбозов [13].

Цель – анализ результатов хирургического лечения пациентов с хронической ишемией нижних конечностей вследствие облитерирующего атеросклероза, сочетающегося с сахарным диабетом.

Материал и методы

Нами проведен ретроспективный анализ лечения пациентов с ХИНК вследствие ОА с преимущественным поражением инфраингвинальных артерий, сочетающейся с СД, находившихся на лечении в отделениях гнойной и сосудистой хирургии УЗ «Гродненская областная клиническая больница» и УЗ «Гродненская университетская клиника» за период 2017–2024 гг. Исследуемую группу составили 219 пациентов после выполненных реваскуляризирующих операций. Медиана возраста изучаемой группы составила 65 лет (59; 70). В возрасте 40–50 лет было 6 человек, 51–60 лет – 66, 61–70 лет – 103, 71–80 лет – 41, старше 80 лет – 3 пациента. Мужчин было 153 (69,9%), женщин – 66 (30,1%).

СД 2-го типа страдали 211 (96,35%) пациентов. Средняя длительность заболевания составила 9,0±5,8 лет. Таблетированные препараты принимали 136 пациентов с СД (62,1%), инсулинотерапию – 78 (35,6%), комбинированное лечение – 5 (2,3%). Хроническая артериальная недостаточность нижних конечностей (ХАННК) по Фонтейну-Покровскому 2б стадии отмечена у 69 пациентов (31,51%), 3-й стадии – у 32 (14,61%), 4-й стадии – у 118 (53, 88%). При 4-й стадии ХАННК трофические нарушения дистальных сегментов ног были представлены (согласно шкалы Wagner) поверхностными локализованными язвами кожи (W1) в 48 случаях, инфекцией в пределах кожи, подкожной клетчатки и мышц (W2) – в 4, глубокими язвами с вовлечением мышц и сухожилий (W3) – в 20, инфицированными язвами с распространением на костные структуры либо некрозы пальцев (W4) – в 46.

Всем пациентам проводилось комплексное обследование с целью определения уровня окклюзионно-стенотического поражения артерий нижних конечностей. Оно включало физикальный осмотр, ультразвуковую диагностику, классическую рентгеновскую ангиографию либо КТ-ангиографию.

Характеристика окклюзионно-стенотического поражения артерий в исследуемой группе пациентов отражена в таблице 1.

Таблица 1 – Характер окклюзионно-стенотического поражения инфраингвинальных артерий по классификации TASC II
Table 1 – Characteristic of occlusive-stenotic lesions of the infrainguinal arteries according to TASC II classification

Тип окклюзионно-стенотического поражения, n (%)	Общее количество, n (%)	Стадия ХАННК, n		
		2б	3-я	4-я
A	61 (27,9)	22	9	30
B	34 (15,5)	12	5	17
C	75 (34,2)	19	10	46
D	49 (22,4)	16	8	25
Всего	**219**	**69**	**32**	**118**

Характер выполненных артериальных реконструкций представлен в таблицах 2 и 3.

У всех пациентов определялись состояние нижней конечности (стадии хронической артериальной недостаточности (ХАН) по Фонтейну-Покровскому), частота выполнения повторных реваскуляризирующих вмешательств, высоких ампутаций оперированных нижних конечностей и продолжительность жизни.

Статистический анализ данных выполнен с помощью программы STATISTICA 10.0, табличного редактора Microsoft Excel 2016. Сравнение показателей в разных группах произведено с помощью теста t-Стьюдента, а при отсутствии нормального распределения – с помощью теста Манна-Уитни. Продолжительность жизни и сохранение нижних конечностей оценивались с использованием метода Каплана-Мейера, теории относительного риска и отношения шансов.

Таблица 2 – Варианты выполненных артериальных реконструкций
Table 2 – Variants of performed arterial reconstructions

Вариант выполненного оперативного вмешательства	Общее количество, n (%)	Стадия ХАННК, n		
		2б	3-я	4-я
Открытые хирургические				
БПШ выше щели коленного сустава	59	21	10	28
БПШ ниже щели коленного сустава	45	8	6	31
Всего	**104 (47,5)**	**29**	**16**	**59**
РЭВ*				
Ангиопластика	53	13	6	34
Стентирование	62	27	10	25
Всего	**115 (52,5)**	**40**	**16**	**59**

*Примечание – БПШ – бедренно-подколенное шунтирование, РЭВ – рентгенэндоваскулярные операции, * – подробно выполненные РЭВ операции отражены в таблице 3.*

Результаты и обсуждение

Интраоперационных осложнений отмечено не было. В послеоперационном периоде 41 пациенту потребовалось выполнение от 1 до 4 повторных оперативных вмешательств (суммарно 53).

Высокую ампутацию ноги перенесли 36 пациентов (32 – на уровне средней трети бедра, 4 – на уровне средней трети голени), что составило 16,44%. За весь период наблюдения умерли 94 пациента (42,92%), из них 73 – с сохраненными нижними конечностями, 21 – после выполненной ампутации.

Таким образом, на момент окончания исследования с учетом выполнения повторных оперативных вмешательств выживаемость составила 57,08% (125 пациентов из 219). Сохранение нижней конечности оказалось равным 48,86% (107 пациентов), а с учетом умерших пациентов с сохраненными нижними конечностями 83,56% (183 пациента).

В раннем послеоперационном периоде (до 1 месяца) выполнено 7 повторных операций. В ближайшем послеоперационном периоде (до 12 месяцев) произведено 32 повторных оперативных вмешательства. Из них в первые 3 месяца – 5, в период от 3 до 6 месяцев – 15, в сроки от 6 до 12 месяцев – 12. В отдаленные сроки после первичной операции произведено 14 интервенций.

Сроки выполнения повторных реваскуляризаций и высоких ампутаций нижних конечностей, а также их количество представлены на рисунках 1 и 2 соответственно.

Таблица 3 – Варианты выполненных рентгенэндоваскулярных вмешательств
Table 3 – Variants of performed endovascular interventions

Вариант выполненного оперативного вмешательства				Общее количество, n	Стадия ХАННК, n		
					2б	3-я	4-я
Ангиопластика ОБА	изолированная			6	2		4
	с АП ПБА			1	1		
Ангиопластика ПБА	изолированная			14	5	1	8
	с АП ПА	изолированная		8	3	3	2
		с АП БцА	ПББА	2			2
			ТПС, ЗББА	1			1
			ПББА, МБА	1			1
			ТПС, МБА	1			1
	с АП БцА	ПББА		1			1
		ТПС, ЗББА		1		1	
		ПББА, ЗББА		1			1
Ангиопластика ПА	изолированная			1			1
	с АП ПББА			2			2
Ангиопластика БцА	ЗББА	изолированная		1			1
		с АП ПББА		8	2	3	3
	ПББА	изолированная		5			5
		с АП МБА		1			1
	МБА			1			1
Стентирование ОБА	изолированное			14	7	2	5
	с АП ПБА			4	3		1
Стентирование ПБА	изолированное			20	11	2	7
	со стентированием ПА	изолированное		4			4
		со стентированием БцА	ПББА	1		1	
			ПББА, МБА	1	1		
	с АП ПА и МБА			2	2		
	со стентированием ГБА, МБА, ПББА			1		1	
	с АП БцА	МБА		1			1
		ЗББА, ПББА		1	1		
Стентирование ПА	изолированное			2		1	1
	со стентированием МБА			1			1
	с АП ПББА			1			1
	с АП ПБА, ТПС			1	1		
Стентирование БцА	МБА			1	1		
	ЗББА с АП ПББА			1			1
	ПББА	с АП МБА		1			1
		с АП ПА, ТПС		1		1	
		с АП ПА, ТПС, ПББА		1			1
Всего				**115**	**40**	**16**	**59**

Примечание – АП – ангиопластика, ОБА – общая бедренная артерия, ПБА – поверхностная бедренная артерия, ПкА – подколенная артерия, БцА – берцовые артерии, ЗББА – задняя большеберцовая артерия, ПББА – передняя большеберцовая артерия, МБА – малоберцовая артерия, ТПС – тибиоперонеальный ствол.

Согласно рисунка 1, 50,94% операций произведены в течение первых 6 месяцев послеоперационного периода, а 73,58% операций – в течение 1 года. Исходя из данных рисунка 2, 41,67% ампутаций нижних конечностей выполнены в первые 6 месяцев, а 66,67% – в течение 12 месяцев после первичной операции. Следует подчеркнуть, что наибольшая необходимость в повторных интервенциях приходится на 1-й месяц от первичной реваскуляризации, затем на 3, 6, 9 и 12-й месяцы, что можно объяснить особенностями процесса ремоделизации сосудистой стенки в послеоперационном периоде.

После тщательного изучения клинического состояния оперированной нижней конечности, а также ангиографической картины ее артериального русла, при необходимости выполнения повторных реваскуляризаций либо ампутации ноги, нами отмечено, что у пациентов с удовлетворительным состоянием дистального артериального русла окклюзия бедренно-подколенного шунта развивается через 22 (21; 23) месяца в случае шунтирующей операции выше щели коленного сустава и через 3 (2; 4) месяца при шунтировании ниже ее. После выполнения ангиопластики ПБА окклюзия в месте вмешательства наступает через

Рисунок 1 – Сроки и количество выполненных повторных реваскуляризирующих вмешательств

Figure 1 – Time and number of performed repeated revascularization interventions

Рисунок 2 – Сроки и количество выполненных ампутаций нижних конечностей

Figure 2 – Time and number of performed limb amputations

4,5 (2,8; 6) месяца. При ее стентировании окклюзия в стенте развивается через 7 (6,5; 9) месяцев от вмешательства. Признаки прогрессирования окклюзионно-стенотического процесса в дистальном артериальном русле установлены через 36 (30; 42) месяцев от первичной открытой хирургической реваскуляризации и через 36 (27,5; 44) месяцев после рентгенэндоваскулярной. У пациентов с неудовлетворительным дистальным артериальным руслом окклюзия аутовенозного бедренно-подколенного шунта развивается через 8 (6; 10) месяцев в случае шунтирующей операции выше щели коленного сустава и через 2,75 (2,13; 3,75) месяца при шунтировании ниже. Ангиопластика ПБА сопровождается окклюзией в месте вмешательства через 3 (2; 4,75) месяца, а стентирование – окклюзией в стенте через 5 (4; 6) месяцев от вмешательства. Рестеноз после выполнения ангиопластики берцовых артерий отмечен через 4 (1,5; 5,8) месяца от первичной операции. Признаки прогрессирования окклюзионно-стенотического процесса в дистальном артериальном русле нижних конечностей появляются через 11,5 (10,2; 18) месяцев после первичной открытой хирургической реваскуляризации и через 27,5 (23,3; 31,8) месяцев после РЭВ. Через 20 месяцев с момента выполнения первичной реваскуляризации, по данным ангиографического исследования, окклюзионно-стенотический процесс прогрессирует в артериях притока. У двух пациентов причиной рецидива ишемии оперированной нижней конечности явился инфекционный процесс. В первом случае, ввиду инфицирования синтетического протеза, после шунтирующей операции потребовалась его эксплантация с выполнением экстраанатомического шунтирования. Во втором – у пациента после первичного билиопанкреатического шунтирования (БПШ) выше щели коленного сустава из-за выраженного гнойно-некротического процесса на стопе выполнена ампутация нижней конечности на уровне средней трети бедра.

По данным литературных источников, причиной тромбозов реконструктированного артериального русла в раннем послеоперационном

периоде могут быть погрешности хирургической техники, нарушения гемостаза, снижение притока и оттока крови в зоне реконструкции, а также гипотония в раннем послеоперационном периоде. В позднем послеоперационном периоде он обусловлен прогрессированием ОА [14]. Существенная роль в развитии ранних артериальных тромбозов отводится и реперфузионному синдрому, приводящему к эффекту no-reflow [14]. Окклюзии в месте вмешательства в период от трех месяцев до двух лет связывают с процессами формирования неоинтимы и ее гиперплазии у пациентов с ОА [15].

Зная, что гипергликемия при СД вызывает системную воспалительную реакцию, по нашему мнению, это приводит к ускорению миграции макрофагов к месту реконструкции, более выраженную гиперпролиферацию неоинтимы и, как результат, более раннее формирование окклюзии в месте операции, чем у пациентов без нарушения углеводного обмена.

Поверхность травматизации артериальной стенки выше в случае выполнения РЭВВ, соответственно, и реокклюзии в месте реваскуляризации наступают раньше, чем после шунтирующих операций.

Следовательно, окклюзионно-стенотический процесс в артериальном русле в поздние сроки с момента реконструкции (20 месяцев и более) говорит о прогрессировании заболевания как в дистальном, так и в проксимальном русле. Наличие неудовлетворительного состояния артерий дистального русла приводит к сокращению сроков проходимости реконструированной артерии.

Как упоминалось выше, 94 пациента умерли за время наблюдения. График сохранения жизни наблюдавшихся лиц представлен на рисунке 3.

В течение первого года после операции умерли 38 пациентов (40,43%), в течение 2-го – 28 (29,79%), 3-го – 6 (6,38%), 4-го – 15 (15,96%), 5-го – 1 (1,06%).

Таким образом, основная группа пациентов умирает в течение первых двух лет после первичной операции. Связано это, как правило, с мультифокальным поражением артерий в группе пациентов с ОА, сочетающимся с СД. Причиной летального исхода у всех умерших пациентов явилась прогрессирующая сердечно-сосудистая недостаточность.

Нами выполнен сравнительный анализ количества повторных оперативных вмешательств и высоких ампутаций ног в зависимости от исходной стадии ХАННК. Полученные результаты отражены в таблице 4.

Таблица 4 – Необходимость повторных операций и ампутаций у пациентов с различной исходной стадией хронической артериальной недостаточности нижних конечностей

Table 4 – The need for repeated operations and amputations in patients with different initial stages of chronic arterial insufficiency of the lower extremities

Стадия ишемии по Фонтейну-Покровскому	ХАН 2б	ХАН 3	ХАН 4	p
Количество пациентов, n	67	33	119	-
Количество повторных операций, n (%)	28 (41,79)	10 (30,3)	15 (12,61)	2б–3>0,05 2б–4<0,05 3–4<0,05
Количество ампутаций, n (%)	2 (2,99)	8 (24,24)	26 (21,85)	2б–3<0,05 2б–4<0,05 3–4<0,05
Количество ампутаций после повторной реваскуляризации, n (%)	1 (1,49)	3 (9,09)	6 (5,04)	2б–3>0,05 2б–4<0,05 3–4<0,05

Примечание – ХАН – хроническая артериальная недостаточность, n – абсолютное количество, % – процент.

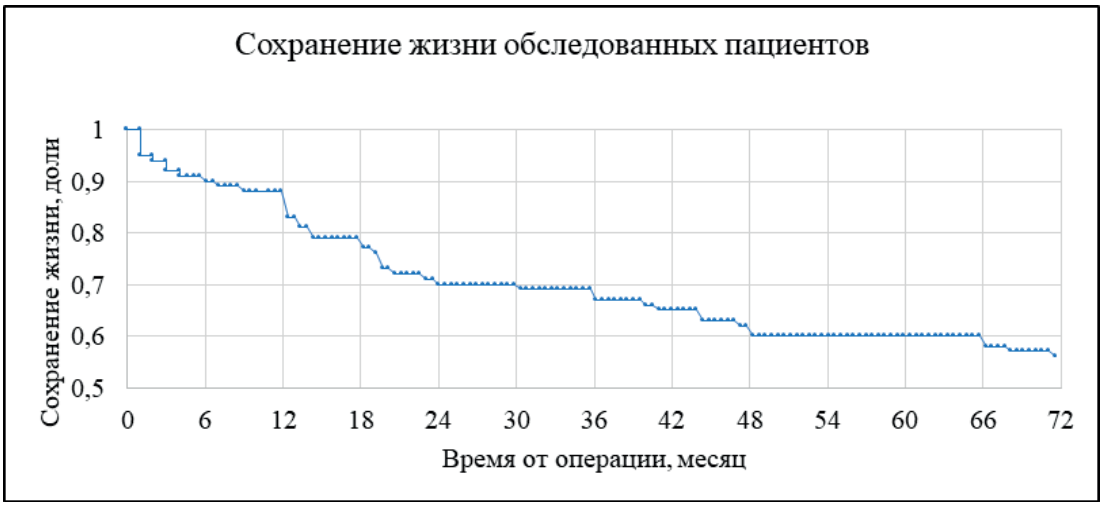

Рисунок 3 – Сохранение жизни обследованных пациентов

Figure 3 – Survival of examined patients

Как следует из таблицы 4, при стадиях ишемии 2б и 3 чаще представлялась возможность выполнения повторной реваскуляризации, чем при стадии 4. Процент ампутаций у пациентов с хронической критической ишемией нижних конечностей (стадии 3 и 4) был значимо выше, чем у пациентов со стадией 2б. Очевиден вывод, что действия врачей на амбулаторном этапе должны быть направлены на раннее выявление признаков ОА артерий нижних конечностей у пациентов с СД, что в данной группе лиц не всегда является простой задачей.

На момент завершения данного исследования состояние оперированных нижних конечностей было представлено нижеследующее: 3 пациента (2,46%) имели стадию ХАН1;45(36,89%)–ХАН2А;40(32,79%)–ХАН2Б; 10 (8,19%) – ХАН 3; 9 (7,38%) – ХАН 4 (по классификации Фонтейна-Покровского), 15 пациентов (12,29%) имели ампутационную культю (1 – на уровне голени, 14 – на уровне бедра).

Также нами выполнен сравнительный анализ количества повторных оперативных вмешательств и высоких ампутаций в зависимости от возраста пациента и типа окклюзионно-стенотического поражения артерий нижних конечностей. Полученные результаты отражены в таблицах 5 и 6.

Таблица 5 – Необходимость повторных операций и ампутаций у оперированных пациентов в зависимости от возрастной группы
Table 5 – The need for repeated operations and amputations in operated patients depending on age group

Возрастная группа	Средний (44–59)	Пожилой (60–74)	Старческий (75 и выше)	p
Количество пациентов, n	40	135	24	-
Количество повторных операций, n (%)	13 (32,5)	33 (24,44)	7 (29,17)	<0,05
Количество ампутаций, n (%)	11 (27,5)	19 (14,07)	6 (25,0)	<0,05
Количество ампутаций после повторной реваскуляризации, n (%)	3 (7,5)	5 (3,7)	2 (8,33)	<0,05

Примечание – n – абсолютное количество, % – процент.

Из таблиц 5 и 6 следует, что в представленном исследовании количество повторных оперативных вмешательств и ампутаций в послеоперационном периоде не зависело от возраста пациентов. Однако тип окклюзионно-стенотического поражения инфраингвинальных артерий влиял на количество повторных интервенций.

В настоящее время в Республике Беларусь руководством к работе врачей являются клинические протоколы «Диагностика и лечение пациентов с заболеваниями периферических артерий (взрослое население)» от 11.05.2023 [16] и «Диагностика и лечение пациентов с сахарным диабетом (взрослое население)» от 21.06.2021 [17]. Согласно данных документов, наблюдение пациентов с неосложненным СД включает осмотр стоп 1 раз в год. Выполнение УЗИ артерий нижних конечностей только как дополнительный метод обследования при изменениях лодыжечно-плечевого индекса (ЛПИ). К сожалению, у пациентов с СД, ввиду наличия кальциноза артерий и медиасклероза Менкеберга, ЛПИ зачастую является неинформативным. Определение пульсации на периферических артериях также имеет свои особенности. В популяции людей старше 50 лет у двух третьих пациентов определяется пульсация на стопах, несмотря на наличие значительной хронической ишемии нижней конечности [12]. Ввиду имеющейся полинейропатии пациенты не имеют характерной перемежающей хромоты и в основном госпитализируются в стадии ХКИНК.

Таблица 6 – Необходимость повторных операций и ампутаций у оперированных пациентов в зависимости от типа окклюзионно-стенотического поражения артерий нижних конечностей
Table 6 – The need for repeated operations and amputations in operated patients depending on occlusive-stenotic lesions of the infrainguinal arteries

Класс по классификации TASC II	A	B	C	D	p
Количество пациентов, n	59	34	75	51	-
Количество повторных операций, n (%)	17 (28,81)	9 (26,47)	16 (21,33)	13 (25,49)	A-C<0,05 B-C<0,05 A-B>0,05 A-D>0,05 B-D>0,05 C-D>0,05
Количество ампутаций, n (%)	9 (15,25)	7 (20,59)	3 (4,0)	9 (17,65)	>0,05
Количество ампутаций после повторной реваскуляризации, n (%)	6 (10,17)	0 (0)	2 (2,67)	4 (7,84)	>0,05

Примечание – n – абсолютное количество, % – процент.

Согласно вышеупомянутого клинического протокола «Диагностика и лечение пациентов с заболеваниями периферических артерий (взрослое население)» от 11.05.2023 «Пациентам с заболеваниями периферических артерий в стадии КИНК в анамнезе или после ее успешного

лечения медицинский осмотр осуществляется 2 раза в год. Медицинский осмотр пациентов, перенесших реваскуляризирующие хирургические вмешательства на артериях нижних конечностей, включает сбор жалоб за прошедшее со времени последнего визита время (новые симптомы); исследование сосудистого статуса нижней конечности с определением пульсации в области анастомозов, по ходу шунта и магистральных артерий оттока; измерения ЛПИ в покое и, если возможно, после нагрузки; цветовое дуплексное сканирование аорты и артерий нижней конечностей (каждые 6 месяцев)».

Исходя из полученных нами данных, очевиден вывод, что пациенты с ОА, сочетающимся с СД, должны находиться под постоянным динамическим наблюдением после выполнения реваскуляризирующей операции, а именно клинический осмотр с оценкой динамики заживления послеоперационных ран первый раз через месяц после оперативного вмешательства, затем через 3 месяца, а в последующем через каждые 3 месяца в течение первых двух лет.

Учитывая, что ввиду диабетической полинейропатии, ощущение боли у данной группы пациентов снижено, УЗИ артерий нижних конечностей с оценкой не только ЛПИ, но и данных изображения сосуда (измерение степени стеноза по диаметру и по площади поперечного сечения), а также определение критериев качественного и количественного анализа спектра допплеровского сдвига частот, должно, по нашему мнению, выполняться при каждом осмотре.

В случае наличия признаков стенозирования артерий, ретромбоза или реокклюзии в месте первичной реваскуляризации следует выполнять ангиографию с восстановлением периферического кровотока, не дожидаясь появления симптомов ХКИНК вновь.

Выводы

1. Выявление облитерирующего атеросклероза у пациентов с сахарным диабетом на ранних стадиях заболевания достоверно чаще позволяет выполнить повторную реваскуляризацию ишемизированных нижних конечностей, избегая при этом необходимости выполнения высокой ампутации.

2. После реваскуляризирующих операций на инфраингвинальных артериях пациенты с облитерирующим атеросклерозом, сочетающимся с сахарным диабетом, должны осматриваться через 1, 3 месяца и затем каждые 3 месяца в течение 2 лет после операции с выполнением УЗИ артерий нижних конечностей. При наличии признаков стенозирования артерий, ретромбоза или ре-окклюзии в месте первичной реваскуляризации показано выполнение ангиографии с восстановлением периферического кровотока, не дожидаясь появления симптомов хронической критической ишемии конечности вновь.

Литература

1. Epidemiology of peripheral artery disease in Europe: VAS Educational Paper / D. M. Olinic, M. Spinu, M. Olinic [et al.] // International Angiology. – 2018. – Vol. 37, № 4. – P. 327-334. – doi: 10.23736/S0392-9590.18.03996-2.
2. Cardiovascular Outcomes After Lower Extremity Endovascular or Surgical Revascularization: The EUCLID Trial / I. Baumgartner, L. Norgren, F. G. R. Fowkes [et al.] // J Am Coll Cardiol. – 2018. – Vol. 72, № 14. – P. 1563-1572. – doi: 10.1016/j.jacc.2018.07.046.
3. Алгоритмы специализированной медицинской помощи больным сахарным диабетом / И. И. Дедов, М. В. Шестакова, А. Ю. Майоров [и др.] // Сахарный диабет. – 2021. – Т. 24, прил. 1. – С. 1-148. – doi: 10.14341/DM12802.
4. Мохорт, Т. В. Особенности ведения заболеваний периферических артерий нижних конечностей при сахарном диабете / Т. В. Мохорт // Рецепт. – 2021. – Т. 24, № 3. – С. 332-344. – doi: 10.34883/PI.2021.24.3.003. – edn: KZLUYR.
5. Особенности поражения артерий нижних конечностей у больных сахарным диабетом 2-го типа / Е. М. Носенко, Н. С. Носенко, Е. В. Егорова [и др.] // Кремлевская медицина. Клинический вестник. – 2017. – № 3. – С. 63-72. – edn: ZFPMXJ.
6. Clinical Outcomes in Patients With Type 2 Diabetes Mellitus and Peripheral Artery Disease: Results From the EXSCEL Trial / A. Badjatiya, P. Merrill, J. B. Buse [et al.] // Circ Cardiovasc Interv. – 2019. – Vol. 12, № 12. – P. e008018. – doi: 10.1161/CIRCINTERVENTIONS.119.008018.
7. Takahara, M. Diabetes Mellitus and Lower Extremity Peripheral Artery Disease / M. Takahara // JMA J. – 2021. – Vol. 4, № 3. – P. 225-231. – doi: 10.31662/jmaj.2021-0042.
8. Рентгеноэндоваскулярная хирургия при критической ишемии нижних конечностей с гнойно-некротическим поражением стоп / К. В. Липатов С. В. Пермяков, А. Г. Асатрян [и др.] // Хирургия. Журнал им. Н.И. Пирогова. – 2017. – № 9. – С. 4-16. – doi: 10.17116/hirurgia201794-16. – edn: ZFDVCD.
9. van den Berg, J. C. Angiosome perfusion of the foot: An old theory or a new issue? / J. C. van den Berg // Seminars in Vascular Surgery. – 2018. – Vol. 31, № 2-4. – P. 56-65. – doi: 10.1053/j.semvascsurg.2018.12.002.
10. Effects of basal insulin glargine and omega-3 on lower limb arterial disease outcome in patients with dysglycaemia: An analysis of the Outcome Reduction with an Initial Glargine Intervention (ORIGIN) trial / G. R. Dageinas, H. Jung, P. Bogaty [et al.] // Diabetes Obes Metab. – 2019. – Vol. 21, № 6. – P. 1502-1505. – doi: 10.1111/dom.13674.
11. Chronic limb threatening ischemia and diabetes mellitus: the severity of tibial atherosclerosis and outcome after infrapopliteal revascularization / V. Koivunen, M. Juonala, K. Mikkola, H. Hakovirta // Scand J Surg. – 2021. – Vol. 110, № 4. – P. 472-482. – doi: 10.1177/1457496920968679.
12. Guidelines on diagnosis, prognosis, and management of peripheral artery disease in patients with foot ulcers and diabetes (IWGDF 2019 update) / R. J. Hinchliffe, R. O. Forsythe, J. Apelqvist [et al.] // Diabetes Metab Res Rev. – 2020. – Vol. 36, suppl. 1. – P. e3276. – doi: 10.1002/dmrr.3276.
13. Особенности гемокоагуляционных нарушений у больных с синдромом критической ишемии нижних конечностей на фоне сахарного диабета / Е. В. Дрожжин, И. И. Кательницкий, Ю. В. Никитин [и др.] //

Вестник Национального медико-хирургического центра им. Н.И. Пирогова. – 2018. – Т. 13, № 1. – С. 49-52. – edn: YVXITS.
14. Факторы риска развития ранних окклюзий имплантата при реконструктивных операциях у больных облитерирующим атеросклерозом артерий нижних конечностей (обзор литературы) / Б. В. Болдин, С. В. Родионов, П. Ю. Голосницкий [и др.] // Лечебное дело. – 2015. – № 4. – С. 90-96.
15. The Impact of Clinical Follow-Up After Revascularization On The Impact Of Clinical Follow-Up After Revascularization On The Outcomes Of Patients With Chronic Limb Threatening Ischemia / G. Kiwan, A. Mohamedali, T. Kim [et al.] // Ann Vasc Surg. – 2022. – Vol. 86. – P. 286-294. – doi: 10.1016/j.avsg.2022.05.043.
16. Клинический протокол «Диагностика и лечение пациентов с заболеваниями периферических артерий (взрослое население)» : утв. постановлением М-ва здравоохранения Респ. Беларусь от 11 мая 2023 г. № 77 // Министерство здравоохранения Республики Беларусь. – URL: https://www.minzdrav.gov.by/ru/dlya-spetsialistov/standarty-obsledovaniya-i-lecheniya/khirurgiya.php (дата обращения: 23.01.2025).
17. Клинический протокол «Диагностика и лечение пациентов с сахарным диабетом (взрослое население)» : утв. постановлением М-ва здравоохранения Респ. Беларусь от 21 июня 2021 г. № 85 // Министерство здравоохранение Республики Беларусь. – URL: https://www.minzdrav.gov.by/ru/dlya-spetsialistov/standarty-obsledovaniya-i-lecheniya/khirurgiya.php (дата обращения: 23.01.2025).

References

1. Olinic DM, Spinu M, Olinic M, Homorodean C, Tataru DA, Liew A, Schernthaner GH, Stanek A, Fowkes G, Catalano M. Epidemiology of peripheral artery disease in Europe: VAS Educational Paper. *Int Angiol.* 2018;37(4):327-334. doi: 10.23736/S0392-9590.18.03996-2.
2. Baumgartner I, Norgren L, Fowkes FGR, Mulder H, Patel MR, Berger JS, Jones WS, Rockhold FW, Katona BG, Mahaffey K, Hiatt WR. Cardiovascular Outcomes after Lower Extremity Endovascular or Surgical Revascularization: The EUCLID Trial. *J Am Coll Cardiol.* 2018;72(14):1563-1572. doi: 10.1016/j.jacc.2018.07.046.
3. Dedov I, Shestakova MV, Mayorov AYu, Mokrysheva NG, Vikulova OK, Galstyan GR, Kuraeva TL, Peterkova VA, Smirnova OM, Starostina EG, Surkova EV, Sukhareva OY, Tokmakova AY, Shamkhalova MS, Jarek-Martynova IR, Artemova EV, Beshlieva DD, Bondarenko ON, Volevodz NN, Gomova IS, Grigoryan OR, Dzhemilova ZN, Esayan RM, Ibragimova LI, Kalashnikov VY, et al. Standards of specialized diabetes care. *Diabetes mellitus.* 2021;24(Suppl 1):1-148. doi: 10.14341/DM12802. (Russian).
4. Mokhort TV. Features of Management of Peripheral Arterial Disease of the Lower Extremities in Diabetes Mellitus. *Recipe.* 2021;24(3):332-344. doi: 10.34883/PI.2021.24.3.003. edn: KZLUYR. (Russian).
5. Nosenko EM, Nosenko NS, Egorova EV, Gorelova JuI. Features of affection of lower limbs of patients with non-insulin dependent diabetes. *Kremlin Medicine Journal.* 2017;3:63-72. edn: ZFPMXJ. (Russian).
6. Badjatiya A, Merrill P, Buse JB, Goodman SG, Katona B, Iqbal N, Pagidipati NJ, Sattar N, Holman RR, Fernandez AF, Mentz RJ, Patel MR, Jones WS. Clinical Outcomes in Patients with Type 2 Diabetes Mellitus and Peripheral Artery Disease: Results from the EXSCEL Trial. *Circ Cardiovasc Interv.* 2019;12(12):e008018. doi: 10.1161/CIRCINTERVENTIONS.119.008018.
7. Takahara M. Diabetes Mellitus and Lower Extremity Peripheral Artery Disease. *JMA J.* 2021;4(3):225-231. doi: 10.31662/jmaj.2021-0042.
8. Lipatov KV, Permyakov SV, Asatryan AG, Borodin AV, Gostishchev VK. Endovascular surgery for critical ischemia of lower extremities with suppurative-necrotic lesion of the feet. *Pirogov Russian Journal of Surgery.* 2017;9:4-16. doi: 10.17116/hirurgia201794-16. edn: ZFDVCD. (Russian).
9. van den Berg JC. Angiosome perfusion of the foot: An old theory or a new issue? *Semin Vasc Surg.* 2018;31(2-4):56-65. doi: 10.1053/j.semvascsurg.2018.12.002.
10. Dageinas GR, Jung H, Bogaty P, Bosch J, Yusuf S, Gerstein HC. Effects of basal insulin glargine and omega-3 on lower limb arterial disease outcome in patients with dysglycaemia: An analysis of the Outcome Reduction with an Initial Glargine Intervention (ORIGIN) trial. *Diabetes Obes Metab.* 2019;21(6):1502-1505. doi: 10.1111/dom.13674.
11. Koivunen V, Juonala M, Mikkola K, Hakovirta H. Chronic limb threatening ischemia and diabetes mellitus: the severity of tibial atherosclerosis and outcome after infrapopliteal revascularization. *Scand J Surg.* 2021;110(4):472-482. doi: 10.1177/1457496920968679.
12. Robert J, Forsythe RO, Apelqvist J, Boyko EJ, Fitridge R, Hong JP, Katsanos K, Mills JL, Nikol S, Reekers J, Venermo M, Zierler RE, Schaper NC. Guidelines on diagnosis, prognosis, and management of peripheral artery disease in patients with foot ulcers and diabetes (IWGDF 2019 update). *Diabetes Metab Res Rev.* 2020;36(Suppl 1):e3276. doi: 10.1002/dmrr.3276.
13. Drozzhin EV, Katelnitskiy II, Nikitina JuV, Zorkin AA, Mazaishvili KV. Peculiarities of hemocoagulative disorders in patients with a syndrome of critical limb ischemia in combination with diabetes mellitus. *Bulletin of Pirogov National Medical & Surgical Center.* 2018;1(13):49-52. edn: YVXITS. (Russian).
14. Boldin BV, Rodionov SV, Golosnickij PJu, Turkin PJu, Varich GA, Lisenkov OP, Komov KV, Mnacakanjan GT, Fukalov AS, Zarov AJu. Risk Factors of Early Occlusions of Reconstructed Arterial Segments in Patients with Lower Extremity Arterial Disease (Literature Review). *Lechebnoe delo*. 2015;4:90-96. (Russian).
15. Kiwan G, Mohamedali A, Kim T, Zhuo H, Zhang Y, Mena-Hurtado C, Mojibian H, Cardella J. The Impact of Clinical Follow-Up after Revascularization on the Impact of Clinical Follow-Up after Revascularization on the Outcomes of Patients with Chronic Limb Threatening Ischemia. *Ann Vasc Surg.* 2022;86:286-294. doi: 10.1016/j.avsg.2022.05.043.
16. Ministerstvo zdravoohranenija Respubliki Belarus. Klinicheskij protokol “Diagnostika i lechenie pacientov s zabolevanijami perifericheskih arterij (vzrosloe naselenie)”. Postanovlenie № 77 (maj 11, 2023) [Internet]. Available from: https://www.minzdrav.gov.by/ru/dlya-spetsialistov/standarty-obsledovaniya-i-lecheniya/khirurgiya.php (Russian).
17. Ministerstvo zdravoohranenija Respubliki Belarus. Klinicheskij protokol „Diagnostika i lechenie pacientov s saharnym diabetom (vzrosloe naselenie)”. Postanovlenie № 85 (ijun 21, 2021) [Internet]. Available from: https://www.minzdrav.gov.by/ru/dlya-spetsialistov/standarty-obsledovaniya-i-lecheniya/khirurgiya.php

RESULTS OF REVASCULARIZATION OPERATIONS IN PATIENTS WITH CHRONIC LOWER LIMB ISCHEMIA CAUSED BY A COMBINATION OF OBLITERATING ATHEROSCLEROSIS AND DIABETES MELLITUS

A. R. Obuhovich

Grodno State Medical University, Grodno, Belarus

Background. Cardiovascular diseases are the leading cause of death. Obliterating atherosclerosis of the lower extremities is one of them. One of its most important risk factors is diabetes mellitus. The combination of both diseases has its own characteristics. The need for revascularization in this group of patients is beyond doubt. At the same time, glycemic and metabolic disorders, increased platelet aggregation, hypercoagulation, characteristic of patients with diabetes mellitus, lead to worse outcomes of arterial reconstructions.

Objective. Analysis of the results of surgical treatment of patients with chronic lower extremity ischemia due to obliterating atherosclerosis combined with diabetes mellitus.

Material and methods. A retrospective analysis of the treatment of patients with chronic lower limb ischemia due to obliterating atherosclerosis combined with diabetes mellitus was performed. These patients were treated in the Purulent and Vascular Surgery departments of the Grodno University Clinic during 2017-2024. The target group consisted of 219 patients after revascularization operations.

All patients underwent examination to determine the level of occlusive-stenotic lesions of the arteries of the lower extremities. It included a physical examination, ultrasound diagnostics, classical X-ray angiography or CT angiography.

In all patients the frequency of repeated revascularization interventions, high lower extremity amputations, life expectancy and the condition of the lower limb (according to the stage of chronic arterial insufficiency (CAI) according to Fontaine-Pokrovsky classification) were determined.

Results. There were no intraoperative complications. In the postoperative period, 41 patients required 53 repeated surgeries. High amputation was undergone by 36 patients (32 at the level of the middle third of the thigh, 4 at the level of the middle third of the shin), which is 16.44%. During the entire observation period, 94 patients (42.92%) died, 73 of whom had their lower limbs preserved, 21 after the amputation. At the end of the study, taking into account the performance of repeated surgeries, the survival rate was 57.08% (125 patients out of 219). Preservation of the lower limb was equal to 48.86% (107 patients) including deceased patients with preserved lower limbs, 83.56% (183 patients). At the end of this study, the condition of the operated lower limbs was as follows: 3 patients (2.46%) had CAI stage 1; 45 (36.89%) had stage 2A; 40 (32.79%) had stage 2B; 10 (8.19%) had stage 3; 9 (7.38%) had stage 4 (according to the Fontaine-Pokrovsky classification), 15 patients (12.29%) had an amputation stump (1 at the level of the shin, 14 at the level of the thigh).

Conclusions. Detection of obliterating atherosclerosis in patients with diabetes mellitus at the early stages of the disease significantly more often allows repeated revascularization, thereby avoiding the need for high amputation. After revascularization operations on the arteries of the lower extremities, patients with obliterating atherosclerosis combined with diabetes mellitus should be followed up once at 1 month, once at 3 months and then every 3 months during 2 years after the operation with ultrasound of the arteries of the lower extremities. In the presence of signs of stenosis of the arteries, re-thrombosis or re-occlusion at the site of primary revascularization, angiography is indicated with restoration of peripheral blood flow, without waiting for the appearance of symptoms of chronic critical limb ischemia again.

Keywords: *atherosclerosis, diabetes mellitus, revascularization, critical ischemia.*

For citation: *Obuhovich AR. Results of revascularization operations in patients with chronic lower limb ischemia caused by a combination of obliterating atherosclerosis and diabetes mellitus. Journal of the Grodno State Medical University. 2025;23(4):321-330. https://doi.org/10.25298/2221-8785-2025-23-4-321-330.*

Конфликт интересов. Авторы заявляют об отсутствии конфликта интересов.
Conflict of interest. The authors declare no conflict of interest.

Финансирование. Исследование проведено без спонсорской поддержки.
Financing. The study was performed without external funding.

Соответствие принципам этики. Исследование одобрено локальным этическим комитетом.
Conformity with the principles of ethics. The study was approved by the local ethics committee.

Об авторе / About the author
Обухович Аннета Ромуальдовна / Obuhovich Anneta, e-mail: anneta.panasiuk@gmail.com, ORCID: 0000-0001-5842-0209

Поступила / Received: 24.03.2025 *Принята к публикации / Accepted for publication: 26.06.2025*