УДК 617.735-002.1-085.849.19 doi:10.25298/2221-8785-2025-23-4-316-320

ЭФФЕКТИВНОСТЬ МИКРОИМПУЛЬСНОЙ ЛАЗЕРНОЙ (532 НМ, 577 НМ, 810 НМ) ТЕРАПИИ ПРИ ОСТРОЙ ЦЕНТРАЛЬНОЙ СЕРОЗНОЙ ХОРИОРЕТИНОПАТИИ

В. В. Савич[1], И. Г. Заборовский[1], И. И. Малиновская[2], А. Р. Сидорович[1], Е. П. Хороших[1]

[1]10-я городская клиническая больница, Минск, Беларусь

[2]Институт повышения квалификации и переподготовки кадров здравоохранения учреждения образования «Белорусский государственный медицинский университет», Минск, Беларусь

Введение. В статье рассмотрены клинические результаты применения лазерных технологий в лечении одного из сосудистых заболеваний глазного дна – центральной серозной хориоретинопатии.

Цель. Сравнить результаты лечения острой формы центральной серозной хориоретинопатии методом микроимпульсной лазерной терапии зеленым (532 нм), желтым (577 нм) и инфракрасным (810 нм) спектрами излучения.

Материал и методы. В исследование включены 59 человек (59 глаз) с диагнозом «острая центральная серозная хориоретинопатия». Пациенты комплексно обследованы с помощью стандартных общеофтальмологических методов до операции и в сроки 1 и 3 месяца после. Все пациенты разделены на три группы. В группе 1 микроимпульсная лазерная терапия проведена зеленым (532 нм), в группе 2 – инфракрасным (810 нм) и в группе 3 – желтым (577 нм) спектрами лазерного излучения.

Результаты. Через 1 месяц во всех случаях отмечено полное прилегание нейроэпителия в центральной зоне сетчатки, выявлено повышение остроты зрения и светочувствительности. Через 3 месяца отмечена положительная динамика повышения остроты зрения и центральной светочувствительности, отслойка нейроэпителия отсутствовала.

Выводы. Результаты проведенного исследования демонстрируют эффективность применения микроимпульсной лазерной терапии при острой форме центральной серозной хориоретинопатии и позволяют сделать вывод о предпочтительном применении лазерного излучения желтого спектра (577 нм).

Ключевые слова: *пигментный эпителий сетчатки, нейроэпителий, лазерное лечение, оптическая когерентная томография, периметрия*

Для цитирования: *Эффективность микроимпульсной лазерной (532 нм, 577 нм, 810 нм) терапии при острой центральной серозной хориоретинопатии / В. В. Савич, И. Г. Заборовский, И. И. Малиновская, А. Р. Сидорович, Е. П. Хороших // Журнал Гродненского государственного медицинского университета. 2025. Т. 23, № 4. С. 316-320. https://doi.org/10.25298/2221-8785-2025-23-4-316-320*

Введение

Центральная серозная хориоретинопатия (ЦСХ) занимает 10-е место среди патологий макулярной области, снижающих остроту зрения. Данное заболевание вызвано нарушением барьерной и насосной функций пигментного эпителия сетчатки (ПЭС), повышением проницаемости мембраны Бруха и просачиванием жидкости в субретинальное пространство, приводящими к серозной отслойке нейроэпителия (НЭ) от подлежащего ПЭС [1, 2, 3].

Актуальность проблемы ЦСХ состоит в том, что заболевает в основном трудоспособное население, чаще мужчины активного трудоспособного возраста – 25–50 лет. Приблизительно у трети пациентов возникают рецидивы; хронизация процесса приводит к серьезным отдаленным осложнениям (разрушение ПЭС, рефрактерный отек, развитие хориоидальной неоваскуляризации (ХВН), ухудшающим качество жизни и снижающим трудоспособность [1, 4, 5].

Основная цель лечения ЦСХ – прилегание НЭ сетчатки. Консервативная терапия ЦСХ, несмотря на многообразие лекарственных препаратов, не демонстрирует свою эффективность. Применение лазерных технологий в лечении сосудистых заболеваний глазного дна позволяет снизить выраженность патологического процесса, стабилизировать и улучшить зрительные функции [2, 6]. При острой форме ЦСХ применима пороговая фокальная лазеркоагуляция сетчатки в точке просачивания жидкости, расположенной за пределами фовеальной аваскулярной зоны, но непрерывный режим работы лазера и энергетическое воздействие на ПЭС могут приводить к формированию атрофического хориоретинального рубца в месте облучения и прогрессивному развитию атрофии ПЭС и фоторецепторов, формированию центральных и парацентральных скотом, повышается вероятность образования ХВН [3, 4, 6].

Новые возможности в лечении ЦСХ предоставило появление в клинической практике методики микроимпульсной лазерной терапии (МЛТ), использующей передачу энергии в виде серии ультракоротких микросекундных импульсов и гарантирующей отсутствие коагуляционного некроза структур глазного дна за счет уменьшения повреждающего действия лазера на клетки-мишени [1, 3, 4]. Установлено, что МЛТ стимулирует продукцию ряда биологически активных веществ, улучшающих насосную функцию клеток ПЭС и транспортную функцию мембраны Бруха, усиливая отток

субретинальной жидкости, а также активирует ряд внутриклеточных восстановительных факторов роста, участвующих в процессе заживления патологического очага как на уровне ПЭС, так и на уровне хориоидеи [2, 3, 6, 7].

В отделении лазерной микрохирургии 10-й ГКБ г. Минска МЛТ применяется более десяти лет с использованием лазерных систем IRIDEX IQ с длиной волны 532 нм и 810 нм. Применение с 2023 года лазерной установки EASY RET с длиной волны 577 нм позволило использовать методику МЛТ с излучением желтого спектра. Длина волны 577 нм обладает высокой селективностью в отношении ПЭС; оксигемоглобин в ПЭС поглощает желтый спектр лучше, чем любую другую длину волны, в то время как ксантофиллы имеют незначительное поглощение желтого света, локализуя эффекты на эпителии и дополнительно защищая центральную ямку [4, 6].

Цель исследования. Сравнить результаты лечения острой формы центральной серозной хориоретинопатии методом микроимпульсной лазерной терапии зеленым (532 нм), желтым (577 нм) и инфракрасным (810 нм) спектрами излучения.

Материал и методы

В исследование включены 59 лиц (59 глаз) в возрасте от 33 до 45 лет с диагнозом «острая форма ЦСХ». Критериями отбора были длительность заболевания не менее 2 месяцев с момента появления первых жалоб и отсутствие эффекта от проведенного консервативного лечения. Пациентов комплексно обследовали до операции и в сроки 1 и 3 месяца после.

Все пациенты разделены на три группы в зависимости от используемого при МЛТ спектра лазерного излучения: группа 1 – 20 глаз (зеленый, 532 нм); группа 2 – 11 глаз (инфракрасный, 810 нм); группа 3 – 28 глаз (желтый, 577 нм). Группы не различались по возрасту (группа 1 – 38,4±5,2 лет; группа 2 – 40,1±4,2 лет; группа 3 – 39,6±3,7 лет; p>0,05) и исходной остроте зрения (ОЗ) до операции: группа 1 – 0,60±0,14 единиц по таблице Д. А. Сивцева; группа 2 – 0,59±0,11 единиц; группа 3 – 0,61±0,14 единиц; p>0,05. Средняя светочувствительность сетчатки по данным микропериметрии (Maia, CenterVue) во всех группах так же была примерно на одном уровне: группа 1 – 14,5±3,0 dB; группа 2 – 14,1±3,2 dB; группа 3 – 14,7±3,0 dB; p>0,05. Высота локальной центральной отслойки сетчатки варьировала от 280 до 410 мкм (оптическая когерентная томография (ОКТ) на аппарате REVO 80, Optopol). Фоторегистрацию сетчатки, в том числе с аутофлюоресцентным фильтром, в области заднего полюса выполняли на фундус-камере Eidon, CenterVue. Выбор параметров лазерного излучения зависел от прозрачности сред глаза и степени пигментации глазного дна.

Методы анализа данных реализованы с помощью пакета программ Statistica 10.0. Применялись непараметрические методы статистики: для анализа количественных данных – U-критерий Манна-Уитни, для сравнения нескольких групп – критерий Н-Крускала-Уоллиса.

Результаты и обсуждение

Критериями оценки эффективности МЛТ являлась динамика как анатомических, так и функциональных показателей зрения через 1 и через 3 месяца после операции. По данным ОКТ произошло полное прилегание высоты отслоенного НЭ в центральной зоне сетчатки, отслойка ПЭС отсутствовала.

Результаты в каждой из трех групп продемонстрировали статистически значимое улучшение ОЗ как через 1, так и через 3 месяца после МЛТ; p<0,001. У пациентов в группе 3 (577 нм) полученные результаты ОЗ (0,94±0,14 единиц по таблице Д. А. Сивцева) выше, чем в группе 1 (0,91±0,10 единиц) и группе 2 (0,90±0,12 единиц). Также в результате МЛТ достигнуто статистически значимое повышение центральной светочувствительности сетчатки, p<0,001; результаты у пациентов в группе 3 (577 нм) – 28,7±3,2 dB более высокие, чем в группе 1 – 21,3±3,1 dB и в группе 2 – 19,9±1,9 dB. Значения исследуемых показателей до операции и через 1 и 3 месяца после МЛТ представлены в таблице 1.

Более выраженная положительная динамика ОЗ и светочувствительности у пациентов группы 3 является подтверждением оптимально щадящего воздействия лазерного излучения желтого спектра (577 нм) на фоторецепторы сетчатки вследствие высокой селективности к ПЭС и клеткам ксантофиллов в фовеолярной зоне. А улучшение показателей через 3 месяца

Таблица 1 – Динамика ОЗ и светочувствительности сетчатки до и после МЛТ

Table 1 – Dynamics of visual acuity and retinal sensitivity before and after MLT

Показатель	Группа 1 (n=20)	Группа 2 (n=11)	Группа 3 (n=28)	p
Спектр лазерного воздействия, нм	532 (зеленый)	810 (инфракрасный)	577 (желтый)	-
Возраст, лет	38,4±5,2	40,1±4,2	39,6±3,7	>0,05
Острота зрения, единиц по таблице Д. А. Сивцева				
До операции	0,60±0,14	0,59±0,11	0,61±0,14	>0,05
Через 1 месяц	0,85±0,14	0,75±0,14	0,86±0,16	<0,05
Через 3 месяца	0,91±0,10	0,90±0,12	0,94±0,14	<0,05
p	<0,001	<0,001	<0,001	
Светочувствительность, dB				
До операции	14,5±3,0	14,1±3,2	14,7±3,0	>0,05
Через 1 месяц	19,2±3,3	16,6±1,8	23,3±3,9	<0,001
Через 3 месяца	21,3±3,1	19,9±1,9	28,7±3,2	<0,001
p	<0,001	<0,005	<0,001	

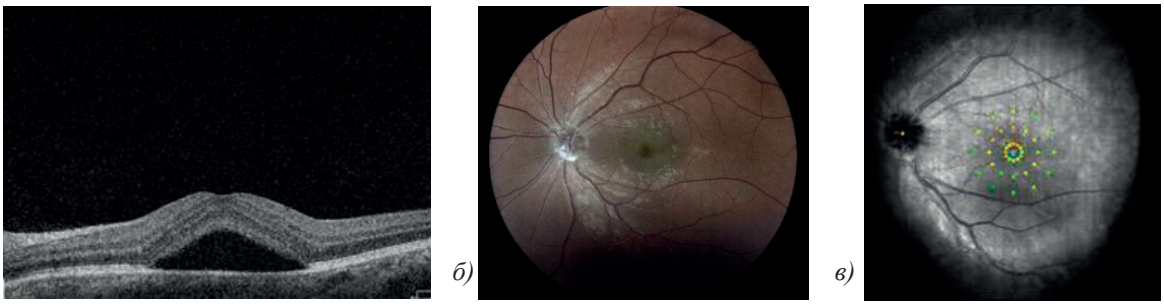

а) б) в)

Рисунок 1 – Данные ОКТ макулярной зоны (а), фоторегистрация сетчатки глаза (б), микропериметрия макулярной зоны (в) до лазерного лечения

Figure 1 – OCT data of the macular zone (a), photo registration of the retina (b), microperimetry of the macular zone (c) before laser treatment

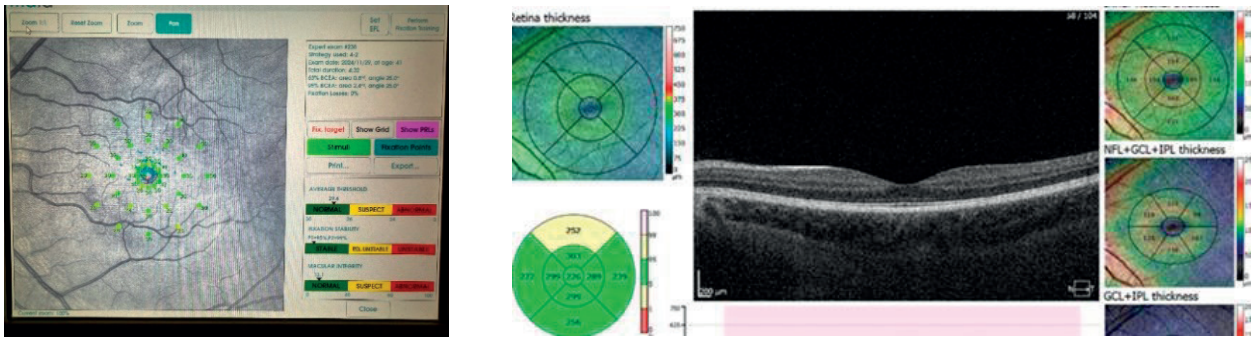

а) б)

Рисунок 2 – Светочувствительность по данным микропериметрии (а), ОКТ макулярной области (б) через 2 месяца после МЛТ

Figure 2 – Light sensitivity according to microperimetry (a), OCT of the macular region (b) 2 months after MLT

в сравнении с показателями через 1 месяц после МЛТ подтверждает стимулирующее лазерное воздействие на выработку ряда биологически активных веществ и активацию внутриклеточных восстановительных факторов роста, участвующих в процессе заживления патологического очага как на уровне ПЭС, так и на уровне хориоидеи.

Клинический пример. Пациент К., 39 лет. При обращении предъявлял жалобы на ухудшение зрения, изменение цветовосприятия, появление пятна перед левым глазом около 1 месяца назад. Проведен курс консервативной терапии по месту жительства, без улучшения. ОЗ правого глаза – 1,0 единиц по таблице Д. А. Сивцева; ОЗ левого глаза – 0,4 единиц; с коррекцией – 0,7 единиц. Светочувствительность сетчатки правого глаза – 28–31 dB, левого глаза – 20–22 dB. По данным ОКТ, на левом глазу локальная центральная отслойка НЭ сетчатки высотой 380 мкм (рис. 1).

Выполнена МЛТ излучением желтого спектра (577 нм) в зоне отслойки. Параметры воздействия: рабочий цикл – 5%, мощность – 425 мВт, длительность импульса – 200 мс, диаметр пятна воздействия – 200 мкм, паттерн-режим (решетка 5×5), воздействие высокой плотности. На контрольном осмотре через 2 месяца пациент отмечает улучшение ОЗ и цветовосприятия, исчезновение пятна перед глазом. ОЗ левого глаза повысилась до 0,9–1,0 единиц по таблице Д. А. Сивцева; светочувствительность улучшилась до 28–30 dB. По данным ОКТ, отмечено полное прилегание отслойки НЭ (рис. 2).

Выводы

1. Микроимпульсная лазерная терапия (532 нм, 577 нм, 810 нм) при острой форме ЦСХ является эффективным методом улучшения остроты зрения и светочувствительности сетчатки.

2. Применение МЛТ с индивидуально подобранными параметрами излучения позволяет достичь улучшения остроты зрения и снижения центральной толщины сетчатки без функционального повреждения ПЭС и НЭС.

3. Полученные результаты позволяют сделать вывод о предпочтительном применении МЛТ желтого спектра (577 нм) при лечении ЦСХ ввиду щадящего воздействия на нейросенсорную часть сетчатки.

Литература

1. Efficacy of nanosecond laser treatment in central serous chorioretinopathy with and without atrophy of retinal pigment epithelium / H. Kaymak, S. Funk, A. Fricke [et al.] // Int J Retin Vitr. – 2020. – Vol. 6. – Art. 11. – doi: 10.1186/s40942-020-00214-3.
2. Станишевская, О. М. Сочетанная методика и её клинико-патогенетическая оценка в лечении центральной серозной хориоретинопатии с использованием субпорогового микроимпульсного лазерного воздействия длиной волны 577 нм в сочетании инъекциями тромбоцитарной аутоплазмы / О. М. Станишевская, В. В. Черных, В. И. Братко // Acta Biomedica Scientifica. – 2019. – Т. 4, № 4. – С. 134-138. – doi: 10.29413/ABS.2019-4.4.21. – edn: KCNVMO.
3. Gote, J. T. Comparing treatment outcomes in randomized controlled trials of central serous chorioretinopathy / J. T. Gote, S. R. Singh, J. Chhablani // Graefes Arch Clin Exp Ophthalmol. – 2023. – Vol. 261, № 8. – P. 2135-2168. – doi: 10.1007/s00417-023-05996-4.
4. Современные подходы в лечении центральной серозной хориоретинопатии. Обзор / А. К. Дракон, Л. С. Патеюк, В. М. Шелудченко, Н. Б. Корчажкина // Офтальмология. – 2021. – Т. 18, № 3S. – С. 660-665. – doi: 10.18008/1816-5095-2021-3S-660-665. – edn: SQEEBA.
5. Клинико-офтальмологическая оценка эффективности комплексной схемы лечения центральной серозной хориоретинопатии / О. М. Станишевская, В. В. Черных, В. И. Братко [и др.] // Саратовский научно-медицинский журнал. – 2020. – Т. 16, № 2. – С. 662-668. – edn: GTOSTQ.
6. Самойлов, А. Н. Лазерное лечение хронической центральной хориоретинопатии с точкой фильтрации в субфовеолярной зоне без проведения флюоресцентной ангиографии / А. Н. Самойлов, А. Н. Коробицин // Казанский медицинский журнал. – 2019. – Т. 100, № 4. – С. 601-605. – doi: 10.17816/KMJ2019-601. – edn: ZBTAYO.
7. Chhablani, J. Multimodal imaging-based central serous chorioretinopathy classification / J. Chhablani, F. B. Cohen // Ophthalmol Retina. – 2020. – Vol. 4, № 11. – P. 1043-1046. – doi: 10.1016/j.oret.2020.07.026.

References

1. Kaymak H, Funk S, Fricke A, Fulqa R, Klabe K, Seitz B, Lanqenbucher A, Schwahn H. Efficacy of nanosecond laser treatment in central serous chorioretinopathy with and without atrophy of retinal pigment epithelium. *Int J Retina Vitreous*. 2020;6:11. doi: 10.1186/s40942-020-00214-3.2.
2. Stanishevskaya OM, Chernykh VV, Bratko VI. Combined technique and its clinical and pathogenetic evaluation in treatment of central serous chorioretinopathy using subthreshold microimpulse laser irradiation with a wavelength of 577 nm in combination with injections of platelet autoplasma. *Acta Biomedica Scientifica*. 2019;4(4):134-138. doi: 10.29413/ABS.2019-4.4.21. edn: KCNVMO. (Russian).
3. Gote JT, Singh SR, Chhablani J. Comparing treatment outcomes in randomized controlled trials of central serous chorioretinopathy. *Graefes Arch Clin Exp Ophthalmol.* 2023;261(8):2135-2168. doi: 10.1007/s00417-023-05996-4.
4. Drakon AK, Pateyuk LS, Sheludchenko VM, Korchazhkina NB. Current approach to treatment for central serous chorioretinopathy. Review. *Ophthalmology in Russia.* 2021;18(3S):660-665. doi.org/10.18008/1816-5095-2021-3S-660-665. edn: SQEEBA. (Russian).
5. Stanishevskaya OM, Chernykh VV, Bratko VI, Bratko GV, Poveshchenko OV. Clinical and ophthalmic evaluation of the effectiveness of comprehensive treatment regimen for central serous chorioretinopathy. *Saratov Journal of Medical Scientific Research*. 2020;16(2):662-668. edn: GTOSTQ. (Russian).
6. Samoylov AN, Korobitsin AN. Laser treatment of chronic central serous chorioretinopathy with a point of leakage in the subfoveolar zone without fluorescein angiography. *Kazan medical journal.* 2019;100(4):601-605. doi: 10.17816/KMJ2019-601. edn: ZBTAYO. (Russian).
7. Chhablani J, Cohen F B. Multimodal Imaging-Based Central Serous Chorioretinopathy Classification. *Ophthalmol Retina*. 2020;4(11):1043-1046. doi: 10.1016/j.oret.2020.07.026.

EFFICIENCY OF MICROPULSE LASER (532 NM, 577 NM, 810 NM) THERAPY IN ACUTE CENTRAL SEROUS CHORIORETINOPATHY

V. V. Savich[1], I. H. Zabarouski[1], I. I. Malinouskaya[2], A. R. Sidorovich[1], K. P. Kharoshykh[1]

[1]10th City Clinical Hospital, Minsk, Belarus

[2]Belarusian State Medical University, Minsk, Belarus

Background. This article discusses the clinical results of using laser technologies in the treatment of one of the vascular diseases of the fundus - central serous chorioretinopathy.

Objective. To compare the results of treating acute central serous chorioretinopathy with micropulse laser therapy with green (532 nm), yellow (577 nm) and infrared (810 nm) radiation spectra.

Material and methods. The study included 59 people (59 eyes) diagnosed with acute central serous chorioretinopathy. Patients were comprehensively examined using standard general ophthalmological methods before surgery and 1 and 3 months after. All patients were divided into three groups. In group 1, micropulse laser therapy was performed with green (532 nm), in group 2 - with infrared (810 nm) and in group 3 - with yellow (577 nm) laser radiation spectra.

Results. After 1 month, complete adhesion of the neuroepithelium in the central zone of the retina occurred in all cases, an increase in visual acuity and photosensitivity was revealed. After 3 months, positive dynamics of an increase in visual acuity and central photosensitivity were noted, and there wasn't any case of neuroepithelium detachment.

Conclusions. The results of the study showed the effectiveness of micropulse laser therapy in the acute form of central serous chorioretinopathy and allow us to conclude that the use of laser radiation of the yellow spectrum (577 nm) is preferable.

***Keywords**: retinal pigment epithelium, neuroepithelium, laser treatment, optical coherence tomography, perimetry.*

***For citation:** Savich VV, Zabarouski IH, Malinouskaya II, Sidorovich AR, Kharoshykh KP. Efficiency of micropulse laser (532 nm, 577 nm, 810 nm) therapy in acute central serous chorioretinopathy. Journal of the Grodno State Medical University. 2025;23(4):316-320. https://doi.org/10.25298/2221-8785-2025-23-4-316-320*

Конфликт интересов. Авторы заявляют об отсутствии конфликта интересов.
Conflict of interest. The authors declare no conflict of interest.

Финансирование. Исследование проведено без спонсорской поддержки.
Financing. The study was performed without external funding.

Соответствие принципам этики. Исследование одобрено локальным этическим комитетом.
Conformity with the principles of ethics. The study was approved by the local ethics committee.

Об авторах / About the authors
*Савич Виктория Вацлавовна / Savich Viktoryia, e-mail: savichviktoria@yandex.by, ORCID: 0009-0004-5549-6645
Заборовский Игорь Генрихович / Zabarouski Ihar, ORCID: 0009-0009-0876-1721
Малиновская Инна Ивановна / Malinouskaya Ina, ORCID: 0000-0003-4850-3910
Сидорович Анна Рышардовна / Sidorovich Anna, ORCID: 0009-0005-4501-6254
Хороших Екатерина Павловна / Kharoshykh Katsiaryna, ORCID: 0009-0001-1147-0409
** – автор, ответственный за переписку / corresponding author*

Поступила / Received: 24.04.2025 *Принята к публикации / Accepted for publication: 26.06.2025*