УДК 616.26-007.43-089.168.1:616.24-008.4-085.23 doi:10.25298/2221-8785-2025-23-2-180-184

КЛИНИЧЕСКИЙ СЛУЧАЙ УСПЕШНОГО ЛЕЧЕНИЯ ДЫХАТЕЛЬНОЙ НЕДОСТАТОЧНОСТИ ПРЕПАРАТОМ ИНГАЛЯЦИОННОГО СУРФАКТАНТА У ПАЦИЕНТА, ОПЕРИРОВАННОГО ПО ПОВОДУ ГИГАНТСКОЙ ТОРАКОДИАФРАГМАЛЬНОЙ ГРЫЖИ

Р. Э. Якубцевич[1], И. Т. Выдра[2], А. В. Бабасян-Фоминова[2], А. Г. Рышкевич[2], Ю. С. Кропа[2], Д. Н. Ракашевич[1]

[1]Гродненский государственный медицинский университет, Гродно, Беларусь
[2]Гродненская университетская клиника, Гродно, Беларусь

Грыжи пищеводного отверстия диафрагмы являются одной из наиболее распространенных хирургических патологий желудочно-кишечного тракта. В странах СНГ прогрессивно растет число пациентов, страдающих герниальной грыжей. Около 30 % заболеваний желудочно-кишечного тракта занимают грыжи пищеводного отверстия диафрагмы. Нами проанализирована история болезни стационарного пациента, находящегося на лечении в УЗ «Гродненская университетская клиника», а также официальная инструкция к препарату Survanta (действующее вещество – Берактант). Введение препарата ингаляционного сурфактанта в дозе 100 мг в правый главный бронх под контролем фибробронхоскопа улучшил респираторный статус и клинический исход у пациента после пластики правого купола диафрагмы и остеосинтеза правой реберной дуги. Препарат ингаляционного сурфактанта может использоваться в терапии респираторного дистресс-синдрома не только у новорожденных, но и у взрослых с ателектазом на фоне сдавления легочной ткани органами желудочно-кишечного тракта.

Ключевые слова: *ингаляционный сурфактант, острый респираторный дистресс-синдром, торакоабдоминальная грыжа*

Для цитирования*: Клинический случай успешного лечения дыхательной недостаточности препаратом ингаляционного сурфактанта у пациента, оперированного по поводу гигантской торакодиафрагмальной грыжи / Р. Э. Якубцевич, И. Т. Выдра, А. В. Бабасян-Фоминова, А. Г. Рышкевич, Ю. С. Кропа, Д. Н. Ракашевич // Журнал Гродненского государственного медицинского университета. 2025. Т. 23, № 2. С. 180-184. https://doi.org/10.25298/2221-8785-2025-23-2-180-184*

Введение

Грыжи пищеводного отверстия диафрагмы (ГПОД) являются одной из наиболее распространенных хирургических патологий желудочно-кишечного тракта. В странах СНГ прогрессивно растет число пациентов, страдающих герниальной грыжей. Около 30 % заболеваний желудочно-кишечного тракта занимают грыжи пищеводного отверстия диафрагмы [1]. Чаще всего клинически проявляется в виде гастроэзофагеальной рефлюксной болезни. Однако ГПОД может проявляться без явной симптоматики со стороны органов желудочно-кишечного тракта, затрудняя диагностику на ранних этапах. По мере увеличения размеров торако-диафрагмальной грыжи начинают преобладать респираторные симптомы из-за компрессионного ателектаза [2]. Описанный нами клинический случай демонстрирует трудности в отлучении от искусственной вентиляции легких (ИВЛ) у пациента после оперативного вмешательства по поводу гигантской торако-диафрагмальной грыжи.

Цель исследования. Представить описание клинического случая пациента с гигантской торако-диафрагмальной грыжей, у которого эндобронхиальное введение препарата сурфактанта 100 мг эндобронхиально улучшило респираторный статус и позволило отлучить пациента от ИВЛ.

Описание клинического случая

Пациент Р., 1964 года рождения поступил в УЗ «Гродненская университетская клиника» 27.08.2024. Из анамнеза: считает себя больным с 24.08.24, когда появился дискомфорт в грудной клетке, трудности с дыханием, 25.08.24 отмечает повышение температуры тела. В сопровождении бригады скорой медицинской помощи пациент госпитализируется в городскую клиническую больницу, после чего по согласованию с администрацией переводится в УЗ «Гродненская университетская клиника» (до перевода в учреждение была выполнена компьютерная томография (КТ) органов грудной клетки (рис. 1)). Со слов пациента грыжевое выпячивание беспокоит с марта 2023 года. Консультировался со специалистами неоднократно, учитывая размеры грыжи, в оперативном вмешательстве было отказано.

На момент поступления состояние тяжелое (SOFA 0 баллов (риск летального исхода <10 %), APACHE II 8 баллов (риск летального исхода 8,7 %)). Положение в постели вынужденное (полусидя). Уровень сознания по шкале комы Глазго 15 баллов. Жалобы на одышку при минимальной физической нагрузке, наличие грыжевого выпячивания в области правой половины грудной клетки, правой половины живота. Нормотермия. Дыхание спонтанное, через естественные дыхательные пути с подачей увлажненного

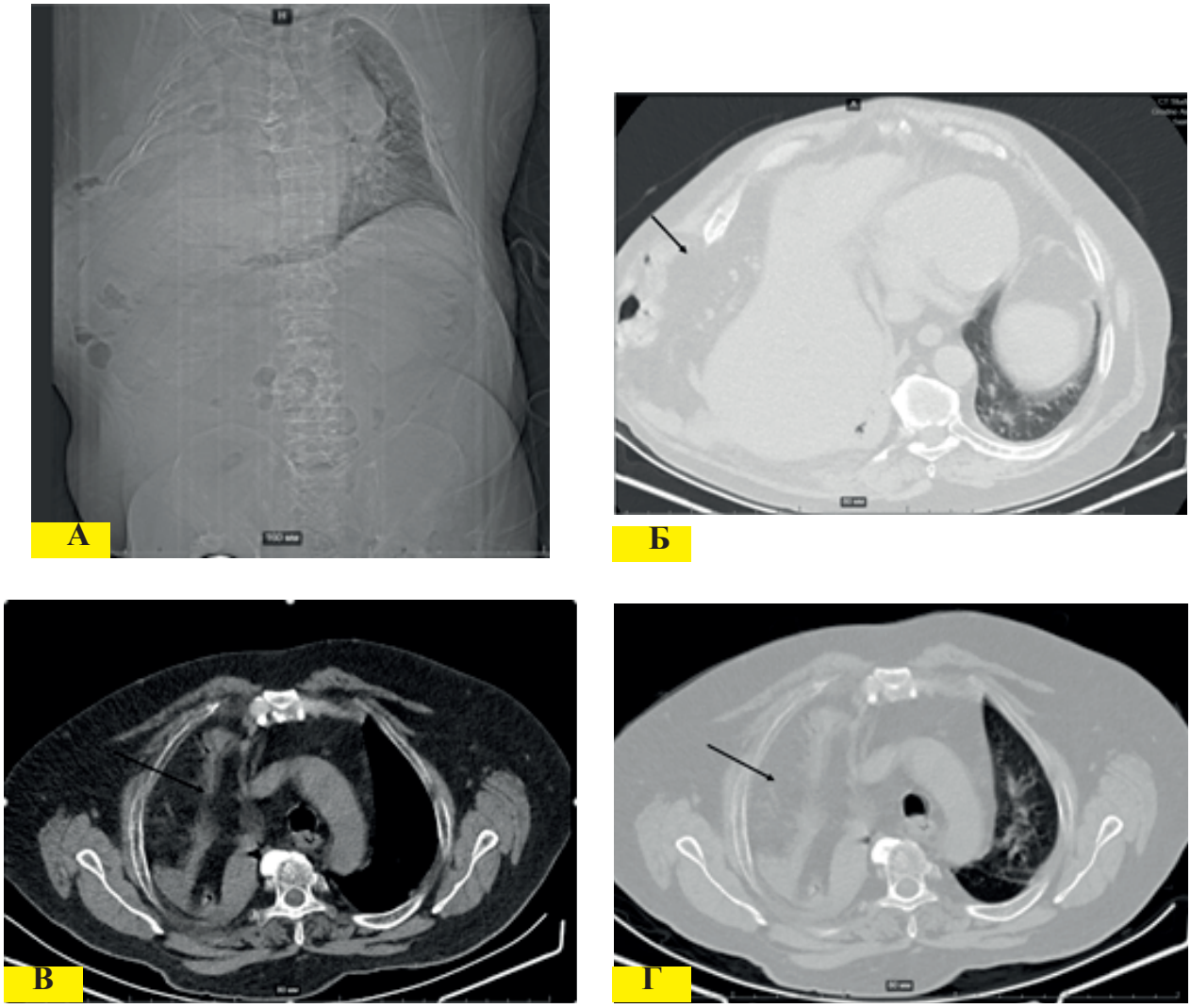

Примечания: А) фронтальный срез органов грудной клетки (ОГК) отмечается тотальный ателектаз правого легкого; Б) поперечный срез: стрелкой указан диастаз правой реберной дуги; В, Г) поперечные срезы: правая плевральная полость «заполнена» органами желудочно-кишечного тракта.

Рисунок 1 – КТ органов грудной клетки (нативное исследование), выполненное до перевода в УЗ «Гродненская университетская клиника»

Figure 1 – CT scan of the chest organs (native examination) performed before transfer to the Grodno University Clinic

кислорода через лицевую маску со скоростью потока 10 л/мин. Диурез сохранен. Status localis: грудная клетка справа деформирована, межреберное расстояние справа увеличено, грыжевое выпячивание больших размеров в области грудной клетки справа и в правой подреберной области. Диагноз при поступлении: Основное заболевание: K45.8 Гигантская торакоабдоминальная грыжа. Осложнение основного: Левосторонняя внегоспитальная пневмония. Компрессионный ателектаз правого легкого. ДН2. Сопутствующие: ИБС. Диффузный кардиосклероз. Умеренный стеноз АК. Регургитация АК 1 степени стеноз клапана ЛА легкой степени тяжести с постстенотическим расширением ствола ЛА и ветвей. КДАР 1 степени Атеросклероз аорты, коронарных артерий. АГ2 р 3 Н2А. Гепатоз. Кисты почек. Тромбоз глубоких вен обеих нижних конечностей. Состояние после тотального эндопротезирования тазобедренного сустава справа (05.2024). Ожирение 1 степени. Эрозивная гастропатия антрального отдела желудка. ДГР.

Начата интенсивная терапия: антибиотикотерапия, продолженная из городской больницы (цефтриаксон и левофлоксацин), гастропротекция омепразолом, учитывая тромбоз глубоких вен нижних конечностей, гастропатию, с антикоагулянтной целью – Fraxiparini 0.6 ml подкожно 2 раза в сутки. С целью дообследования выполнена рентгенография органов грудной клетки. По результатам исследования обнаружено тотальное ателектазирование правого легкого (рис. 2).

28.08.2024 тщательно изучив КТ, выполненную в УЗ «2 ГКБ» (см. рис. 1), консилиумом с

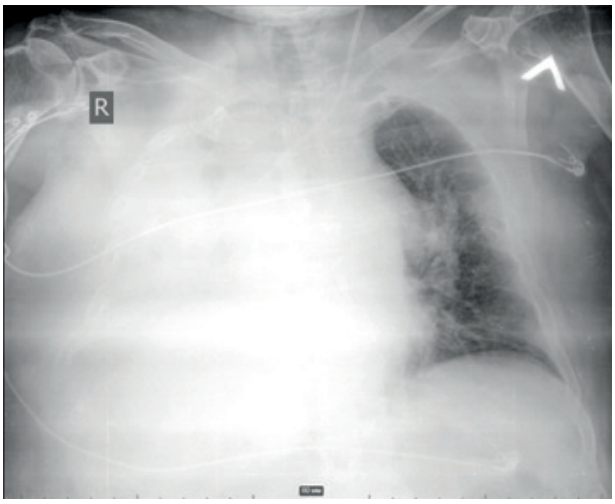

Рисунок 2 – Рентген-признаки ателектаза правого легкого в сочетании с правосторонним гидротораксом
Figure 2 – X-ray signs of atelectasis of the right lung in combination with right-sided hydrothorax

Рисунок 3 – Рентген-признаки двустороннего малого гидроторакса
Figure 3 – X-ray signs of bilateral small hydrothorax

участием администратора, сотрудников кафедр внутренних болезней, хирургических болезней, заведующих отделениями торакальной хирургии, пульмонологии, диагноз пневмония снят, принято решение начать подготовку к оперативному вмешательству – торакотомии, ушивания дефекта диафрагмы, пластики грыжи передней брюшной стенки, в объеме деконтаминации кишечника перорально амикацином, очистительными клизмами, слабительными препаратами.

02.09.2024 выполнено оперативное вмешательство: торакотомия, пластика правого купола диафрагмы, остеосинтез правой реберной дуги. После операции доставлен в отделение реанимации на ИВЛ в режиме P-SIMV с параметрами Pinsp 12 mbar, Ps 12 mbar, PEEP 5 mbar (Vte 450–480 ml, driving pressure 12 mbar), f 12/min (fобщ 12/мин), FiO_2–55 %, SpO_2–92 %. Пациенту назначены с целью анальгезии – промедол, парацетамол; прокинетическая терапия (метоклопрамид, прозерин, электростимуляция кишечника).

03.09.2024 по решению консилиума учитывая ателектаз правого легкого, нарастающую дыхательную недостаточность, предполагаемую длительность ИВЛ, высокий риск MRSA, назначены антибактериальные препараты (амикацин ингаляционно, линезолид внутривенно). Выполнен повторно рентген органов грудной клетки с целью контроля динамики ателектазированного легкого после оперативного вмешательства. По результатам выполненного рентгена отмечается положительная динамика за счет пневматизации правого легкого (рис. 3).

05.09.2024 получен микробиологический посев бронхоальвеолярного смыва, выделен Acinetobacter baumanii 10*4 (чувствительность к ампициллину-сульбактаму, гентамицину, тайгециклину). По решению консилиума с диагнозом: Основное заболевание: K45.8 Гигантская диафрагмальная грыжа. Состояние после торакотомии, пластики правого купола диафрагмы, остеосинтеза правой реберной дуги от 02.09.2024. Осложнения основного заболевания: Эндобронхит. Компрессионный ателектаз правого легкого. Двусторонний малый гидроторакс. ДН3. Сопутствующие заболевания: ИБС: Диффузный кардиосклероз. Атеросклероз аорты, коронарных артерий. Умеренный стеноз аортального клапана с регургитацией 1 степени Стеноз клапана легочной артерии легкой степени с постстенотическим расширением ствола легочной артерии и ее ветвей, с регургитацией 1 степени Артериальная гипертензия 2 риск 3 H2A. Эрозивная гастропатия антрального отдела желудка. Дуоденогастральный рефлюкс. Гепатоз. Кисты почек. Тромбоз глубоких вен обеих нижних конечностей. Состояние после тотального эндопротезирования правого тазобедренного сустава (05.2024). Ожирение 2 степени (ИМТ 30 кг/м^2). Выполнена коррекция терапии: к антибактериальной терапии добавлен сультасин 2,0/1,0 внутривенно 4 раза в сутки. Учитывая тяжесть дыхательной недостаточности, длительное ателектазирование правого легкого, безуспешные попытки перевода пациента на спонтанное дыхание, решено назначить ингаляционный сурфактант в виде препарата Survanta (действующее вещество – берактант) 100 мг в правое легкое 1 раз в сутки на протяжении четырех дней.

08.09.2024 после пройденного курса эндобронхиального введения ингаляционного сурфактанта пациент экстубирован.

09.09.2024 состояние пациента тяжелое, с положительной динамикой по респираторному статусу: дыхание спонтанное, через естественные дыхательные пути на фоне ингаляции увлажненного кислорода через лицевую маску потоком 10 л/мин ЧД 26–28/мин, SpO_2 96–98 %. На графике 1 представлена динамика газового состава артериальной крови до оперативного вмешательства, во время и после оперативного вмешательства.

11.09.2024, учитывая положительную динамику, в компенсированном состоянии пациент

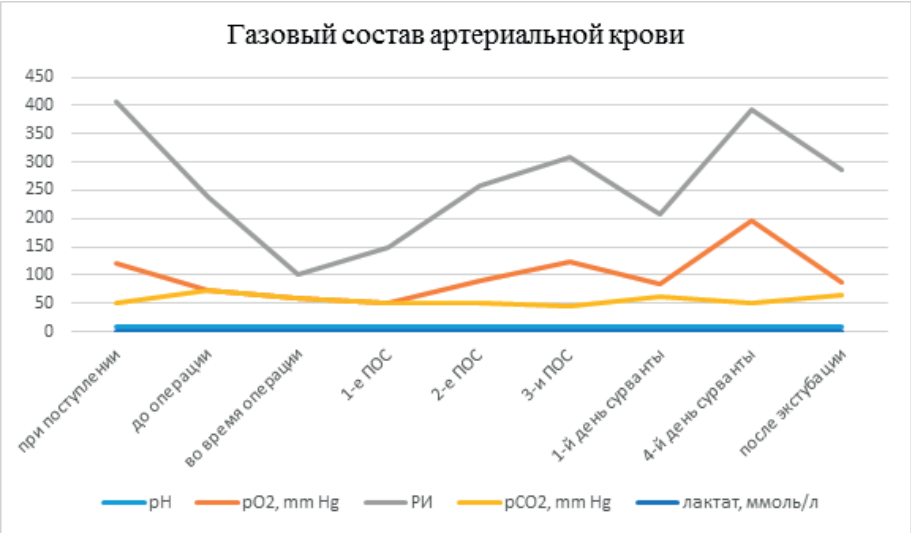

Примечание: pO_2 – парциальное давление кислорода; pCO_2 – парциальное давление углекислого газа; РИ – респираторный индекс; ПОС – послеоперационные сутки

График 1 – Динамика газового состава артериальной крови до оперативного вмешательства, во время и после оперативного вмешательства

Graph 1 – Dynamics of the gas composition of arterial blood before, during and after surgery

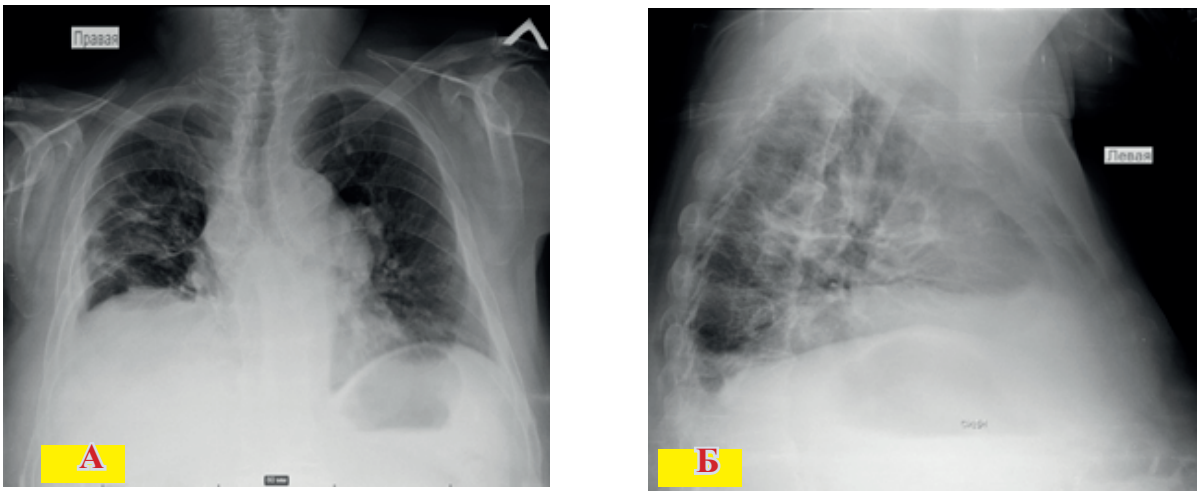

Примечания: А) прямая проекция; Б) правая боковая проекция.

Рисунок 4 – Рентген-признаки умеренных застойных изменений в легких, правостороннего малого гидроторакса, правосторонней пневмонии

Figure 4 – X-ray signs of moderate congestive changes in the lungs, right-sided small hydrothorax, right-sided pneumonia

переводится в отделение торакальной хирургии с рекомендациями.

19.09.2024 в отделении торакальной хирургии с целью контроля выполнена повторная рентгенография органов грудной клетки (Р-ОГК) в двух проекциях в положении стоя. По результатам Р-ОГК выявлены признаки умеренных застойных изменений в легких, правостороннего малого гидроторакса, правосторонней пневмонии: из-за высокого стояния купола диафрагмы справа (передний отдел четвертого ребра), со снижением пневматизации в среднем отделе справа и затенением паракостально; средостение расширено за счет сосудов; корни расширены за счет сосудов; латеральный синус справа затенен, левый латеральный синус более четкий; сердце расширено в поперечнике (рис. 3, 4).

Пациент выписан домой 04.10.2024 в удовлетворительном состоянии.

Выводы

Использование препарата ингаляционного сурфактанта может использоваться в терапии респираторного дистресс-синдрома не только у новорожденных [3, 4], но и у взрослых с острым респираторным дистресс-синдромом вследствие ателектаза на фоне сдавления легочной ткани органами желудочно-кишечного тракта [5, 6].

Литература

1. Современный подход к лечению осложненных грыж пищеводного отверстия диафрагмы / Д. М. Черкасов, М. Ф. Черкасов, Ю. М. Старцев, С. Г. Меликова // Эндоскопическая хирургия. – 2016. – Т. 22, № 2. – С. 14-17. – doi: 10.17116/endoskop201622214-17. – edn: WWCVAR.
2. Goodwin, M. L. Atypical and typical manifestations of the hiatal hernia / M. L. Goodwin, J. M. Nishimura, D. M. D'Souza // Ann Laparosc Endosc Surg. – 2021. – Vol. 6. – Art. 39. – doi: 10.21037/ales-19-244.
3. Коротаева, Н. В. Эволюция введения сурфактанта: практики XXI века / Н. В. Коротаева, Л.И.Ипполитова,Д.Г.Селютина//Научно-медицинский вестник Центрального Черноземья. – 2022. – № 88. – С. 20-26. – doi: 10.18499/1990-472X-2022-0-88-20-26. – edn: LDTDUB.
4. The use of surfactant in children with acute respiratory distress syndrome: efficacy in terms of oxygenation, ventilation and mortality / H. Yapicioğlu, D. Yildizdaş, I. Bayram [et al.] // Pulm Pharmacol Ther. – 2003. – Vol. 16, № 6. – P. 327-33. – doi: 10.1016/S1094-5539(03)00088-9.
5. Surfactant. – URL: https://www.fda.gov/drugsatfda (дата обращения: 26.10.2024).

References

1. Cherkasov DM, Cherkasov MF, Startsev YuM, Melikova SG. Modern Approach to the Treatment of Complicated Hiatal Hernias. *Endoscopic Surgery*. 2016;22(2):14-17. doi: 10.17116/endoskop201622214-17. edn: WWCVAR. (Russian)
2. Goodwin ML, Nishimura JM, D'Souza DM. Atypical and typical manifestations of the hiatal hernia. *Ann Laparosc Endosc Surg*. 2021;6:39. doi: 10.21037/ales-19-244.
3. Korotaeva NV, Ippolitova LI, Selyutina DG. The evolution of surfactant introduction: practices of the XXI century. *Medical Scientific Bulletin of Central Chernozemye*. 2022;(88):20-26. doi: 10.18499/1990-472X-2022-0-88-20-26. edn: LDTDUB. (Russian)
4. Yapicioğlu H, Yildizdaş D, Bayram I, Sertdemir Y, Yilmaz HL. The use of surfactant in children with acute respiratory distress syndrome: efficacy in terms of oxygenation, ventilation and mortality. *Pulm Pharmacol Ther*. 2003;16(6):327-33. doi: 10.1016/S1094-5539(03)00088-9.
5. Surfactant [Internet]. Available from: https://www.fda.gov/drugsatfda

CLINICAL CASE OF SUCCESSFUL INHALATION SURFACTANT TREATMENT OF RESPIRATORY FAILURE IN A PATIENT WITH GIANT THORACODIAPHRAGMATIC HERNIA

R. E. Yakubtsevich[1], I. T. Vydra[2], A. V. Babasyan-Fominova[2], A. G. Ryshkevich[2], Yu. S. Kropa[2], D. N. Rakashevich[1]

[1]Grodno State Medical University, Grodno, Belarus

[2]Grodno University Clinic, Grodno, Belarus

Esophageal hiatus hernias are one of the most common surgical pathologies of the gastrointestinal tract. In the CIS countries the number of patients suffering from esophageal hiatus hernias is progressively increasing. About 30% of all gastrointestinal diseases are esophageal hiatus hernias. We have analyzed the medical history of a patient undergoing treatment at Grodno University Clinic, as well as the official instructions for the surfactant Survanta (active ingredient – Beractant). The introduction of the inhalation surfactant at a dose of 100 mg into the right main bronchus under the control of a fiberoptic bronchoscope has improved the respiratory status and clinical outcome in a patient after plastic surgery of the right hemidiaphragm and osteosynthesis of the right costal arch. Inhalation surfactant can be used in the treatment of respiratory distress syndrome not only in newborns but also in adults with atelectasis associated with the compression of the lung tissue by the gastrointestinal tract organs.

Keywords: *inhalation surfactant, acute respiratory distress syndrome, thoracoabdominal hernia.*

For citation*: Yakubtsevich RE, Vydra IT, Babasyan-Fominova AV, Ryshkevich AG, Kropa YuS, Rakashevich DN. Clinical case of successful treatment of respiratory failure with inhalation surfactant in a patient surgered for a giant thoracodiaphragmatic hernia. Journal of the Grodno State Medical University. 2025;23(2):180-184. https://doi.org/10.25298/2221-8785-2025-23-2-180-184*

Конфликт интересов. Авторы заявляют об отсутствии конфликта интересов.
Conflict of interest. The authors declare no conflict of interest.

Финансирование. Исследование проведено без спонсорской поддержки.
Financing. The study was performed without external funding.

Соответствие принципам этики. Пациент подписал информированное согласие на публикацию своих данных.
Conformity with the principles of ethics. The patient gave written informed consent to the publication of his data.

Об авторах / About the authors
*Якубцевич Руслан Эдвардович / Yakubtsevich Ruslan, e-mail: jackruslan@tut.by, ORCID: 0000-0002-8699-8216
Выдра Иван Тадеушевич / Vydra Ivan
Бабасян-Фоминова Ани Владимировна / Babasyan-Fominova Ani
Рышкевич Анна Генриховна / Ryshkevich Anna
Кропа Юрий Станиславович / Kropa Yury
Ракашевич Дмитрий Николаевич / Rakashevich Dmitry
** – автор, ответственный за переписку / corresponding author*

Поступила / Received: 30.11.2024 *Принята к публикации / Accepted for publication: 21.03.2025*