УДК 616.441-006.5-06:616.441-008.61]:617.7-007.57 doi:10.25298/2221-8785-2025-23-2-175-179

РЕЦИДИВИРУЮЩЕЕ ТЕЧЕНИЕ БОЛЕЗНИ ГРЕЙВСА В СОЧЕТАНИИ С ЭНДОКРИННОЙ ОФТАЛЬМОПАТИЕЙ. СЛУЧАЙ ИЗ ПРАКТИКИ

Л. В. Никонова[1], С. В. Тишковский[1], Ж. М. Кринец[1], О. Н. Петрикевич[2], И. С. Казак[2], М. Г. Евсейчик[3]

[1]Гродненский государственный медицинский университет, Гродно, Беларусь
[2]Гродненская университетская клиника, Гродно, Беларусь
[3]Городская поликлиника № 7 г. Гродно, Беларусь

В данной статье представлен клинический случай длительного рецидивирующего течения болезни Грейвса, осложненного развитием эндокринной офтальмопатии у пациента, находящегося на стационарном лечении в эндокринологическом отделении УЗ «Гродненская университетская клиника».

Авторами изложена тактика междисциплинарного подхода в диагностике и лечении пациента с болезнью Грейвса и эндокринной офтальмопатией.

Ключевые слова: *болезнь Грейвса, эндокринная офтальмопатия, щитовидная железа, тиреотоксикоз*

Для цитирования*: Рецидивирующее течение болезни Грейвса в сочетании с эндокринной офтальмопатией. Случай из практики / Л. В. Никонова, С. В. Тишковский, Ж. М. Кринец, О. Н. Петрикевич, И. С. Казак, М. Г. Евсейчик // Журнал Гродненского государственного медицинского университета. 2025. Т. 23, № 2. С. 175-179. https://doi.org/10.25298/2221-8785-2025-23-2-175-179*

Введение

Болезнь Грейвса (БГ) – органоспецифическое аутоиммунное заболевание, возникающее в результате выработки специфических стимулирующих аутоантител LATS-факторов (long-acting thyroid stimulator) к рецепторам тиреотропного гормона (рТТГ), расположенным на поверхности эпителиальных клеток щитовидной железы (ЩЖ) [1, 2].

В результате длительного стимулирующего воздействия LATS-фактора на рТТГ происходит диффузное увеличение ЩЖ с развитием синдрома тиреотоксикоза. Данная патология часто сочетается с эндокринной офтальмопатией (ЭОП), а также с претибиальной микседемой, акропатией и другими аутоиммунными синдромами [3].

ЭОП также является аутоиммунным заболеванием, характеризующимся отеком и лимфоцитарной инфильтрацией, а в дальнейшем и развитием фиброзных изменений ретробульбарной клетчатки и глазодвигательных мышц [4]. ЭОП считается наиболее частой и тяжелой патологией аутоиммунного генеза, осложняющей течение БГ.

Изучение причин и механизмов развития ЭОП показало наличие перекрестно-реагирующих комплексов антиген-антитело общих для ЩЖ и экстраокулярных тканей, запускающих каскад аутоиммунных реакций во внутриорбитальном комплексе. Основная роль в механизме активации аутоантител отводится тиреотропин-рецепторному антигену (TSHR) [5, 6].

Несвоевременная диагностика БГ и нерациональная лечебная тактика могут приводить к развитию данной патологии.

Актуальность проблемы связана с особенностями клинического течения представленного заболевания. На фоне БГ с рецедивирующим течением ЭОП может привести к значительному снижению остроты зрения, утрате профессиональной трудоспособности и инвалидности, поэтому только совместное участие эндокринологов и офтальмологов в своевременной диагностике и лечении данной патологии позволят избежать осложнений и сохранить качество жизни пациентов [4].

Врачам-клиницистам, приступая к терапии БГ осложненной ЭОП, следует понимать, что лечение будет представлять собой длительный многоэтапный процесс, требующий коррекции тиреоидного статуса на первом этапе, и только после компенсации гормонального статуса, можно начинать второй этап – лечение непосредственно ЭОП.

Описание клинического случая

Пациент К., 35 лет, поступил в эндокринологическое отделение УЗ «Гродненская университетская клиника».

На момент поступления предъявлял жалобы на периодическую потливость и учащенное сердцебиение, слезоточивость глаз, общую слабость, утомляемость при физической активности.

Из анамнеза установлено, что пациент считает себя больным около шести лет, когда впервые появились жалобы на приступы учащенного сердцебиения, общую слабость, снижение привычной физической активности, резкую потерю массы тела на 10 кг за два месяца. С данными жалобами обратился к участковому терапевту по месту жительства, после чего был госпитализирован с синусовой тахикардией в кардиологическое отделение районной больницы.

Во время лечения пациента в кардиологическом стационаре ЦРБ проведено обследование: ТТГ – 0,04 мкМЕ/мл, Т4 св. – 32,6 пмоль/л, Т3 св. – 8,23 пг/мл, антитела рТТГ – более 40 МЕ/л (норма меньше 1,5 МЕ/л) и ультразвуковое исследование ЩЖ (УЗИ ЩЖ) – общий объем 42,6 см^3. На основании полученных

данных был выставлен диагноз: диффузный токсический зоб 2 степени тиреотоксикоз средней степени тяжести. Назначено лечение – тиамазол 30 мг в сутки. На фоне проводимого лечения пациент отмечал положительную динамику, наблюдалась нормализация тиреостатуса. Терапия тиреостатиком продолжалась около двух лет, доза препарата за этот период снизилась с 30 мг до 2,5 мг с последующей отменой в связи с достигнутой стойкой ремиссией заболевания.

Однако через три месяца после отмены терапии произошел рецидив болезни, назначен тиамозол в дозе 30 мг в сутки. На протяжении повторного лечения в течении трех лет полной ремиссии достичь не удалось. При снижении дозы тиамазола до 5 мг симптомы гипертиреоза возобновлялись и показатели тиреостатуса ухудшались. Этому способствовала и низкая приверженность к лечению со стороны пациента, проявляющаяся нерегулярным посещением эндокринолога, несвоевременным контролем гормонального статуса в назначенное время. В этот период по данным УЗИ объем ЩЖ увеличился с 42,6 см^3 до 68,4 см^3. За последний год появились жалобы со стороны органов зрения: слезоточивость, резь в глазах, легкая светобоязнь, расширение глазной щели. Следует отметить, что на протяжении всего периода наблюдения консультация офтальмолога не назначалась.

В связи с ухудшением состояния пациент обратился в УЗ «Гродненский областной эндокринологический диспансер» и был направлен в эндокринологическое отделение УЗ «Гродненская университетская клиника» для решения вопроса о дальнейшей тактике лечения.

При поступлении в стационар: общее состояние удовлетворительное, кожные покровы нормальной окраски. Индекс массы тела – 26,5 кг/м^2. Аускультативно дыхание везикулярное, хрипов нет. Артериальное давление – 125/80 мм рт. ст., частота сердечных сокращений – 90 уд/мин. Тоны сердца ясные, ритмичные. Живот при пальпации мягкий, безболезненный. Стул ежедневный. Симптом Мари, «телеграфного столба» слабоположительные.

Локальный статус: ЩЖ визуализируется, при пальпации уплотнена, подвижна, увеличена до 2 степени (рис. 1).

Рисунок 1 – Визуальный статус щитовидной железы

Figure 1 – Visual thyroid status

По результатам исследований:

Гормоны ЩЖ (на фоне приема тиамазола 30 мг в сутки): Т4 св. – 20,4 пмоль/л; Т3 св. – 5,23 пг/мл.; ТТГ – 0,01 мкМЕ/мл.

УЗИ ЩЖ: общий объем ЩЖ – 68,41 см^3, контуры неровные, капсула неравномерно уплотнена, эхоструктура диффузно-неоднородная, при ЦДК кровоток резко усилен, лимфоузлы шеи не увеличены.

Осмотр офтальмолога. Жалобы пациента на сухость, выстояние глаз, отеки верхнего и нижнего век, чувство «распирания» глазных яблок. Из анамнеза: упорное слезотечение и покраснение глаз появились около года назад. Длительное время применял инстилляции в конъюнктивальную полость левофлоксацина 0,5 % по две капли три раза в день, однако улучшения со стороны глаз не наблюдалось.

Объективно: острота центрального зрения обоих глаз составила 1,0. Подвижность глазных яблок в полном объеме, двоения нет, легкая асимметрия положения обоих глазных яблок в орбите, глазная щель расширена, высота справа составляет 14 мм, слева – 12 мм. Определяется умеренная отечность век, усиление «блеска» обоих глаз. Край нижнего века находится значительно ниже уровня лимба роговицы (рис. 2). Конъюнктива обоих глаз гиперемирована, хемоза нет, слева при максимальном отведении глаза кнутри определяется симптом «креста».

Рисунок 2 – Расширение глазной щели, экзофтальм, инъекция глазного яблока

Figure 2 – Expansion of the palpebral fissure, exophthalmos, injection of the eyeball

Оптические среды прозрачные, передняя камера средней глубины, влага чистая, зрачок круглый. Глазное дно: ДЗН бледно-розовый, границы четкие, макулярный рефлекс сохранен, артерии узкие, вены нормального калибра.

Внутриглазное давление правого глаза – 19 мм рт. ст., левого – 18 мм рт. ст. Экзофтальмометрия по Гертелю правого глаза 20 мм, левого – 19 мм при базисе 105 мм. Границы поля зрения на компьютерном периметре и результаты оптической когерентной томографии макулы и диска зрительного нерва в пределах возрастной нормы (рис. 3).

Выполнена компьютерная томография (КТ) орбит. Положение глазных яблок: справа задний край расположен на 1 мм выше от межскуловой линии, слева – по межскуловой линии (рис. 4).

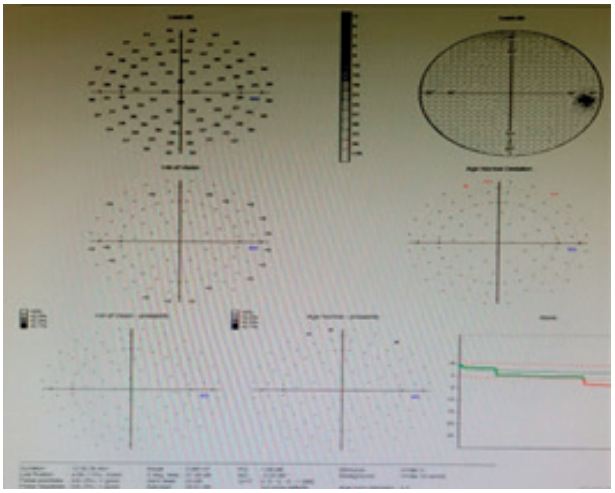

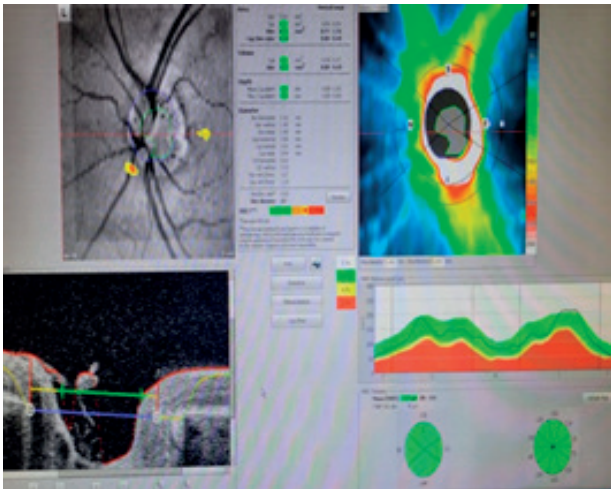

Рисунок 3 – Компьютерное поле зрения и оптическая когерентная томография макулы и диска зрительного нерва

Figure 3 – Computer field of vision and optical coherence tomography of the macula and optic disk

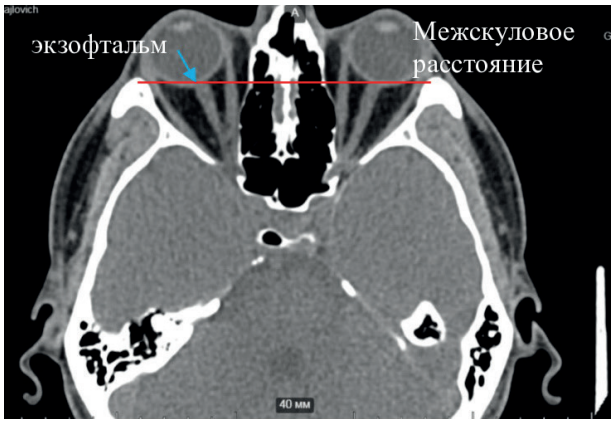

Рисунок 4 – КТ орбит, аксиальный срез (положение глазного яблока относительно межскулового расстояния)

Figure 4 – CT scan of the orbits, axial section (position of the eyeball relative to the interzygomatic distance)

Содержимое глаз обычной плотности, стенка плотная, хорошо сформирована. Зрительные нервы имеют обычный ход, сечение в ретробульбарном сегменте правого глаза до 5,2 мм, левого – до 5,5 мм. Толщина экстраокулярных мышц (ЭОМ) справа: верхняя прямая 4,3 мм (норма 3,8±0,7 мм), наружная прямая 4 мм (норма 3,7±0,6 мм), внутренняя прямая 4,9 мм (4,1±0,5мм), нижняя прямая 5,3 мм (норма 4,9±0,8) мм. Толщина экстраокулярных мышц слева: верхняя прямая 4,2 мм (норма 3,8±0,7 мм), наружная прямая 3,9 мм (норма 3,7±0,6 мм), внутренняя прямая 4,1 мм (4,1±0,5мм), нижняя прямая 5,1 мм (норма 4,9±0,8) мм (рис. 5, 6). Заключение: КТ признаки аутоиммунной офтальмопатии (утолщение нижних и внутренних прямых экстраокулярных мышц).

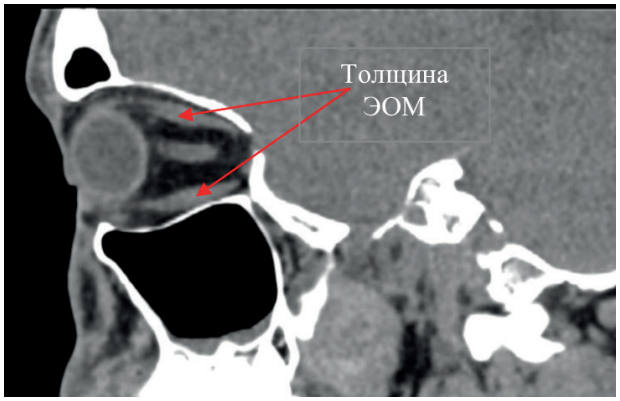

Рисунок 5 – КТ орбит, сагиттальный срез (увеличение толщины экстраокулярных мышц)

Figure 5 – CT scan of the orbits, sagittal section (increased thickness of extraocular muscles)

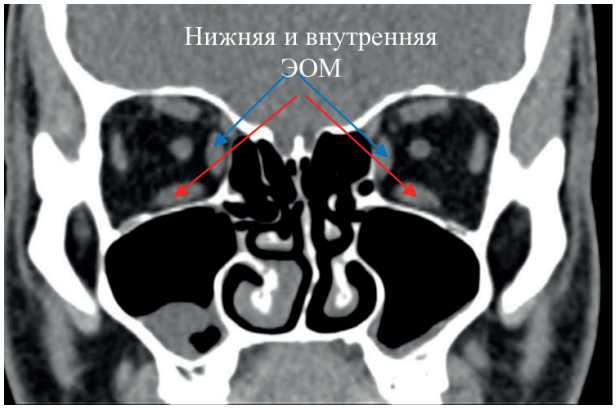

Рисунок 6 – КТ орбит, корональный срез (увеличение толщины нижней и внутренней экстраокулярных мышц)

Figure 6 – CT scan of the orbits, coronal section (increased thickness of the inferior and internal extraocular muscles)

Учитывая жалобы, данные объективного обследования, изменений КТ орбит выставлен диагноз: аутоиммунная офтальмопатия 1а 2а 3а 4о 5а 6о обоих глаз.

Результаты других общеклинических анализов без значимых изменений.

На основании жалоб, анамнеза, данных объективного осмотра, лабораторных и инструментальных методов обследования выставлен клинический диагноз: диффузный токсический зоб 2 степени тиреотоксикоз средней степени тяжести. Аутоиммунная офтальмопатия 1а 2а 3а 4о 5а 6о обоих глаз.

Исходя из вышеизложенного установлены показания для оперативного лечения БГ. Пациент переведен в отделение трансплантации органов и тканей, пластической и эндокринной хирургии УЗ «Гродненская университетская клиника». Проведена экстрафасциальная тиреоидэктомия. В послеоперационном периоде назначена заместительная гормональная терапия – левотироксин натрия 100 мкг в сутки. На амбулаторном этапе рекомендовано продолжить заместительную гормональную терапию, наблюдение у хирурга, эндокринолога и офтальмолога по месту жительства. Через 1–1,5 месяца после удаления ЩЖ провести пульс-терапию метил-преднизолоном.

Заключение

Продемонстрированный клинический случай вызывает интерес в связи с длительным (более шести лет) рецидивирующим течением БГ с нерациональной тиреостатической терапией, что способствовало увеличению ЩЖ до больших размеров и развитию ЭОП. Примечателен тот факт, что на протяжении всех лет заболевания пациент не обследовался у офтальмолога, мероприятий, направленных на профилактику ЭОП, не проводилось.

В настоящее время сотрудниками нашей клиники выполнен I этап диагностики и лечения данной патологии (нормализация гормонального статуса, тиреоидэктомия, назначение заместительной гормональной терапии левотироксином натрия) и проводится подготовка пациента ко II этапу – лечению ЭОП с применением глюкокортикоидной пульс-терапии.

На примере этого клинического случая авторы хотели обратить внимание практикующих врачей на необходимость своевременной диагностики и назначения рационального лечения БГ и ЭОП, согласно действующим клиническим протоколам РБ [7]. В материалах клинических практических рекомендаций 2021 г. европейской группы по изучению орбитопатии Грейвса (EUGOGO) по ведению пациентов с орбитопатией Грейвса, одобренных Европейским обществом эндокринологов (ESE), четко прописан алгоритм лечения ЭОП с выделением терапии первого и второго уровня, что указывает на многоэтапность терапии и преемственность специалистов в лечении БГ, осложненной развитием ЭОП [8].

Литература

1. Эндокринная офтальмопатия: этиология, патогенез, клиника, диагностика / Л. В. Никонова, С. В. Тишковский, В. И. Гадомская [и др.] // Журнал Гродненского государственного медицинского университета. – 2018. – Т. 16, № 1. – С. 69-76. – doi: 10.25298/2221-8785-2018-16-1-69-76. – edn: YREKHQ.
2. Этапность и преемственность лечения эндокрин-ной офтальмопатии при болезни Грейвса / Е. Г. Бессмертная, А. А. Михеенков, А. С. Колодина [и др.] // Проблемы эндокринологии. – 2024. – Т. 70, № 3. – С. 46-54. – doi: 10.14341/probl13307. – edn: REKFYZ.
3. Измайлова, М. Я. Клинический случай тяжелого течения болезни Грейвса / М. Я. Измайлова, К. М. Белова, С. В. Торосян // Focus Эндокринология. – 2023. – Т. 4, № 2. – С. 53-58. – doi: 10.15829/1560-4071-2023-16. – edn: UBAOEW.
4. Садовская, О. П. Современный взгляд на этиологию и патогенез эндокринной офтальмопатии / О. П. Садовская, Л. В. Дравица // Проблемы здоровья и экологии. – 2019. – № 1 (59). – С. 9-14. – edn: VZRRUP.
5. Эндокринная офтальмопатия / Т. А. Киселева, Ф. В. Валеева, И. И. Газизова [и др.] // Практическая медицина. – 2019. – Т. 17, № 6-1. – С. 77-78. – doi: 10.32000/2072-1757-2019-6-77-78. – edn: YMWADB.
6. Graves' Orbitopathy: A Multidisciplinary Approach: questions and answers / ed.: W. M. Wiersinga, G. J. Kahaly. – 2nd ed. – Basel : Karger, 2007. – 285 p.
7. Об утверждении клинических протоколов : [клинический протокол «Диагностика и лечение пациентов с заболеваниями щитовидной железы (взрослое население)»] : постановление М-ва здравоохранения Респ. Беларусь от 21 июня 2021 г. № 85 // Национальный правовой Интернет-портал Республики Беларусь. – URL: https://pravo.by/document/?guid=12551&p0=W22238190p&p1=1&p5=0 (дата обращения: 24.03.2025).
8. Данилова, Л. И. Новые подходы к лечению пациентов с аутоиммунной офтальмопатией (по материалам Клинических практических рекомендаций 2016 и 2021 гг. Европейской группы по изучению орбитопатии Грейвса (EUGOGO) по ведению пациентов с орбитопатией Грейвса, одобренных Европейским обществом эндокринологов (ESE)) / Л. И. Данилова, Г. Г. Короленко // Рецепт. – 2022. – Т. 25, № 1. – С. 96-116. – doi: 10.34883/PI.2022.25.1.011. – edn: XBCHPR.

References

1. Nikonova LV, Tishkovskiy SV, Hadomskaya VI, Davydchyk EV, Doroshkevich IP. Endocrine ophthalmopathy: etiology, pathogenesis, clinical picture, diagnosis. *Journal of the Grodno State Medical University*. 2018;16(1):69-76. doi: 10.25298/2221-8785-2018-16-1-69-76. edn: YREKHQ. (Russian).
2. Bessmertnaya EG, Mikheenkov AA, Kolodina AS, Aksenova TN, Babaeva DM, Grusha YaO, Sviridenko NYu. Phasing and continuity of the treatment of thyroid eye disease in patients with Graves disease. *Problems of Endocrinology*. 2024;70(3):46-54. doi: 10.14341/probl13307. edn: REKFYZ. (Russian).
3. Izmailova MJa, Belova KM, Torosyan SV. A clinical case of severe Graves' disease. *FOCUS Endocrinology*. 2023;4(2):53-58. doi: 10.15829/2713-0177-2023-16. edn: UBAOEW. (Russian).
4. Sadovskaya OP, Dravitsa LV. Modern View on the Etiology and Pathogenesis of Endocrine Ophthalmopathy. *Health and Ecology Issues*. 2019;59(1):9-14. edn: VZRRUP. (Russian).

5. Kiseleva TA, Valeeva FV, Gazizova II, Bareeva LT, Abakumova AA. Endocrine ophthalmopathy. *Practical medicine*. 2019;17(6-1):77-78. doi: 10.32000/2072-1757-2019-6-77-78. edn: YMWADB. (Russian).
6. Wiersinga WM, Kahaly GJ, editors. Graves' Orbitopathy: A Multidisciplinary Approach: questions and answers. 2nd ed. Basel: Karger; 2007. 285 p.
7. Ministerstvo zdravoohranenija Respubliki Belarus. Ob utverzhdenii klinicheskih protokolov. Klinicheskij protokol „Diagnostika i lechenie pacientov s zabolevanijami shhitovidnoj zhelezy (vzrosloe naselenie)". Postanovlenie № 85 (Jun 25, 2021) [Internet]. Available from: https://pravo.by/document/?guid=12551&p0=W22238190p&p1=1&p5=0 (Russian).
8. Danilova LI, Korolenko GG. New Approaches to Treatment of Patients with Autoimmune Ophthalmopathy (the Review of the 2016 and 2021 Clinical Practice Guidelines of the European Group of Graves' Orbitopathy (EUGOGO) for the Management of Graves' Orbitopathy Endorsed by the European Society of Endocrinology (ESE)). *Recipe.* 2022;25(1):96-114. doi: 10.34883/PI.2022.25.1.011. edn: XBCHPR. (Russian).

RECURRENT COURSE OF GRAVES' DISEASE IN COMBINATION WITH ENDOCRINE OPHTHALMOPATHY: CLINICAL CASE

L. V. Nikonova[1], S. V. Tishkovskiy[1], Zh. M. Krinets[1], O. N. Petrykevich[2], I. S. Kazak[2], M. G. Evseychik[3]

[1]Grodno State Medical University, Grodno, Belarus
[2]Grodno University Clinic, Grodno, Belarus
[3]City Polyclinic No. 7, Grodno, Belarus

This article presents a clinical case of a long-term recurrent course of Graves' disease, complicated by the development of endocrine ophthalmopathy. The patient is undergoing inpatient treatment in the endocrinology department of the health care institution «Grodno University Clinic».

The authors clarify the tactics of an interdisciplinary approach in the diagnosis and treatment of a patient with Graves' disease and endocrine ophthalmopathy.

***Keywords**: Graves' disease, endocrine ophthalmopathy, thyroid gland, thyrotoxicosis.*

***For citation**: Nikonova LV, Tishkovskiy SV, Krinets ZhM, Petrykevich ON, Kazak IS, Evseychik MG. Recurrent course of graves' disease in combination with endocrine ophthalmopathy: clinical case . Journal of the Grodno State Medical University. 2025;23(2):175-179. https://doi.org/10.25298/2221-8785-2025-23-2-175-179*

Конфликт интересов. Авторы заявляют об отсутствии конфликта интересов.
Conflict of interest. The authors declare no conflict of interest.

Финансирование. Исследование проведено без спонсорской поддержки.
Financing. The study was performed without external funding.

Соответствие принципам этики. Пациент подписал информированное согласие на публикацию своих данных.
Conformity with the principles of ethics. The patient gave written informed consent to the publication of his data.

Об авторах / About the authors
*Никонова Лола Васильевна / Nikonova Lola, e-mail: lola.nikonova.58@mail.ru, ORCID: 0000-0003-1973-5093
Тишковский Сергей Владимирович / Tishkovskiy Sergey, ORCID: 0000-0002-6970-276X
Кринец Жанна Михайловна / Krinets Zhanna, ORCID: 0009-0002-1577-7659
Петрикевич Ольга Николаевна / Petrykevich Olga, ORCID: 0000-0001-9400-1204
Казак Инна Степановна / Kazak Inna, ORCID: 0000-0002-4845-9692
Евсейчик Марина Геннадьевна / Evseychik Marina, ORCID: 0009-0007-4393-4638
** – автор, ответственный за переписку / corresponding author*

Поступила / Received: 25.11.2024 *Принята к публикации / Accepted for publication: 21.03.2025*