УДК 616.124.3-007.61+616.632.112+[616.441-002:577.175.44]+[616.341:547.962.7]+616.155.394.5 +616.74-009.51/.55.018.6-007.21]-008.9-056.7]-053.8
doi:10.25298/2221-8785-2025-23-2-167-174

СЛУЧАЙ СИНДРОМА БАРТА У ВЗРОСЛОГО: ОСОБЕННОСТИ ФЕНОТИПА КАРДИОМИОПАТИИ И КОМОРБИДНОСТИ

В. А. Снежицкий[1], Л. В. Колоцей[1], А. В. Янушко[2], С. Н. Гриб[2], Л. М. Бадюкова[2], П. А. Герасимчик[2], М. С. Станишевская[2], Н. А. Крайняя[3], А. Ю. Рубинский[2]

[1]Гродненский государственный медицинский университет, Гродно, Беларусь
[2]Гродненский областной клинический кардиологический центр, Гродно, Беларусь
[3]Республиканский научно-практический центр «Кардиология», Минск, Беларусь

В статье представлен краткий обзор сведений относительно редкого наследственного заболевания «синдром Барта» и описание клинического случая. Особенностями данного случая является фенотип аритмогенной кардиомиопатии с преобладанием поражения правого желудочка, относительно «мягкое» течение и коморбидность с целиакией, и аутоиммунным тиреоидитом с гипотиреозом, и метаболическими нарушениями.

Ключевые слова: *синдром Барта, кардиомиопатия, нейтропения, отставание в физическом развитии, «ангельское лицо», целиакия, гипотиреоз, метаболические нарушения*

Для цитирования: *Снежицкий В. А. Случай синдрома Барта у взрослого: особенности фенотипа кардиомиопатии и коморбидности / В. А. Снежицкий, Л. В. Колоцей, А. В. Янушко, С. Н. Гриб, Л. М. Бадюкова, П. А. Герасимчик, М. С. Станишевская, Н. А. Крайняя, А. Ю. Рубинский // Журнал Гродненского государственного медицинского университета. 2025. Т. 23, № 2 С. 167-174. https://doi.org/10.25298/2221-8785-2025-23-2-167-174*

К числу актуальных проблем современной медицины относится своевременная диагностика так называемых орфанных заболеваний (от английского слова orphan – «сирота») – редких патологий, угрожающих жизни или неуклонно прогрессирующих, которые при отсутствии лечения могут вызвать летальный исход или привести к инвалидности [1]. Около 80 % таких заболеваний имеют генетическую природу [2], а две трети из них проявляются в раннем детском возрасте, что требует своевременной диагностики и раннего начала лечения.

К числу орфанных патологий, поражающих сердечно-сосудистую систему, относится синдром Барта, или 3-метилглутаконовая ацидурия II типа. Впервые данный синдром был описан в 1983 году в Нидерландах П. Бартом как сцепленное с Х-хромосомой заболевание, характеризующееся нейтропенией, скелетной миопатией и кардиомиопатией [3]. В описанной в данном исследовании семье в трех поколениях отмечались случаи смертности младенцев мужского пола в возрасте от 3 дней до 31 месяца вследствие прогрессирования сердечной недостаточности [3]. У большинства этих детей выявлялась также слабость скелетных мышц, гранулоцитопения в образцах пуповинной крови, а электронная микроскопия показывала аномальное строение митохондрий.

Последующие генетические исследования выявили, что синдром Барта обусловлен мутацией в гене TAZ (G4.5), расположенном на хромосоме Xq28 [4, 5]. Ген TAZ кодирует синтез тафаззина – белка, который отвечает за ремоделирование и созревание внутреннего митохондриального мембранного фосфолипида – кардиолипина [6]. В свою очередь, кардиолипин имеет решающее значение для правильной структуры и функционирования митохондрий [4–6].

Нарушения в работе тафаззина приводят к изменениям молекулярного строения кардиолипина, вызывая дисфункцию дыхательной цепи, обширные митохондриальные аберрации и ультраструктурное повреждение мышц. Анализ путей аномальных метаболитов демонстрирует участие митохондриальных и внемитохондриальных биохимических путей, включая метаболизм липидов, биогенных аминов и аминокислот, эндотелиальной синтазы оксида азота и биосинтез тРНК [7].

По разным оценкам во всем мире синдромом Барта страдают менее 250 человек, 99 из которых официально зарегистрированы в реестре Фонда синдрома Барта [5, 8, 9]. Однако истинная частота синдрома Барта считается более высокой и оценивается как один случай на один миллион лиц мужского пола [9], поскольку пациенты с легкими проявлениями могут оставаться недиагностированными, а некоторые пациенты умирают преждевременно до того, как им будет поставлен верный диагноз.

Женщины, имеющие дефекты в гене TAZ, обычно являются бессимптомными носителями заболевания и не имеют никаких клинических или биохимических отклонений [5]. Тем не менее был зарегистрирован один случай синдрома Барта у девочки с точечной мутацией c.253insC в гене TAZ, проявившийся развитием хронической сердечной недостаточности (ХСН) и нейтропении в возрасте 1 месяца и приведший к смерти от септического шока в возрасте 3 лет [9].

Клинические проявления синдрома Барта, как правило, довольно вариабельны, однако чаще всего проявляется кардиомиопатией, скелетной миопатией и нейтропенией [3, 5, 8]. Позднее были выявлены его дополнительные фенотипи-

ческие признаки, включающие задержку роста и развития, хроническую усталость, дисморфизм, наиболее выраженный в младенчестве, и когнитивные нарушения [10–12].

Кардиомиопатия при синдроме Барта чаще носит дилатационный характер и манифестирует в возрасте от полугода до 5 лет [5]. Дилатационная кардиомиопатия может сопровождаться гипертрабекуляцией левого желудочка, известной как некомпактный миокард, а также эндокардиальным фиброэластозом или субэндокардиальной вакуолизацией кардиомиоцитов. Реже при синдроме Барта встречается гипертрофическая кардиомиопатия [8]. Пациенты с синдромом Барта подвержены повышенному риску развития дефектов проводимости и желудочковых аритмий, потенциально приводящих к внезапной сердечной смерти [10, 11].

Нейтропения при синдроме Барта бывает хронической (персистирующей) или циклической. Нейтропения может осложняться инфекциями, однако в целом частота инфекций является относительно низкой вследствие компенсаторной активации моноцитов [8].

Миопатия при синдроме Барта преимущественно поражает проксимальные мышцы конечностей и клинически характеризуется слабостью, низкой переносимостью физических нагрузок и гипотонией [12].

Пациенты с синдромом Барта обычно имеют задержку роста. Вес и рост у таких пациентов обычно ниже среднего, а индекс массы тела значительно снижен. У детей наблюдается характерный вид лица («ангельское лицо»), характеризующийся высоким и широким лбом, полными щеками, заостренным подбородком, большими ушами и глубоко посаженными глазами [9]. Этот внешний вид сохраняется в течение всего детства и регрессирует в период полового созревания, только уши остаются заметно увеличенными и низко посаженными. Интеллектуальные способности при синдроме Барта часто слегка снижены. Примерно у половины пациентов старше 7 лет очевидны трудности в обучении, наблюдается задержка в произнесении первых слов или составлении слов [5].

В биохимическом анализе крови при синдроме Барта может наблюдаться лактоацидоз, повышение уровней печеночных ферментов, гипохолестеринемия, гипогликемия, гипоальбуминемия, а также низкие уровни аминокислот. В анализе мочи повышен уровень 3-метилглутаровой кислоты, что выявляется с помощью хроматографии.

Диагноз должен быть подтвержден генетическим тестированием и документированием точечной мутации или делеции/дупликации в гене TAZ с помощью анализа последовательности или анализа делеции/дупликации [5, 8, 9]. Если анализ в гене TAZ отрицательный, следует рассмотреть возможность проведения секвенирования с помощью панельных исследований или секвенирования экзома [8].

В настоящее время специализированного лечения синдрома Барта не разработано. Поскольку наличие кардиомиопатии независимо от фенотипа приводит к развитию ХСН, по современным представлениям [9], требуется использование основных групп лекарственных средств для терапии ХСН (ингибиторов ангиотензиновых рецепторов и неприлизина, β-адреноблокаторов, антагонистов минералокортикоидных рецепторов, ингибиторов натрий-глюкозного котранспортера 2-го типа) [13]. Однако ни одно из опубликованных исследований не оценивало напрямую эффективность этих методов лечения при синдроме Барта. Вместе с тем в настоящее время разрабатывается много терапевтических подходов, некоторые из которых находятся на стадии клинических испытаний или доклинических стадий. Эти подходы нацелены на лечение кардиомиопатии при синдроме Барта с разных точек зрения, включая устранение митохондриальной дисфункции, восстановление гена или белка, и восстановление биосинтеза кардиолипина [14].

Ретроспективное исследование 22 пациентов с синдромом Барта, диагностированных с 1983 по 2013 год, показало, что пятилетняя выживаемость составляет 51 %, а риск ранней смертности достигает пика в первые несколько лет жизни [15]. Исследование также продемонстрировало, что у пациентов с синдромом Барта, родившихся до 2000 года, пятилетняя выживаемость составляет 22 % по сравнению с 70 % у тех, кто родился в 2000 году или позже [16]. Таким образом, своевременно начатая оптимальная медикаментозная терапия ХСН и профилактика инфекций в раннем детском возрасте могут улучшить выживаемость пациентов с синдромом Барта без необходимости применения сложных хирургических методик, таких как трансплантация сердца.

Описание клинического случая

В данной статье считаем возможным привести сведения о случае наблюдения нами пациента с синдромом Барта, достигшим 18-летнего возраста.

Пациент К., мужского пола, в возрасте 18 лет, поступил в УЗ «Гродненский областной клинический кардиологический центр» (ГОККЦ) 15.12.2024 г. с жалобами на одышку, слабость, отеки нижних конечностей. Отмечает, что в течение трех последних месяцев усилилась одышка при нагрузках, имеет место повышенная утомляемость, появились отеки нижних конечностей.

Анамнез заболевания: у матери пациента К. была беременность двойней, однако брат-близнец умер внутриутробно. Из особенностей семейного анамнеза – отец мальчика не имеет заболеваний сердца, мать пациента имела проявления синдрома WPW, в связи с пароксизмами тахикардии десять лет назад ей была выполнена радиочастотная аблация дополнительных путей проведения. У родителей пациента К. в семье есть еще две дочери, у них диагностирована целиакия, а патологии со стороны сердца не выявлено.

Пациент К. родился в апреле 2006 г. в г. Гродно, с весом 3050 граммов, оценка по шкале Апгар – 8, через 5 минут – 9. Рост при рождении – 50 см, окружность головы – 34 см, груди – 33 см. Имелось обвитие пуповины вокруг шеи и узел пуповины. На электрокардиограмме (ЭКГ), зарегистрированной на второй день после рождения, отмечены изменения реполяризации в области перегородки верхушки и боковой стенки левого желудочка. На рентгенограмме грудной клетки в прямой проекции отмечены признаки некоторого увеличения тени сердца. Диагноз в родильном доме: морфофункциональная незрелость.

В июне 2006 г. лечился в стационаре центра медицинской реабилитации детей-инвалидов и больных детей психоневрологического профиля с диагнозом «Синдром задержки моторного развития вследствие энцефалопатии новорожденного».

Через полгода после рождения пациент лечился в стационаре УЗ «Гродненская детская областная клиническая больница» с диагнозом «Иммунная нейтропения. Врожденный кардит. Анемия легкой степени. Реконвалесцент ОРВИ, острого бронхита. Нейротоксикоз. Химический ожог области заднего прохода и прямой кишки 2 степени. Открытое овальное окно. Аномально расположенные хорды левого желудочка сердца. Относительная недостаточность митрального клапана», были рекомендованы профилактика инфекционных заболеваний, прием эналаприла, дигоксина, фолиевой кислоты, рибоксина, контроль показателей общего анализа крови.

В последующем у пациента были частые случаи заболеваний: острые респираторные, стрептодермия, ангины, отит, фурункул.

К возрасту 6 лет у пациента проявились симптомы отставания в физическом развитии, диспепсические симптомы. При обследовании в стационаре УЗ «Гродненская детская областная клиническая больница» был поставлен диагноз: «Низкорослость. Субклинический гипотиреоз, стадия медикаментозной компенсации. Целиакия? Состояние после перенесенного врожденного кардита».

На ЭКГ были отмечены признаки нарушения реполяризации левого желудочка сердца. По данным эхокардиографии (ЭхоКГ) отклонений со стороны показателей не выявлено. Детский кардиолог предполагала наличие аномального отхождения левой коронарной артерии от легочной артерии.

В связи с подозрением на целиакию пациент был направлен и обследован в Республиканском детском центре целиакии и гастроэнтерологии на базе УЗ «3-я городская детская клиническая больница» г. Минска в декабре 2012 года, где на основании значительного повышения антител к модифицированному глиадиновому пептиду и иммуногистохимическому исследованию тонкой кишки был поставлен диагноз: «Целиакия, типичная форма, активная стадия. Морфологический вариант по March IIIb. Гипотиреоз. Носительство CMV, HSV». В период нахождения в стационаре данного лечебного учреждения была выполнена ЭхоКГ, изменений показателей не выявлено.

В дальнейшем, на фоне соблюдения аглютеновой диеты была достигнута стойкая ремиссия.

Клинически значимые признаки сердечной недостаточности отмечены с 2022 года (с 16 лет), когда появилась заметная одышка при ходьбе и подъеме по лестнице, повышенная утомляемость. Также с этого времени беспокоили боли в сердце, носовые кровотечения, судороги в мышцах ног.

Был направлен в РНПЦ детской хирургии, где после обследования, включавшего ЭхоКГ, магнитно-резонансную томографию (МРТ) сердца был выставлен диагноз: «Аритмогенная кардиомиопатия, праводоминантный вариант. Вторичная недостаточность трикуспидального клапана. НК 1».

По данным МРТ сердца (от 23.03.22 г.) с контрастным усилением гадолинием выявлены снижение фракции выброса левого (34 %) и правого (17 %) желудочков, некомпактный миокард по переднебоковой и нижней стенке левого желудочка на уровне средних сегментов, обширные зоны фиброза в верхней, нижней и нижне-боковой стенках миокарда правого желудочка (рис. 1).

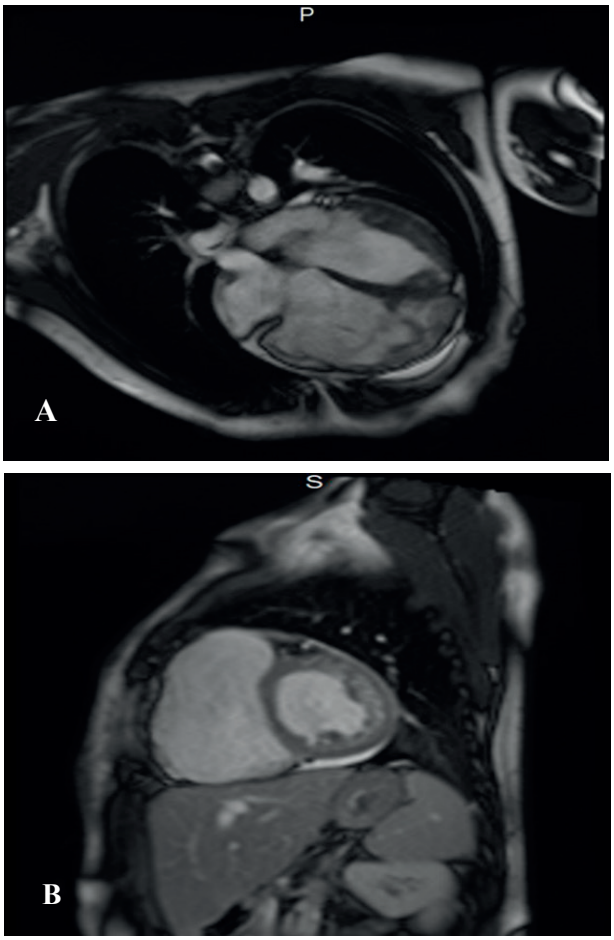

Рисунок 1 – Сканы (A, B) МРТ сердца пациента К. В миокарде определяются поля фиброза. Значительная дилатация правого желудочка, правого предсердия, умеренная дилатация левого желудочка

Figure 1 – MRI scans (A, B) of patient K.'s heart. Fibrosis fields are detected in the myocardium. Significant dilation of the right ventricle, right atrium, moderate dilation of the left ventricle

По данным ЭхоКГ выявлена выраженная дилатация правых камер сердца, повышенная трабекулярность правого желудочка, истончение его стенки, снижение сократимости правого желудочка.

При холтеровском мониторировании (ХМ) ЭКГ был выявлен один эпизод тахикардии продолжительностью 10 секунд с частотой 175 уд/мин, без указаний происхождения тахикардии.

На основании полученных данных консилиум специалистов принял решение воздержаться от хирургической коррекции и проводить медикаментозную терапию эналаприлом, фуросемидом и соталолом. Рекомендованы профилактика инфекционного эндокардита и при появлении угрожающих жизни аритмий имплантация кардиовертера-дефибриллятора.

В последующем пациент был поставлен в лист ожидания трансплантации сердца и рекомендовано проведение генетического исследования сердца.

14.07.2022 года в клинико-диагностической лаборатории ГУ РНПЦ «Мать и дитя» было проведено генетическое исследование, в результате которого было определено, что пациент Т. является носителем мутации в гене TAZ в гемизиготном состоянии, мутации в этом гене ассоциируются с развитием синдрома Барта с Х-сцепленным рецессивным наследованием (Barth syndrome OMIM 302060. Генотип C/C p.Gly80Arg). По совокупности сведений выявленный вариант нуклеотидной последовательности расценен как патогенный. Диагноз был изменен.

После достижения 18 лет, пациент наблюдается кардиологами ГОККЦ.

В период наблюдения с 2022 года по настоящее время у пациента наблюдалось нарастание симптомов сердечной недостаточности в виде значительной одышки и утомляемости, появления отеков нижних конечностей. При проведении ХМ ЭКГ от 5.10.2024 г. зарегистрированы 589 желудочковых экстрасистол и 2 эпизода неустойчивой желудочковой тахикардии (макс. число комплексов – 9, максимальная ЧСС – 175 уд/мин).

15.12.2024 года пациент К. самостоятельно обратился в приемное отделение ГОККЦ. Госпитализирован в ОАРИТ № 2.

Состояние пациента при поступлении:

Общее состояние средней тяжести. Кожные покровы с легким акроцианозом. Физическое развитие не соответствует возрасту (на вид можно думать о мальчике 10 лет), внешне симптом «ангельского лица» – высокий и широкий лоб, узкий подбородок. Рост – 168 см, вес – 52 кг, ИМТ – 18,4 кг/м^2. При аускультации над легкими определяется везикулярное дыхание. Границы относительной сердечной тупости смещены влево (+2 см) и вправо (+2 см). Первый тон ослаблен, акцент второго тона над легочной артерией, грубый систолический шум в проекции трикуспидального и митрального клапанов. Пульс ритмичный, удовлетворительного наполнения 84 уд/мин, АД – 105/65 мм рт. ст. Живот мягкий безболезненный, печень увеличена, выступает из-под края реберной дуги на 3 см. Селезенка не увеличена. Отеки голеней.

Диагноз при поступлении. Основной: Е 71.1 синдром Барта. Кардиомиопатия. Относительная нейтропения. Осложнения основного: I 50 СН 2Б стадии, ФК NYHA III. Относительная недостаточность трикуспидального клапана 3 степени. Незначительные гидроторакс, гидроперикард. Сопутствующий: Е03 Гипотиреоз. Целиакия.

Назначено лечение: юперио 24/26 мг по 1/2 таблетки 2 раза в сутки, торсид 10 мг, спиронолактон 25 мг, карведилол 3,125 мг 2 раза в сутки.

Результаты инструментальных и аппаратных методов исследования:

ЭКГ от 15.12.2024 г. (рис. 2): ритм синусовый, регулярный, ЧСС – 96 уд/мин, отклонение

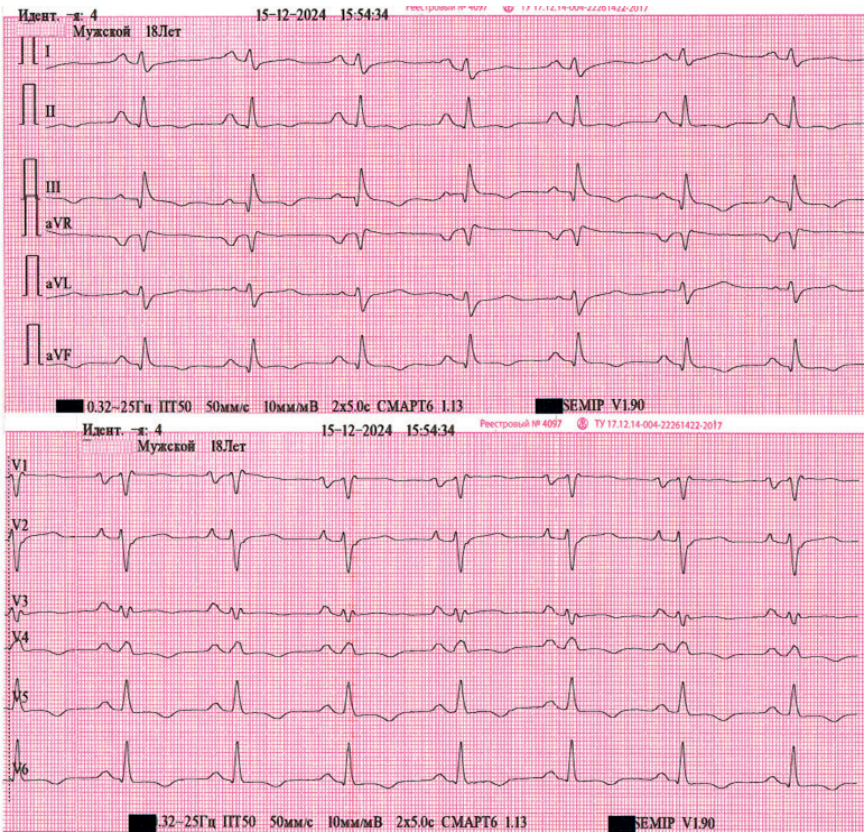

Рисунок 2 – Электрокардиограмма пациента К.
Figure 2 – Electrocardiogram of patient K.

ЭОС вправо, признаки гипертрофии и перегрузки правого предсердия. Нарушения деполяризации (расширен QRS в отведении V2, φ (епсилон)-волна в V1-V2, уменьшен вольтаж QRS (V3, V4) и реполяризации (изменения ST-T в большинстве отведений).

Компьютерная томография органов грудной клетки от 15.12.2024: Заключение: Дефектов контрастирования крупных и средних легочных артерий не выявлено. Сердце расширено в поперечнике. Жидкостной компонент периваскулярно на уровне сосудистого пучка и по переднему контуру перикарда (выпот). Косвенные признаки сердечной недостаточности. Данных за воспалительные изменения со стороны легких на момент исследования не получено. Содержимое в плевральных полостях.

Эхокардиография от 15.12.2024: Дилатация полостей правого предсердия (52 × 68 мм), правого желудочка (36 мм), расширение кольца трикуспидального клапана. Трикуспидальная регургитация 3 степени. Умеренная легочная гипертензия (систолическое давление – 45 мм рт. ст.). Митральная регургитация 1 степени. Гипертрофия миокарда левого желудочка. Снижение систолической функции миокарда левого желудочка (ФВлж – 47 %) и ПЖ (TAPSE 13 мм). Диастолическая дисфункция миокарда левого желудочка по 1 типу. Гидроторакс двухсторонний незначительный (рис. 3).

УЗИ плевры и перикарда 17.12.2024: Плевральные полости: в плевральной полости слева определяется патологическая жидкость 9 мм (объем 210 мл), в плевральной полости справа определяется патологическая жидкость 9 мм (объем 100 мл).

Мониторирование ЭКГ по Холтеру от 18.12.2024 г.: Синусовый ритм, периоды предсердного ритма, ЧСС от 56 до 107 уд/мин. Средняя ЧСС днем 86 уд/мин, ночью 69 уд/мин. Желудочковые экстрасистолы: одиночные – 4, полиморфные. Стабильные изменения ST-T на протяжении всего исследования.

Результаты лабораторных исследований:

Общий анализ крови 15.12.2024: эритроциты 5,63 млн/мкл; гемоглобин 176 г/л; лейкоциты – 4,4 тыс./мкл ; СОЭ по Вестергрену 2 мм/ч; гематокрит 53 %; тромбоциты 186 тыс./мкл; MCV – 94,1 фл; MCH – 31,3 пг; MCHC – 332 г/л; RDW – 14,5 %; цветовой показатель 0,94; эозинофилы 1 (0,5–5) %; нейтрофилы палочкоядерные 1 (1–6) %; нейтрофилы сегментоядерные 37 (47–72) %; лимфоциты 48 (19–37) %; моноциты 13 (3–11) %;

Биохимический анализ крови от 15.12.2024: общий белок 70,6 (64–83) г/л; альбумины 36,2 (35–52) г/л; мочевина 6,9 (2,14–7,14) ммоль/л; креатинин 62 (62–106) мкмоль/л; холестерин 2,3 (<5,2) ммоль/л; билирубин общий 35,2 (<34) мкмоль/л; глюкоза крови 4,8 (3,3–5,6) ммоль/л; АСТ 80,6 (<40) Ед/л; АЛТ 44,2 (<41) Ед/л; лактатдегидрогеназа 1265 (207–414) Ед/л; натрий 136,4 (135–150) ммоль/л; калий 5,2 (3,5–5,5) ммоль/л; хлориды 100 (92–110) ммоль/л.

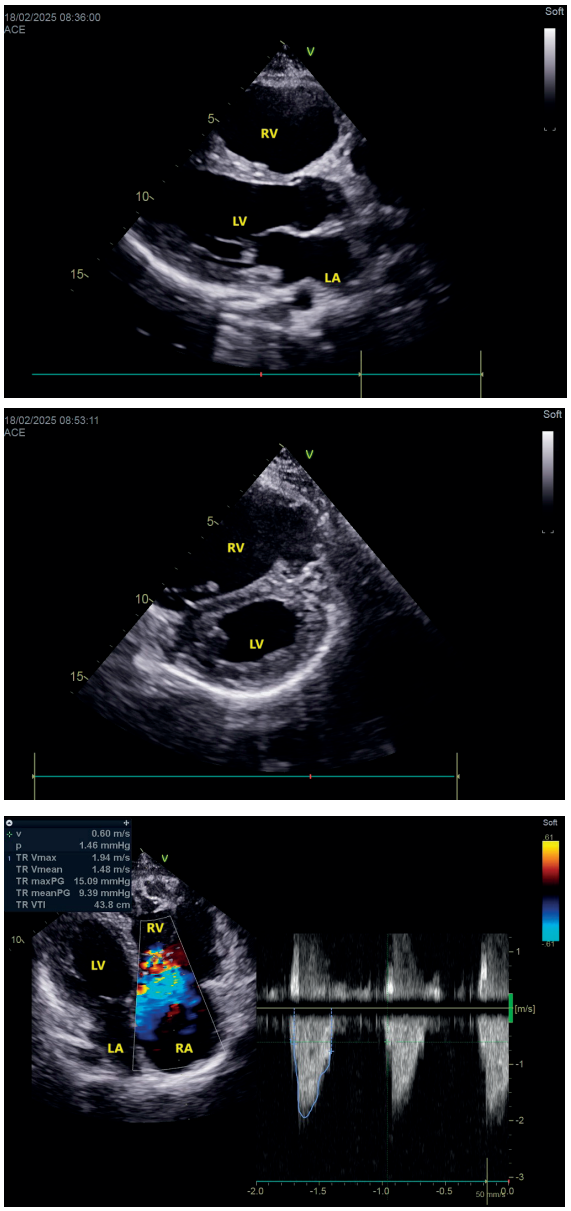

Рисунок 3 (А, Б, В) – Снимки эхокардиограммы пациента К. в продольном, поперечном и 4-камерном сечении пациента К.

Figure 3 (A, B, C) – Echocardiogram images of patient K. in the longitudinal, cross-section and 4-chamber view

Кардиомаркеры PATHFAST 15.12.2024: тропонин I (TNIhs) 21,4 (0–29) нг/л; NT-proBNP 7725 (0–125) пг/мл; Д-Димер 5000 (0–700) нг/мл.

Общий анализ мочи 15.12.2024: цвет – сол.-желт.; прозрачность – прозр.; реакция – кисл.; белок – 0,2 г/л; глюкоза – отр.; эпителий плоский – 0–1; эритроциты – 0–1; лейкоциты – 0–1.

За время лечения в стационаре состояние пациента улучшилось, не наблюдалось отеков стоп и голеней, значительно снизилась одышка. Выписан на амбулаторный этап в удовлетворительном состоянии.

Диагноз при выписке:

E71.1 синдром Барта. Кардиомиопатия. Относительная недостаточность трикуспидального клапана, регургитация 3 степени. Митральная

недостаточность, регургитация 1 степени. Редкие мономорфные желудочковые экстрасистолы, редкие эпизоды неустойчивой мономорфной желудочковой тахикардии. Недостаточность кровообращения 2Б стадии. Функциональный класс II по NYHA. Умеренная легочная гипертензия (систолическое давление – 45 мм рт. ст). Низкорослость. Гипохолестеринемия. Гипертрансаминаземия. Относительная нейтропения. Фурункул правой паховой области. Целиакия, симптомная форма, состояние компенсации на фоне аглиадиновой диеты. Аутоиммунный тиреоидит, нормотрофическая форма. Первичный гипотиреоз, медикаментозная субкомпенсация.

В результате лечения достигнуто значительное улучшение, стали меньше одышка и утомляемость, нет отеков.

Обсуждение

Опубликованных данных о пациентах с синдромом Барта, достигших взрослого возраста очень мало [17].

Данные, полученные в ходе наблюдательных исследований, дают представление о клинических проявлениях и фенотипах кардиомиопатии при синдроме Барта [18, 19]. Младенчество и ранний детский возраст являются периодами высокого риска сердечной смерти и трансплантации при данной патологии [18, 19]. Однако сократительная функция сердца может стабилизироваться или даже нормализоваться в подростковом возрасте и во взрослой жизни. После стабилизации состояния, хотя большинство пациентов по-прежнему принимают необходимые лекарства, размер их левого желудочка находится в пределах нормы, а систолическая функция – на низком уровне или слегка снижена [20]. У пациентов со стабилизированным состоянием после достижения подросткового возраста кардиомиопатия становится более доброкачественным симптомом или даже субклиническим течением [21]. Конкретные механизмы реализации феномена стабилизации состояния неизвестны в настоящее время, однако в будущем решение этой загадки откроет пути лечения и других подгрупп пациентов с синдромом Барта [14].

У пациента К. имеются типичные компоненты синдрома Барта, такие как кардиомиопатия и некомпактный миокард, отставание в физическом развитии, нейтропения, метаболические нарушения. Однако имеет место более редкий фенотип кардиомиопатии с доминирующим поражением правого желудочка. В то же время течение заболевания относительно мягкое (диагноз синдрома Барта редко диагностируют у взрослых), нет миопатии, интеллектуального снижения у пациента на момент обследования не выявлено (он является студентом технического высшего учебного заведения).

Стоит отметить в описываемом случае коморбидность синдрома Барта и целиакии. В доступных опубликованных источниках мы не нашли сведений о одновременном заболевании синдромом Барта и целиакией.

Целиакия, как самостоятельное заболевание, имеет высокую коморбидность. В том числе в ряде исследований показана связь с развитием дилатационной кардиомиопатии и нарушений проводимости импульса в сердце. Недавнее исследование [22] подтвердило связь развития дилатационной кардиомиопатии при целиакии. Однако распространенность дилатационной кардиомиопатии у пациентов с целиакией оценивается как очень редкая (17 случаев дилатационной кардиомиопатии на 29 000 пациентов с подтвержденных биопсией случаев целиакии) [23]. Важно отметить, что соблюдение аглютеновой диеты в большинстве случаев сопровождается восстановлением сократительной функции миокарда [24].

Заключение

Особенностями приведенного в данной статье случая являются проявление поражения сердца в виде фенотипа аритмогенной кардиомиопатии с доминирующим типом поражения правого желудочка и некомпактным миокардом, «мягкого» течения заболевания, редкой коморбидностью – сочетанием с целиакией и гипотиреозом (ранее не описанной), позднем установлении генетической причины болезни.

Литература

1. Орфанные заболевания и связанные с ними проблемы / В. А. Шашель В. Н. Фирсова М. М. Трубилина [и др.] // Медицинский вестник Юга России. – 2021. – Т. 12, № 2. – С. 28-35. – https://doi.org/10.21886/2219-8075-2021-12-2-28-35.
2. Criteria to define rare diseases and orphan drugs: a systematic review protocol / G. M. Abozaid, K. Kerr, A. McKnight [et al.] // BMJ Open. – 2022. – Vol. 12, iss. 7. – P. e062126. – doi: 10.1136/bmjopen-2022-062126.
3. An X-linked mitochondrial disease affecting cardiac muscle, skeletal muscle and neutrophil leucocytes / P. G. Barth, H. R. Scholte, J. A. Berden [et al.] // Journal of the neurological sciences. – 1983. – Vol. 62, iss.1. – P. 327-355. – doi: 10.1016/0022-510x(83)90209-5.
4. Finsterer, J. Barth syndrome: mechanisms and management / J. Finsterer // The application of clinical genetics. – 2019. – Vol. 12. – P. 95-106. – doi: 10.2147/TACG.S171481.
5. Jefferies, J. L. Barth syndrome / J. L. Jefferies // American journal of medical genetics. Part C, Seminars in medical genetics. – 2013. – Vol. 163C, iss. 3. – P. 198-205. – doi: 10.1002/ajmg.c.31372.
6. Schlame M. Cardiolipin remodeling and the function of tafazzin / M. Schlame // Biochimica et biophysica acta. – 2013. – Vol. 1831, iss. 3. – P. 582-588. – doi: 10.1016/j.bbalip.2012.11.007.
7. Metabolomics reveals new mechanisms for pathogenesis in Barth syndrome and introduces novel roles for cardiolipin in cellular function / Y. Sandlers, K. Mercier, W. Pathmasiri [et al.] // PLoS One. – 2016. – Vol. 11, iss. 3. – P. e0151802. – doi: 10.1371/journal.pone.0151802.
8. Barth syndrome / S. L. Clarke, A. Bowron, I. L. Gonzalez [et al.] // Orphanet Journal of Rare Diseases. – 2013. – Vol. 8. – Art. 23. – https://doi.org/10.1186/1750-1172-8-23.

9. A Bayesian Analysis to Determine the Prevalence of Barth Syndrome in the Pediatric Population / P. C. Miller, M. Ren, M. Schlame [et al.] // The Journal of pediatrics. – 2020. – Vol. 217. – P. 139-144. – doi: 10.1016/j.jpeds.2019.09.074.
10. Acute metabolic decompensation and sudden death in Barth syndrome: report of a family and a literature review / T.-Y. Yen, W.-L. Hwu, Y.-H. Chien [et al.] // European journal of pediatrics. – 2008. – Vol. 167, iss. 8. – P. 941-944. – doi: 10.1007/s00431-007-0592-y.
11. Cardiomyopathy in a male patient with neutropenia and growth delay / V. Folsi, N. Miglietti, A. Lombardi [et al.] // Italian journal of pediatrics. – 2014. – Vol. 40. – Art. 4. – doi: 10.1186/1824-7288-40-4.
12. Reduced Muscle Strength in Barth Syndrome May Be Improved by Resistance Exercise Training: A Pilot Study / A. J. Bittel, K. L. Bohnert, D. N. Reeds [et al.] // JIMD reports. – 2018. – Vol. 41. – P. 63-72. – doi: 10.1007/8904_2018_102.
13. Reynolds, S. Successful management of Barth syndrome: a systematic review highlighting the importance of a flexible and multidisciplinary approach / S. Reynolds // Journal of multidisciplinary. – 2015. – Vol. 8. – P. 45-358. – doi: 10.2147/JMDH.S54802.
14. Barth Syndrome Cardiomyopathy: An Update / J. Pang, Y. Bao, K. Mitchell-Silbaugh [et al.] // Genes. – 2022. – Vol. 13. – Art. 656. – https://doi.org/10.3390/genes13040656.
15. Natural history of Barth syndrome: a national cohort study of 22 patients / C. Rigaud, A. S. Lebre, R. Touraine [et al.] // Orphanet journal of rare diseases. – 2013. – Vol. 8. – Art. 70. – doi: 10.1186/1750-1172-8-70.
16. Long-term efficacy and safety of elamipretide in patients with Barth syndrome: 168-week open-label extension results of TAZPOWER / W. R. Thompson, R. Manuel, A. Abbruscato [et al.] // Genetics in medicine. – 2024. – Vol. 26, iss. 7. – Art. 101138. – doi: 10.1016/j.gim.2024.101138.
17. Синдром Барта у взрослого пациента: обзор проблемы и описание клинического случая / М. Д. Муксинова, Ю. Ф. Осмоловская, И. В. Леонтьева [и др.] // Терапевтический архив. – 2024. – Т. 96, № 8. – P. 812-819. – doi: 10.26442/00403660.2024.08.202815. – edn: LUKXGG.
18. The Barth Syndrome Registry: Distinguishing disease characteristics and growth data from a longitudinal study / A. E. Roberts, C. Nixon, C. Steward [et al.] // American journal of medical genetics. Part A. – 2012. – Vol. 158A, iss. 11. – P. 2726-2732. – doi: 10.1002/ajmg.a.35609.
19. Clinical Characteristics and Outcomes of Cardiomyopathy in Barth Syndrome : The UK Experience / S.-L. Kang, J. Forsey, D. Dudley [et al.] // Pediatric cardiology. – 2015. – Vol. 37, iss. 1. – P. 167-176. – doi: 10.1007/s00246-015-1260-z.
20. Clinical presentation and natural history of Barth Syndrome: An overview / C. Taylor, E. S. Rao, G. Pierre [et al.] // Journal of inherited metabolic disease. – 2021. – Vol. 45, iss. 1. – P. 7-16. – doi: 10.1002/jimd.12422.
21. The heart of celiac disease: understanding dilated cardiomyopathy, pathophysiology, and care-a systematic review / R. Yadavalli, S. Nawaz, A. M. Althwanay [et al.] // The Egyptian heart journal. – 2024. – Vol. 76, iss. 1. – Art. 107. – doi: 10.1186/s43044-024-00534-x.
22. Risk of Idiopathic Dilated Cardiomyopathy in 29,000 Patients with Celiac Disease / L. Emilsson, B. Andersson, P. Elfström [et al.] // Journal of the American Heart Association. – 2012. – Vol. 1, iss. 3. – P. e001594. – doi: 10.1161/JAHA.112.001594.
23. Cardiomyopathy in Celiac Disease: A Systematic Review / S. Milutinovic, P. Jancic, A. Adam [et al.] // Journal of clinical medicine. – 2024. – Vol. 13, iss. 4. – Art. 1045. – doi: 10.3390/jcm13041045.

References

1. Shashel VA, Firsova VN, Trubilina MM, Podporina LA, Firsov NA. Orphan diseases and associated problems. *Medical Herald of the South of Russia.* 2021;12(2):28-35. https://doi.org/10.21886/2219-8075-2021-12-2-28-35. (Russian.)
2. Abozaid GM, Kerr K, McKnight A, Al-Omar HA. Criteria to define rare diseases and orphan drugs: a systematic review protocol. *BMJ Open*. 2022;12(7):e062126. doi: 10.1136/bmjopen-2022-062126.
3. Barth PG, Scholte HR, Berden JA, Van der Klei-Van Moorsel JM, Luyt-Houwen IE, Van ‘t Veer-Korthof ET, Van der Harten JJ, Sobotka-Plojhar MA. An X-linked mitochondrial disease affecting cardiac muscle, skeletal muscle and neutrophil leucocytes. *Journal of the neurological sciences.* 1983;62(1):327-355. doi: 10.1016/0022-510x(83)90209-5.
4. Finsterer J. Barth syndrome: mechanisms and management. *The application of clinical genetics*. 2019;12:95-106. doi: 10.2147/TACG.S171481.
5. Jefferies JL. Barth syndrome. *American journal of medical genetics. Part C, Seminars in medical genetics*. 2013;163C(3):198-205. doi: 10.1002/ajmg.c.31372.
6. Schlame M. Cardiolipin remodeling and the function of tafazzin. *Biochimica et biophysica acta.* 2013;1831(3):582-588. doi:10.1016/j.bbalip.2012.11.007.
7. Sandlers Y, Mercier K, Pathmasiri W, Carlson J, McRitchie S, Sumner S, Vernon HJ. Metabolomics reveals new mechanisms for pathogenesis in Barth syndrome and introduces novel roles for cardiolipin in cellular function. *PLoS One*. 2016;11(3):e0151802. doi: 10.1371/journal.pone.0151802.
8. Clarke SL, Bowron A, Gonzalez IL. Groves SJ, Newbury-Ecob R, Clayton N, Martin RP, Tsai-Goodman B, Garratt V, Ashworth M, Bowen VM, McCurdy KR, Damin MK, Spencer CT, Toth MJ, Kelley RI, Steward CG. Barth syndrome. *Orphanet Journal of Rare Diseases.* 2013;8:23. https://doi.org/10.1186/1750-1172-8-23.
9. Miller PC, Ren M, Schlame M, Toth MJ, Phoon CKL. A Bayesian Analysis to Determine the Prevalence of Barth Syndrome in the Pediatric Population. *The Journal of pediatrics*. 2020;217:139-144. doi: 10.1016/j.jpeds.2019.09.074.
10. Yen TY, Hwu WL, Chien YH, Wu MH, Lin MT, Tsao LY, Hsieh WS, Lee NC. Acute metabolic decompensation and sudden death in Barth syndrome: report of a family and a literature review. *European journal of pediatrics*. 2008;167(8):941-944. doi: 10.1007/s00431-007-0592-y.
11. Folsi V, Miglietti N, Lombardi A, Mascolo A, Porto R, Meazza C. Cardiomyopathy in a male patient with neutropenia and growth delay. *Italian journal of pediatrics.* 2014;40:4. doi: 10.1186/1824-7288-40-4.
12. Bittel AJ, Bohnert KL, Reeds DN, Peterson LR, de las Fuentes L, Corti M, Taylor CL, Byrne BJ, Cade WT. Reduced Muscle Strength in Barth Syndrome May Be Improved by Resistance Exercise Training: A Pilot Study. *JIMD reports*. 2018;41:63-72. doi: 10.1007/8904_2018_102.
13. Reynolds S. Successful management of Barth syndrome: a systematic review highlighting the importance of a flexible and multidisciplinary approach. *Journal of multidisciplinary healthcare*. 2015;8:345-358. doi: 10.2147/JMDH.S54802.
14. Pang J, Bao Y, Mitchell-Silbaugh K, Veevers J, Fang X. Barth Syndrome Cardiomyopathy: An Update. *Gene*s. 2022;13:656. https://doi.org/10.3390/genes13040656.
15. Rigaud C, Lebre AS, Touraine R, Beaupain B, Ottolenghi C, Chabli A, Ansquer H, Ozsahin H, Di Filippo S, De Lonlay

P, Borm B, Rivier F, Vaillant MC, Mathieu-Dramard M, Goldenberg A, Viot G, Charron P, Rio M, Bonnet D, Donadieu J. Natural history of Barth syndrome: a national cohort study of 22 patients. *Orphanet journal of rare diseases*. 2013;8:70. doi: 10.1186/1750-1172-8-70.
16. Thompson WR, Manuel R, Abbruscato A, Carr J, Campbell J, Hornby B, Vaz FM, Vernon HJ. Long-term efficacy and safety of elamipretide in patients with Barth syndrome: 168-week open-label extension results of TAZPOWER. *Genetics in medicine*. 2024;26(7):101138. doi: 10.1016/j.gim.2024.101138.
17. Muksinova MD, Osmolovskaya YF, Leontyeva IV, Galaeva MA, Stukalova OV, Beniashvili AG, Safiullina AA, Zhirov IV, Tereshchenko SN. [Barth syndrome in an adult patient: an overview of the problem and case report. A review]. *Terapevticheskii arkhiv*. 2024;96(8):812-819. doi: 10.26442/00403660.2024.08.202815. edn: LUKXGG. (Russian.)
18. Roberts AE, Nixon C, Steward CG, Gauvreau K, Maisenbacher M, Fletcher M, Geva J, Byrne BJ, Spencer CT. The Barth Syndrome Registry: Distinguishing disease characteristics and growth data from a longitudinal study. *American journal of medical genetics. Part A*. 2012;158A(11):2726-2732. doi: 10.1002/ajmg.a.35609.
19. Kang SL, Forsey J, Dudley D, Steward CG, Tsai-Goodman B. Clinical Characteristics and Outcomes of Cardiomyopathy in Barth Syndrome: The UK Experience. *Pediatric cardiology*. 2015;37(1):167-176. doi: 10.1007/s00246-015-1260-z.
20. Taylor C, Rao ES, Pierre G, Chronopoulou E, Hornby B, Heyman A, Vernon HJ. Clinical presentation and natural history of Barth Syndrome: An overview. *Journal of inherited metabolic disease*. 2022;45(1):7-16. doi: 10.1002/jimd.12422.
21. Yadavalli R, Nawaz S, Althwanay AM, AlEdani EM, Kaur H, Kasapoglu M, Hamid PF. The heart of celiac disease: understanding dilated cardiomyopathy, pathophysiology, and care-a systematic review. *The Egyptian heart journal*. 2024;76(1):107. doi: 10.1186/s43044-024-00534-x.
22. Emilsson L, Andersson B, Elfström P, Green PHR, Ludvigsson JF. Risk of Idiopathic Dilated Cardiomyopathy in 29,000 Patients with Celiac Disease. *Journal of the American Heart Association*. 2012;1(3):e001594. doi: 10.1161/JAHA.112.001594.
23. Milutinovic S, Jancic P, Adam A, Radovanovic M, Nordstrom CW, Ward M, Petrovic M, Jevtic D, Delibasic M, Kotseva M, Nikolajevic M, Dumic I. Cardiomyopathy in Celiac Disease: A Systematic Review. *Journal of clinical medicine*. 2024;13(4):1045. doi: 10.3390/jcm13041045.

THE CASE OF BARTH SYNDROME IN AN ADULT PATIENT: FEATURES OF THE PHENOTYPE OF CARDIOMYOPATHY AND COMORBIDITY

V. A. Snezhitskiy[1], L. V. Kalatsey[1], A. V. Yanushka[2], S. N. Hryb[2], L. M. Badyukova[2], P. A. Herasimchyk[2], M. S. Stanisheuskaya[2], N. A. Krainiaya[3], A. Yu. Rubinskii[2]

[1]Grodno State Medical University, Grodno, Belarus

[2]Grodno Regional Clinical Cardiological Center, Grodno, Belarus

[3]Republican Scientific and Practical Center "Cardiology", Minsk, Belarus

The article provides a brief overview of the rare hereditary disease "Barth syndrome" and a description of the clinical case. The features of this case are the phenotype of arrhythmogenic cardiomyopathy with a predominance of right ventricular involvement, a relatively "mild" course and comorbidity with celiac disease and autoimmune thyroiditis with hypothyroidism and metabolic disorders.

***Keywords**: Barth syndrome, cardiomyopathy, neutropenia, growth retardation, "angelic face", celiac disease, hypothyroidism, metabolic disorders.*

***For citation**: Snezhitskiy VA, Kalatsey LV, Yanushka AV, Hryb SN, Badyukova LM, Herasimchyk PA, Stanisheuskaya MS, Krainiaya NA, Rubinskii AYu. The case of Barth syndrome in an adult: features of the phenotype of cardiomyopathy and comorbidity. Journal of the Grodno State Medical University. 2025;23(2):167-174. https://doi.org/10.25298/2221-8785-2025-23-2-167-174*

Конфликт интересов. Авторы заявляют об отсутствии конфликта интересов.
Conflict of interest. The authors declare no conflict of interest.

Финансирование. Исследование проведено без спонсорской поддержки.
Financing. The study was performed without external funding.

Соответствие принципам этики. Пациент подписал информированное согласие на публикацию своих данных.
Conformity with the principles of ethics. The patient gave written informed consent to the publication of his data.

Об авторах / About the authors
*Снежицкий Виктор Александрович / Snezhitskiy Viktor, e-mail: snezh@grsmu.by, ORCID: 0000-0002-1706-1243
Колоцей Людмила Владимировна / Kalatsey Liudmila, ORCID: 0000-0001-5211-709X
Янушко Андрей Вячеславович / Yanushka Andrey, ORCID: 0000-0002-1244-2493
Гриб Светлана Николаевна / Hryb Sviatlana, ORCID: 0000-0002-0523-053X
Бадюкова Людмила Михайловна / Badziukova Liudmila, ORCID:0009-0001-8138-4063
Герасимчик Петр Алексеевич / Herasimchyk Piotr, ORCID: 0009-0009-8004-3214
Станишевская Мария Сергеевна / Stanisheuskaya Maryia, ORCID: 0009-0005-4335-855X
Крайняя Надежда Александровна / Krainiaya Nadzeya, ORCID: 0009-0000-7804-1214
Рубинский Александр Юрьевич / Rubinskii Alexander
** – автор, ответственный за переписку / corresponding author*

Поступила / Received: 10.02.2025 *Принята к публикации / Accepted for publication: 21.03.2025*