



## КЛИНИЧЕСКИЙ СЛУЧАЙ УСПЕШНОЙ ДИАГНОСТИКИ И ЛЕЧЕНИЯ ГНОЙНОГО ЭПИДУРИТА, ОСЛОЖНЕННОГО СЕПСИСОМ, ПОСЛЕ ИНТРААРТИКУЛЯРНОГО ВВЕДЕНИЯ АУТОПЛАЗМЫ

Р. Э. Якубцевич<sup>1</sup>, П. П. Протасевич<sup>1</sup>, Н. В. Белявский<sup>1</sup>, П. Г. Хоперский<sup>2</sup>, Н. Л. Гавина<sup>2</sup>,  
Е. Т. Волкова<sup>2</sup>, В. Н. Карпик<sup>2</sup>, Т. И. Литвинова<sup>2</sup>

<sup>1</sup>Гродненский государственный медицинский университет, Гродно, Беларусь

<sup>2</sup>Гродненская университетская клиника, Гродно, Беларусь

*Введение.* В настоящее время все большую популярность обретают внутрисуставные инъекции аутоплазмы, обогащенной тромбоцитами (Platelet-Rich Plasma, PRP), как технически простой и эффективный консервативный метод терапии остеоартрита. Однако представленный нами клинический случай демонстрирует, что данная процедура может привести к развитию серьезных осложнений.

*Цель исследования.* Представить описание клинического случая, в котором инъекции PRP привели к развитию генерализованной инфекции с исходом в гнойный полиартрит, эпидурит и сепсис у пациентки с предшествующей одонтогенной инфекцией.

*Материал и методы.* Проанализированы клинические проявления, результаты лабораторных и инструментальных исследований, данные анамнеза и медицинской документации.

*Результаты.* После внутрисуставной инъекции PRP у пациентки развился гнойный полиартрит и спондилодисцит с исходом в гнойный эпидурит и сепсис. У пациентки выявлено обширное кариозное поражение зубов, что послужило причиной транзиторной бактериемии, а инъекции PRP способствовали переносу инфекции из крови в полости суставов.

*Выводы.* Перед проведением внутрисуставных инъекций PRP пациент должен быть тщательно обследован на предмет наличия инфекции.

**Ключевые слова:** плазмотерапия, остеоартрит, сепсис, эпидурит

*Для цитирования:* Клинический случай успешной диагностики и лечения гнойного эпидурита, осложненного сепсисом, после интраартикулярного введения аутоплазмы / Р. Э. Якубцевич, П. П. Протасевич, Н. В. Белявский, П. Г. Хоперский, Н. Л. Гавина, Е. Т. Волкова, В. Н. Карпик, Т. И. Литвинова // Журнал Гродненского государственного медицинского университета. 2023. Т. 21, № 6. С. 588-592. <https://doi.org/10.25298/2221-8785-2023-21-6-588-592>.

### Введение

В настоящее время все большую популярность обретают внутрисуставные инъекции аутоплазмы, обогащенной тромбоцитами (Platelet-Rich Plasma, PRP) как технически простой и эффективный консервативный метод терапии остеоартрита [1]. Получаемая из крови пациента методом центрифугирования PRP содержит разные факторы роста (эпидермальный фактор, эндотелиальный фактор, фактор роста фибробластов и др.) и высвобождаемые тромбоцитами цитокины [2], которые при внутрисуставном введении обеспечивают значительное снижение интенсивности болевого синдрома, обладают выраженным противовоспалительным действием, способствуют регенерации суставных поверхностей [3, 4]. В то же время, по данным исследований, манипуляция не имеет серьезных побочных эффектов, кроме локальной болезненности, спонтанно разрешающейся в течение 24-48 ч [5, 6]. Однако представленный нами клинический случай демонстрирует, что введение PRP в полость сустава в некоторых случаях может привести к тяжелым септическим осложнениям, в частности, при наличии у пациента недиагностированной одонтогенной инфекции.

**Цель исследования** – представить описание клинического случая, в котором инъекции PRP привели к развитию генерализованной инфек-

ции с исходом в гнойный полиартрит, эпидурит и сепсис у пациентки с предшествующей одонтогенной инфекцией.

### Материал и методы

Проанализированы клинические проявления, результаты лабораторных и инструментальных исследований, данные анамнеза и медицинской документации.

### Описание клинического случая

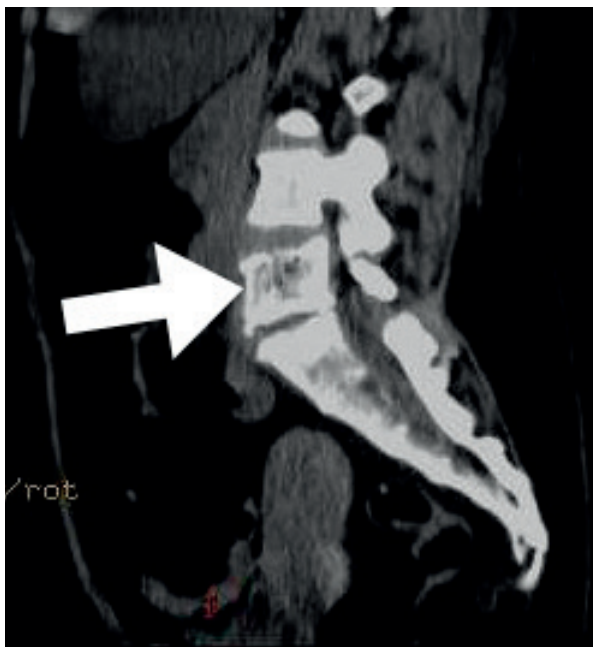
Пациентка П., 52 года, обратилась в районную больницу с жалобами на сильную боль в поясничном отделе позвоночника, покраснение и боль в области правого голеностопного сустава, которая беспокоит ее в течение трех суток. Со слов пациентки, самостоятельно принимала мелоксикам, однако симптомы продолжали нарастать. Из анамнеза известно, что П. длительно страдает от дискогенной цервикобрахиальной и болей в коленных и голеностопных суставах, по поводу чего ранее обращалась с данными жалобами в одно из частных медицинских учреждений Республики Беларусь, где ей были выполнены инъекции PRP в пораженные суставы приблизительно за 2 недели до развития текущих симптомов. Пациентка госпитализирована в терапевтическое отделение с диагнозом: «Недифференцированный артрит, серопозитивный. Нарушение функции суставов 2 ст. Дискогенная

радикулопатия (L5-S1), стойкий выраженный болевой синдром». Назначена терапия анальгетиками и нестероидными противовоспалительными средствами, на третьи сутки от госпитализации назначен дексаметазон в/в 8 мг в сутки. После начала терапии пациентка отмечает улучшение состояния, уменьшение выраженности болевого синдрома. Однако на четвертые сутки состояние пациентки начинает ухудшаться: температура тела повысилась до 37,6<sup>0</sup>С, повторно появились жалобы на боли в суставах, возникли отек и боли в области левого лучезапястного сустава. Пациентке выполнена рентгенография грудной клетки, эхокардиография (ЭХО-КГ) – патологии не выявлено. Лабораторно отмечается нарастание уровня С-реактивного белка (СРБ) до 353 мг/л, антитела к стрептолизину отрицательные, умеренно повышен ревматоидный фактор (24,3 Ед/мл). С учетом наличия признаков инфекции к лечению добавлен цефтриаксон. На следующие сутки состояние пациентки продолжает ухудшаться, возникает нарушение неврологического статуса: периодические эпизоды психомоторного возбуждения, +1 балл по шкале RASS. Принято решение о переводе пациентки в Гродненскую университетскую клинику (ГУК).

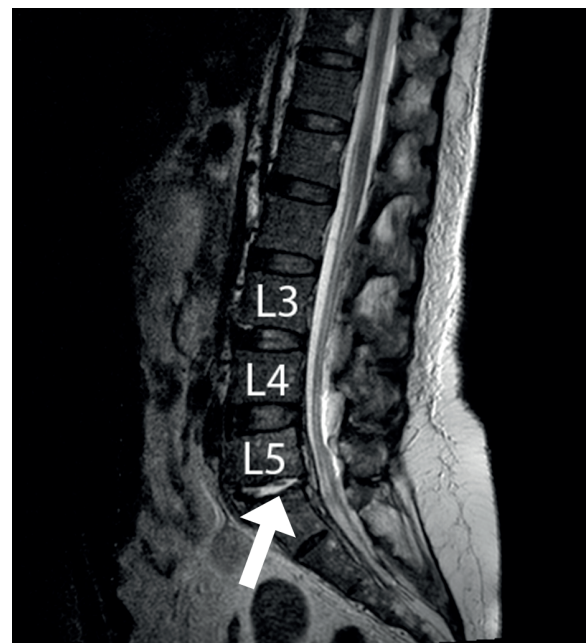
На девятые сутки от начала симптомов, и на шестые сутки от момента госпитализации в стационар пациентка переводится в ГУК с диагнозом: Криптогенный сепсис. Септический полиартрит голеностопных суставов. При поступлении общее состояние пациентки расценено как тяжелое (SOFA 6 баллов. APACHE II 14 баллов). Уровень сознания по шкале ком Глазго (ШКГ) 12-13 баллов, на болевые раздражители

открывает глаза, выполняет простые инструкции, периодические эпизоды психомоторного возбуждения до +1 балла по RASS. Гемодинамика стабильная, дыхание самостоятельное с поддержкой увлажненным кислородом до 12 л/мин. Местный статус: левый локтевой сустав отечен, гиперемирован, с распространением отека и гиперемии на нижнюю треть левого плеча без признаков флюктуации. Пассивные движения в левом локтевом суставе болезненны. Левый лучезапястный сустав отечен, гиперемирован, горячий на ощупь, пассивные движения болезненны, не ограничены. Левый голеностопный сустав незначительно отечен, горячий на ощупь. Выполнена компьютерная томография (КТ) органов грудной клетки, брюшной полости и органов малого таза, ЭхоКГ. Пациентка госпитализирована в отделение анестезиологии и реанимации. По результатам КТ обнаружены воспалительные изменения тела L5 и признаки спондилодисцита (рис. 1), воспалительные инфильтративные изменения обоих легких.

Для уточнения диагноза выполнена магнитно-резонансная томография (МРТ) позвоночника. По результатам МРТ (рис. 2) выявлены признаки спондилодисцита, спондилоартрита на уровне L5-S1, жидкостное образование в передней эпидуральной клетчатке размерами 33×11×5 мм, отек клетчатки в заднем эпидуральном пространстве, отек поясничных мышц, ягодичных мышц и подвздошной мышцы слева с наличием жидкостного компонента 20×53×17 мм, дегенеративные изменения в поясничном отделе позвоночника по типу остеохондроза, спондилоартроза; выпячива-



**Рисунок 1.** – КТ-признаки воспалительных изменений тела пятого поясничного позвонка  
**Figure 1.** – CT signs of inflammatory changes in the body of the fifth lumbar vertebra



**Рисунок 2.** – МРТ пациентки на момент поступления в ГУК  
**Figure 2.** – MRI of the patient at the time of admission

Стрелкой отмечено снижение высоты межпозвоночного диска L5-S1 с жидкостным содержимым. Отмечается также утолщение переднего эпидурального пространства, отек клетчатки заднего эпидурального пространства

ние межпозвоночного диска на уровне L4-L5. По результатам ЭхоКГ показатели в пределах нормы. Лабораторно на момент поступления в ГУК: прокальцитонин (ПКТ) – 7,92 нг/мл, лейкоцитоз со сдвигом влево (лейкоциты –  $20,27 \times 10^9$ , палочкоядерные нейтрофилы – 30%), гемоглобин – 96 г/л, СРБ – 90,5 мг/л, фибриноген – 11,5 г/л. Выполнена спинальная пункция, в ликворе выявлен цитоз – 341 клеток/мкл преимущественно (72%) нейтрофильного характера, повышенный уровень белка (0,99 г/л). По результатам микробиологического исследования, из крови, ликвора и пунктата левого голеностопного сустава выделен *Staphylococcus aureus*, из мочи микроорганизмы не выделены. Пациентка осмотрена мультидисциплинарным консилиумом с участием нейрохирурга, оториноларинголога, стоматолога с целью выявления возможного источника генерализации инфекции. По результатам осмотра оториноларинголога инфекционного очага не выявлено. При осмотре стоматологом полости рта: зубы 37, 36 разрушены ниже уровня десны; зуб 18 разрушен выше уровня десны; зуб 15 имеет обширную кариозную полость, подвижность 2 степени; зуб 26 имеет 3 степень подвижности. Выставлен диагноз: «Криптогенный сепсис стафилококковой этиологии, септикопемия. Вторичный бактериальный менингоэнцефалит. Спондилит, спондилоартрит на уровне L5-S1. Реактивный отек эпидуральной клетчатки поясничного отдела позвоночника с жидкостным компонентом без сдавления дурального мешка. Полисегментарная двухсторонняя (септическая) пневмония, тяжелой степени, ДН2. Инфильтрат левой подвздошной мышцы. Септический артрит левого лучезапястного, локтевого, голеностопного суставов? Кариес 18, 15, 28, 36, 37». В качестве стартовой антибактериальной терапии назначен меропенем 2000 мг внутривенно через 8 ч, линезолид 600 мг внутривенно через 12 часов, тейкопланин 400 мг внутривенно 1 раз в сутки. Назначен также антистафилококковый гаммаглобулин 5 Ед/кг внутримышечно через 24 часа в течение 5 суток; с целью элиминации цитокинов выполнена гемосорбция с применением гемосорбента «Гемопротеазосорб». Проведена санация ротовой полости, все кариозные зубы удалены.

На фоне проводимой терапии в течение последующих трех суток у пациентки наблюдалась положительная динамика неврологического статуса: исчезли эпизоды психомоторного возбуждения, пациентка стала спокойна, ориентирована в собственной личности. Наблюдалось улучшение лабораторных показателей: снижение уровня лейкоцитов (до  $12,0 \times 10^9$ , палочкоядерные нейтрофилы – 15%), снижение уровня ПКТ до 1,64 нг/мл, снижение уровня фибриногена (до 8,8 г/л). Однако на контрольном МРТ позвоночника, выполненном на четвертые сутки от госпитализации в ГУК, появился выраженный отек тел L5 и S1; выявлены нарастание отека мягких тканей спины и воспалительные изменения в дугоотростчатом суставе L5-S1 справа; нарастание

зоны инфильтрации в задней части левой подвздошной мышцы ( $37 \times 19$  мм, ранее  $28 \times 10,5$  мм); появилась зона инфильтрации вытянутой формы в задней части правой подвздошной мышцы поперечным размером до  $23 \times 17,5$  мм. Обнаруженные изменения классифицированы как развитие эпидурита на уровне L3-S1, но, несмотря на отрицательную морфологическую динамику, оперативное лечение решено отложить ввиду наличия бактериемии и отсутствия прогрессирования неврологических симптомов.

На шестые сутки от госпитализации в ГУК, несмотря на снижение уровней лабораторных маркеров воспаления (лейкоциты –  $11,5 \times 10^9$ , ПКТ – 1,13 нг/мл), улучшение неврологического статуса, снижение объема необходимой респираторной поддержки увлажненным кислородом до 5 л/мин, у пациентки обнаружено нарастание отека и появление зон инфильтрации в области пораженных суставов левой верхней конечности – левого локтевого и лучезапястного. Кроме того, имело место постепенное прогрессирование анемии – с момента госпитализации уровень гемоглобина снизился до 74 г/л. Получены также новые данные микробиологического исследования крови и ликвора, выявлен мультирезистентный штамм *Pseudomonas aeruginosa*. Проведен консилиум с участием травматолога, решено воздержаться от артротомии, продолжить консервативное лечение, но сменить тактику антибактериальной терапии – отменены меропенем и линезолид, назначены доксицилин 500 мг через 8 ч в/в, пиробактам 4000/500 мг в/в через 6 часов, вориконазол 200 мг в/в через 48 часов, увеличена доза тейкопланина до 400 мг через 12 часов. К лечению добавлен иммуноглобулин человеческий в расчетной дозе 10 г внутривенно в сутки в течение 3 дней. Выполнена трансфузия совместимой эритроцитарной массы в количестве 2 доз.

В последующие 6 суток наблюдалось дальнейшее улучшение общего состояния пациентки – восстановление сознания до уровня 15 баллов по ШКГ, достигнута полная ориентация в собственной личности, месте и времени. Продолжилось снижение значений лабораторных маркеров бактериальной инфекции: уровень ПКТ – 0,506 нг/мл, лейкоциты –  $5,8 \times 10^9$  (палочкоядерные нейтрофилы – 11%).

На 12-е сутки от момента госпитализации в ГУК выполнено контрольное МРТ (рис. 3) – снова получена отрицательная морфологическая динамика: увеличение жидкостного содержимого в переднем эпидуральном пространстве на уровне L5-S2; увеличение отека тел позвонков и межпозвоночных дисков; сдавление дурального мешка на уровне L3-S1. В этот же день получены также данные микробиологического мониторинга – в крови микроорганизмы не выделены. Пациентка повторно осмотрена нейрохирургом, с учетом разрешения бактериемии и наличия морфологических признаков прогрессирования эпидурита направлена в нейрохирургический стационар для проведения хирургического лечения. После санации и дренирования гнойного

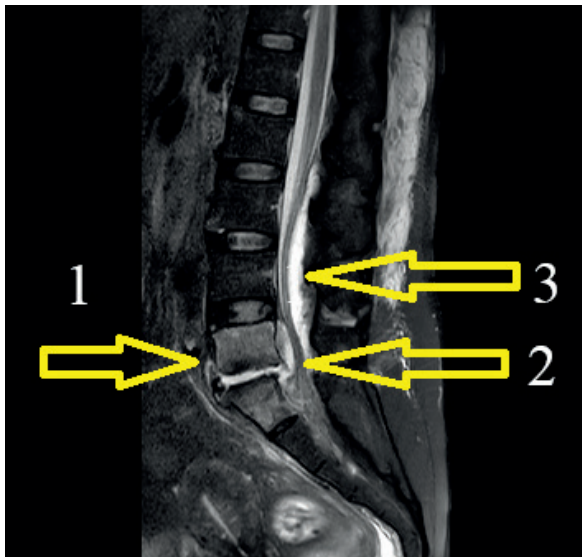


Рисунок 3. – МРТ-картина на 12-е сутки от момента госпитализации в ГУК

Figure 3. – MRI picture on the 12th day from the moment of hospitalization

Наблюдается увеличение жидкостного компонента в междисковом пространстве L5-S1 (1); увеличение жидкостного компонента в переднем эпидуральном пространстве (2); увеличение скопления жидкости в заднем эпидуральном пространстве (3)

очага пациентке продолжена антибактериальная терапия, после чего через несколько суток на фоне продолжающегося улучшения состояния она выписана из стационара.

Таким образом, за время лечения и наблюдения пациентки в ГУК не было достоверно установлено первичного инфекционного очага, который мог бы привести к подобной генерализации инфекции с одновременным вовлечением нескольких суставов, развитием вторичной

двусторонней полисегментарной пневмонии и сепсиса. Поэтому, исходя из имеющихся данных анамнеза, нами было предположено, что таким источником инфекции могли быть инвазивные манипуляции на суставах, выполненные накануне. Обширное кариозное поражение зубов, вероятно, привело к возникновению эпизода транзиторной бессимптомной bacteriemia, во время которого и были проведены манипуляции по забору и внутрисуставному введению PRP. В исследованиях установлено, что при наличии распространенного кариозного процесса даже такая манипуляция, как гигиеническая чистка зубов, может приводить к развитию транзиторной bacteriemia в 28% случаев [7]. Такой механизм развития bacteriemia часто бывает причиной разных заболеваний, в том числе инфекционного эндокардита [8]. Нельзя исключить, что причиной развития полиартрита, эпидурита и сепсиса послужили нарушения правил асептики при проведении интраартикулярных инъекций.

### Выводы

В клинической практике ни в коем случае нельзя забывать о том, что любая инвазивная процедура несет в себе риски развития инфекции. Рассмотренный нами клинический случай показывает, что манипуляции с суставами – не исключение. Пациенты, которым планируется внутрисуставная инъекция PRP, должны быть тщательно обследованы на предмет наличия инфекции мультидисциплинарным коллективом врачей, включая стоматолога и оториноларинголога. Непосредственно процедура инъекции должна проводиться со строгим соблюдением правил асептики. Принятие подобных мер позволит максимально обезопасить пациента от инфекционных рисков и добиться эффективных результатов лечения остеоартрита.

### Литература

1. Comparison between intra-articular infiltrations of placebo, steroids, hyaluronic and PRP for knee osteoarthritis: a Bayesian network meta-analysis / F. Migliorini [et al.] // *Arch Orthop Trauma Surg.* – 2021. – Vol. 141, No 9. – P. 1473-1490. – doi: 10.1007/s00402-020-03551-y.
2. Intra-articular injection of photo-activated platelet-rich plasma in patients with knee osteoarthritis: a double-blind, randomized controlled pilot study / K. L. Paterson [et al.] // *BMC Musculoskelet Disord.* – 2016. – Vol. 17. – P. 67. – doi: 10.1186/s12891-016-0920-3.
3. Single Injection of High Volume of Autologous Pure PRP Provides a Significant Improvement in Knee Osteoarthritis: A Prospective Routine Care Study / C. Guillibert [et al.] // *Int J Mol Sci.* – 2019. – Vol. 20, No 6. – P. 1327. – doi: 10.3390/ijms20061327.
4. Effect of shock wave treatment on platelet-rich plasma added to osteoblast cultures. / A. Notarnicola [et al.] // *Ultrasound Med Biol.* – 2011. – Vol. 37, No 1. – P. 160-168. – doi: 10.1016/j.ultrasmedbio.2010.10.016.
5. Regenerative Medicine for Knee Osteoarthritis - The Efficacy and Safety of Intra-Articular Platelet-Rich Plasma and Mesenchymal Stem Cells Injections: A Literature Review / H. L. Ip [et al.] // *Cureus.* – 2020. – Vol. 12, No 9. – doi: 10.7759/cureus.10575.
6. Platelet Rich Plasma in the Repair of Articular Cartilage Injury: A Narrative Review / Y. Liang [et al.] // *Cartilage.* – 2022. – Vol. 13, No 3. – doi: 10.1177/19476035221118419.
7. Drangsholt, M. T. A new causal model of dental diseases associated with endocarditis / M. T. Drangsholt // *Ann Periodontol.* – 1998. – Vol. 3, No 1. – P. 184-196. – doi: 10.1902/annals.1998.3.1.184.
8. The bacteremia of dental origin and its implications in the appearance of bacterial endocarditis / M. R. Mang-de la Rosa [et al.] // *Med Oral Patol Oral Cir Bucal.* – 2014. – Vol. 19, No 1. – P. 67-74. – doi: 10.4317/medoral.19562.

### References

1. Migliorini F, Driessen A, Quack V, Sippel N, Cooper B, Mansy YE, Tingart M, Eschweiler J. Comparison between intra-articular infiltrations of placebo, steroids, hyaluronic and PRP for knee osteoarthritis: a Bayesian network meta-analysis. *Arch Orthop Trauma Surg.* 2021;141(9):1473-1490. doi: 10.1007/s00402-020-03551-y.
2. Paterson KL, Nicholls M, Bennell KL, Bates D. Intra-articular injection of photo-activated platelet-rich plasma in patients with knee osteoarthritis: a double-blind, randomized controlled pilot study. *BMC Musculoskelet Disord.* 2016;17:67. doi: 10.1186/s12891-016-0920-3.

- Guillibert C, Charpin C, Raffray M, Benmenni A, Dehaut FX, El Ghobeira G, Giorgi R, Magalon J, Arniaud D. Single Injection of High Volume of Autologous Pure PRP Provides a Significant Improvement in Knee Osteoarthritis: A Prospective Routine Care Study. *Int J Mol Sci.* 2019;20(6):1327. doi: 10.3390/ijms20061327.
- Notarnicola A, Tamma R, Moretti L, Panella A, Dell'andice S, Zallone A, Moretti B. Effect of shock wave treatment on platelet-rich plasma added to osteoblast cultures. *Ultrasound Med Biol.* 2011;37(1):160-8. doi: 10.1016/j.ultrasmedbio.2010.10.016.
- Ip HL, Nath DK, Sawleh SH, Kabir MH, Jahan N. Regenerative Medicine for Knee Osteoarthritis - The Efficacy and Safety of Intra-Articular Platelet-Rich Plasma and Mesenchymal Stem Cells Injections: A Literature Review. *Cureus.* 2020;12(9):e10575. doi: 10.7759/cureus.10575.
- Liang Y, Li J, Wang Y, He J, Chen L, Chu J, Wu H. Platelet Rich Plasma in the Repair of Articular Cartilage Injury: A Narrative Review. *Cartilage.* 2022;13(3):19476035221118419. doi: 10.1177/19476035221118419.
- Drangsholt MT. A new causal model of dental diseases associated with endocarditis. *Ann Periodontol.* 1998;3(1):184-196. doi: 10.1902/annals.1998.3.1.184.
- Mang-de la Rosa MR, Castellanos-Cosano L, Romero-Perez MJ, Cutando A. The bacteremia of dental origin and its implications in the appearance of bacterial endocarditis. *Med Oral Patol Oral Cir Bucal.* 2014;19(1):e67-e74. doi: 10.4317/medoral.19562.

## PURULENT EPIDURITIS COMPLICATED BY SEPSIS AFTER INTRA-ARTICULAR AUTOPLASM INJECTION

**R. E. Yakubtsevich<sup>1</sup>, P. P. Protasevich<sup>1</sup>, N. V. Belyavsky<sup>1</sup>, P. G. Khopersky<sup>2</sup>, N. L. Gavina<sup>2</sup>,  
E. T. Volkova<sup>2</sup>, V. N. Karpik<sup>2</sup>, T. I. Litvinova<sup>2</sup>**

<sup>1</sup>Grodno State Medical University, Grodno, Belarus

<sup>2</sup>Grodno University Clinic, Grodno, Belarus

*Background.* Currently, intra-articular injections of platelet-rich plasma (PRP) are becoming increasingly popular as a technically simple and effective method of osteoarthritis treatment. However, this clinical case would demonstrate that this procedure could lead to severe complications.

*Purpose of the study.* Our aim is to describe a clinical case in which PRP injections led to the development of a generalized infection resulting in purulent polyarthrititis, epiduritis and sepsis in a patient with a previous odontogenic infection.

*Material and methods.* Clinical manifestations, results of laboratory and instrumental studies, anamnesis and medical documentation were analyzed.

*Results.* After intra-articular injection of PRP the patient developed purulent polyarthrititis and spondylodiscitis resulting in purulent epiduritis and sepsis. The patient was diagnosed with extensive dental caries which had caused transient bacteremia, and then PRP injections helped to the transfer of infection from the blood to the joint cavities.

*Conclusions.* Before undergoing intra-articular PRP injections the patient should be carefully assessed for the presence of infection.

**Keywords:** plasma therapy, osteoarthritis, sepsis, epiduritis

**For citation:** Yakubtsevich RE, Protasevich PP, Belyavsky NV, Khopersky PG, Gavina NL, Volkova ET, Karpik VN, Litvinova TI. Clinical case of successful diagnosis and treatment of purulent epiduritis complicated by sepsis after intra-articular autoplasm injection. *Journal of the Grodno State Medical University.* 2023;21(6): 588-592. <https://doi.org/10.25298/2221-8785-2023-21-6-588-592>.

**Конфликт интересов.** Авторы заявляют об отсутствии конфликта интересов.

**Conflict of interest.** The authors declare no conflict of interest.

**Финансирование.** Исследование проведено без спонсорской поддержки.

**Financing.** The study was performed without external funding.

**Соответствие принципам этики.** Пациент подписал информированное согласие на публикацию своих данных.

**Conformity with the principles of ethics.** The patient gave written informed consent to the publication of his data.

**Об авторах / About the authors**

Якубцевич Руслан Эдуардович / Yakubtsevich Ruslan, e-mail: jackruslan@tut.by, ORCID: 0000-0002-8699-8216

Протасевич Павел Павлович / Protasevich Pavel, e-mail: dr.pratasevich@mail.ru, ORCID: 0000-0002-2981-7650

\*Белявский Николай Викторович / Belyavsky Nikolay, e-mail: neurogames@gmail.com, ORCID: 0000-0003-0452-8876

Хоперский Пётр Григорьевич / Khoperski Petr, email: khoperski1982@mail.ru

Гавина Наталья Львовна / Gavina Natalia, email: n.l.gavina@yandex.ru

Волкова Екатерина Тадеушевна / Volkova Ekaterina, email: miss.ptychka@mail.ru

Карпик Владимир Николаевич / Karpik Vladimir, email: mad94mail@gmail.com

Литвинова Татьяна Ивановна / Litvinova Tatyana, email: krain0475@yandex.ru

\* – автор, ответственный за переписку / corresponding author

Поступила / Received: 17.10.2023

Принята к публикации / Accepted for publication: 20.11.2023