

УДК 616.33-002.2:616.5]-053.2

ОСОБЕННОСТИ ДЕРМАТОГЛИФИКИ У ДЕТЕЙ С ГАСТРОЭЗОФАГАЛЬНОЙ РЕФЛЮКСНОЙ БОЛЕЗНЬЮ

Шестерина Е.К.¹, Макарова Л.А.², Загорский С.Э.³, Мельнов С.Б.³¹УО «Гомельский государственный медицинский университет»,²УО «Международный государственный экологический университет
имени А.Д. Сахарова»,³УО «Полесский государственный университет»

Цель работы – установить диагностические возможности дерматоглифического анализа при гастроэзофагеальной рефлюксной болезни (ГЭРБ).

Объектом исследования являются особенности дерматоглифики у детей и подростков с ГЭРБ.

Показана возможность использования дерматоглифического анализа для ранней, донозологической диагностики ГЭРБ.

Использование дерматоглифического метода в диагностике ГЭРБ позволит дополнить клиническую картину заболевания, уточнить диагноз, а также выявить генетическую предрасположенность к указанной патологии в донозологический период.

Ключевые слова: дерматоглифика, гастроэзофагеальная рефлюксная болезнь, генетическая предрасположенность.

Введение

Изучение рисунков кожных узоров является одним из самых удобных, доступных и достаточно информативных методов выявления генетических особенностей организма человека [2].

Сформировавшиеся признаки дерматоглифики не изменяются при росте и развитии плода, ребенка и взрослого человека. Дерматоглифика охватывает наиболее четко наследуемые фенотипические характеристики и одновременно отражает эффекты пола, расы, генных мутаций, хромосомных дефектов и тератогенных воздействий. Признаки дерматоглифики могут быть использованы в изучении воздействий внешней среды на плод в период пренатального развития путем изучения различий рисунка у монозиготных, дизиготных близнецов и сибсовых пар одного пола и могут отражать нарушения пренатального развития при отсутствии других клинических симптомов этого нарушения [8].

Метод дерматоглифики широко используется в медицинских исследованиях для выявления предрасположенности к заболеваниям, характера их течения и причин возникновения [6]. Суммируя современные знания о возможностях дерматоглифического анализа, можно привести наиболее значимые области медицины, где этот анализ наиболее эффективен. Это летальные формы патологии плода неуточненной этиологии, синдромальные формы задержки внутриутробного развития, соматическая асимметрия, хромосомный мозаицизм, синдромы “протяженного гена” (contiguous gene syndromes), врожденные дефекты конечностей, синдромальные формы врожденных дефектов неуточненной этиологии, задержки психомоторного развития или олигофрении, акродисплазии, эктодермальные дисплазии, дисплазии соединительной ткани, дисплазии дермальных гребней и тератогенные воздействия [8].

У плода дерматоглифика формируется на 3–5 месяце беременности в тесной взаимосвязи с формированием эмбриональных подушечек, нервных окончаний и кровеносных сосудов (и других эктодермальных и мезенхимных образований).

Эмбриональное развитие папиллярных узоров и линий тесно связано с формированием нервной системы. А учитывая воздействие, которое нервная система ока-

зывает на желудочно-кишечный тракт (ЖКТ) в онтогенезе [1,4], в частности, обнаруживается взаимосвязь дерматоглифики и ЖКТ через посредство нервной системы.

В результате неблагоприятных воздействий на ЖКТ со стороны нервной системы могут развиваться такие заболевания как ГЭРБ, хронический гастрит, язвенная болезнь и другие. Одной из причин возникновения ГЭРБ является снижение функции антирефлюксного барьера. А в основе первичной несостоятельности антирефлюксных механизмов, как правило, лежат нарушения регуляции деятельности пищевода со стороны вегетативной нервной системы [1]. Согласно же концепции непрерывности переходных состояний, многие факторы риска, которые действуют на организм в ante-, intra- и постнатальном периодах, имеют не только ближайшие, но и отдаленные эффекты [5].

Материалы и методы

Снятие ладонных отпечатков производилось с помощью типографской краски, по методу Т.Д. Гладковой [3], на бумагу с последующим сканированием. Полученные изображения сканировались в персональный компьютер, где производилась обработка изображений и оценка дерматоглифических признаков топографии ладонных узоров, при этом учитывались следующие критерии:

- пальцевая дерматоглифика;
- направления главных ладонных линий a, b, c, d в ладонные поля;
- положение осевого ладонного трирадиуса;
- характер рисунка на тенаре, гипотенаре и в межпальцевых полях.

Вышеуказанным методом было обследовано 69 девочек в возрасте от 10 до 18 лет, имеющих клинически и эндоскопически (морфологически) установленный диагноз - гастроэзофагеальная рефлюксная болезнь в форме рефлюкс-эзофагита. При формировании группы сравнения были взяты отпечатки ладонных поверхностей у 43 девочек того же возраста, у которых не было выявлено хронической патологии ЖКТ.

Также было проведено дерматоглифическое обследование 64 мальчиков в возрасте от 12 до 18 лет с ГЭРБ. Для формирования группы сравнения были взяты отпе-

чатки ладонных поверхностей у 134 мальчиков того же возраста, которые были практически здоровы на момент обследования.

У родителей в всех несовершеннолетних детей, участвовавших в исследовании, было взято информированное согласие на исследование.

Расшифровка дерматоглифических признаков осуществлялась согласно Международной классификации по классической методике Н. Cummins, Ch. Midlo в модификации Гладковой Т.Д. [3,7].

Для установления характера влияния каждого признака использовалась процедура вычисления частот встречаемости признаков в сравниваемых группах. Для оценки информативности и статистической значимости каждого признака использовались методы непараметрической статистики сравнения двух групп по качественному признаку «наблюдаемых и ожидаемых частот» и критерий χ^2 ("STATISTICA 6.0").

Далее был исследован характер связи каждого дерматоглифического признака и заболевания ЖКТ.

Результаты и обсуждение

Наиболее информативные дерматоглифические признаки детей с патологией ЖКТ представлены в таблицах 1 и 2.

Таблица 1 - Наиболее информативные дерматоглифические признаки у девочек с ГЭРБ

Признак	Информативность, в %		χ^2 ; p
	ГЭРБ	Группа сравнения	
Завиток (W) на первом пальце ЛР*	27,50	9,30	4,37; p < 0,05
Осевого ладонный трирадиус t' на ЛР	4,30	23,30	7,48; p < 0,01
Ульнарная дуга (Au) в области гипотенара на ПР**	65,20	42,20	3,96; p < 0,05
Радикальная петля (Lr) в области гипотенара на ПР	15,90	34,90	4,32; p < 0,05

Примечание. * ЛР – левая рука; ** ПР – правая рука

Таблица 2 - Наиболее информативные дерматоглифические признаки у мальчиков с ГЭРБ

Признак	Информативность, в %		χ^2 ; p
	ГЭРБ	Группа сравнения	
Окончание главной ладонной линии a в ладонном поле 2 на ЛР*	15,60	4,50	5,82; p < 0,025
Карпальная дуга (Ac) в области гипотенара на ЛР	6,30	0	5,68; p < 0,025
Маленькая петля (l) в области IV межпальцевой подушечки ЛР	14,10	0	16,63; p < 0,001
Дуга (A) на втором пальце ЛР	14,10	3,70	5,55; p < 0,025
Карпальная и ульнарная дуги (Ac/Au) в области гипотенара ЛР	3,10	11,20	4,48; p < 0,05
Петля (L) в области IV межпальцевой подушечки ЛР	0	13,40	7,90; p < 0,01
Окончание главной ладонной линии b в ладонном поле 6 на ПР**	6,30	0	5,68; p < 0,025
Осевого ладонный трирадиус t' на ПР	10,90	2,20	5,14; p < 0,025
Осевого ладонный трирадиус t' на ПР	7,80	20,90	4,44; p < 0,05

Примечание. * ЛР – левая рука; ** ПР – правая рука

Анализ распределения дерматоглифических показателей у девочек с ГЭРБ показал, что наиболее информативными и статистически значимыми на левой руке являются: наличие завитка на первом пальце (27,5 % – ГЭРБ, 9,3 % – группа сравнения, p < 0,05) и осевого трирадиуса t' (4,3 % – ГЭРБ, 23,3 % – группа сравнения, p < 0,05).

На правой руке такими признаками оказались: наличие ульнарной дуги в области гипотенара (65,2 % – ГЭРБ, 42,2 % – группа сравнения, p < 0,05) и радиальной петли в области гипотенара (15,9 % – ГЭРБ, 34,9 % – группа сравнения, p < 0,05).

Статистически значимыми (p < 0,05) признаками у мальчиков с гастроэзофагеальной рефлюксной болезнью на левой руке оказались: окончание главной ладонной линии a в ладонном поле 2 (15,6 % – ГЭРБ, 4,5 % – группа сравнения), наличие карпальной дуги в области гипотенара (6,3 % – ГЭРБ, отсутствие в группе сравнения), маленькой петли в области четвертой межпальцевой подушечки (14,1 % – ГЭРБ, отсутствие в группе сравнения), дуги на втором пальце (14,1 % – ГЭРБ, 3,7 % – группа сравнения), карпальной и ульнарной дуг в области гипотенара (3,1 % – ГЭРБ, 11,2 % – группа сравнения) и петли в области четвертой межпальцевой подушечки (отсутствие в нозологической группе, 13,4 % – группа сравнения).

На правой руке: окончание главной ладонной линии b в ладонном поле 6 (6,3 % – ГЭРБ, отсутствие в группе сравнения), наличие осевого трирадиуса t' (10,9 % – ГЭРБ, 2,2 % – группа сравнения) и осевого трирадиуса t' (7,8 % – ГЭРБ, 20,9 % – группа сравнения).

Очевидно, что не все из представленных данных, которые являются статистически значимыми, могут быть использованы как критерии нозологической диагностики ГЭРБ, так как некоторые из них в большей степени присущи группе сравнения, чем нозологической группе.

Исходя из вышеизложенного, в таблицах 3 и 4 суммированы признаки, которые могут быть использованы в качестве критериев для формирования «группы риска» по ГЭРБ.

Таблица 3 - Особенности дерматоглифического рисунка на левой и правой руках девочек с ГЭРБ




Рисунок 1 - а. Завиток на первом пальце
б. Ульнарная дуга в области гипотенара правой руки

Завиток на первом пальце левой руки (рис. 1, а) встречается у девочек с ГЭРБ в 27,5 % случаев, в то время как у девочек, не имеющих данного заболевания, – в 9,3 % случаев.

Ульнарная дуга в области гипотенара правой руки (рис. 1, б) встречается при ГЭРБ в 62,5 % случаев, а у девочек из группы сравнения – в 42,2 %.

Таблица 4 - Особенности дерматоглифического рисунка на левой и правой руках мальчиков с ГЭРБ

Левая рука	Правая рука
Окончание главной ладонной линии <i>a</i> в ладонном поле 2	Окончание главной ладонной линии <i>b</i> в ладонном поле 6
Карпальная дуга (<i>A_c</i>) в области гипотенара	Осевой ладонный трирадиус <i>t'</i>
Маленькая петля (<i>l</i>) в области IV межпальцевой подушечки	
Дуга (<i>A</i>) на втором пальце	

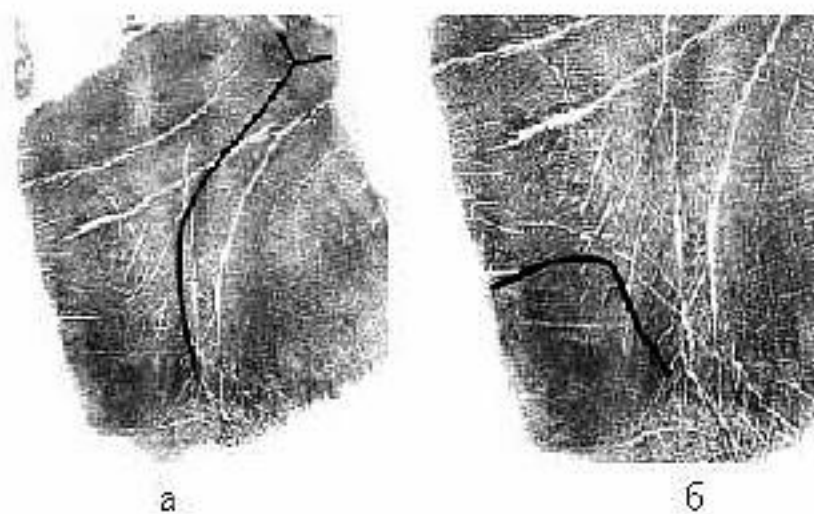


Рисунок 2 - а. Окончание главной ладонной линии *a* в ладонном поле 2 левой руки; б. Карпальная дуга в области гипотенара левой руки

Окончание главной ладонной линии *a* в ладонном поле 2 левой руки (рис. 2, а) определялось у мальчиков с ГЭРБ в 15,6 % случаев, в то время как в сравниваемой группе – в 4,5 % случаев.

Карпальная дуга в области гипотенара левой руки (рис. 2, б) встречается у мальчиков исследуемой нозологической группы в 6,3 % случаев, а у мальчиков, не имеющих данного заболевания, не встречается вовсе.

Маленькая петля в области IV межпальцевой подушечки левой руки (рис. 3, а) встречается у мальчиков с ГЭРБ в 14,1 % случаев, а в группе сравнения она определена не была.

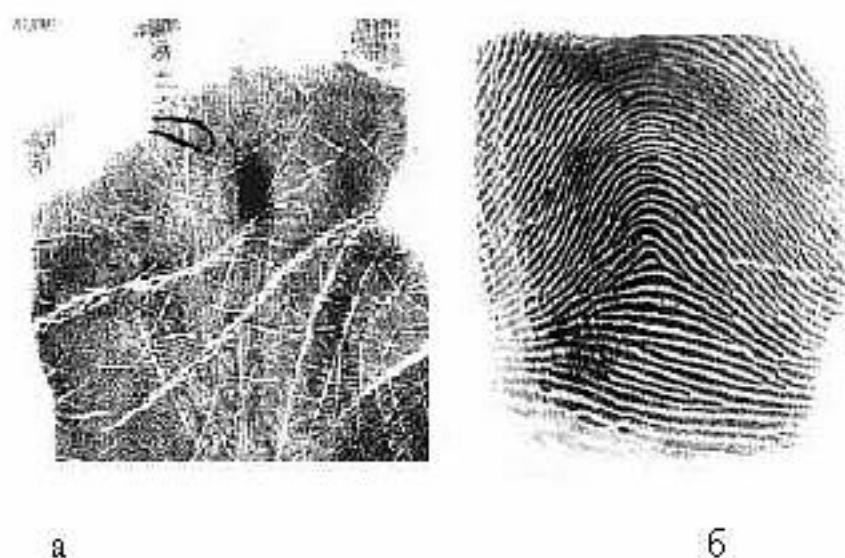

Рисунок 3 - а. Маленькая петля в области IV межпальцевой подушечки левой руки; б. Дуга на втором пальце

Дуга на втором пальце левой руки (рис. 3, б) встречается у мальчиков с ГЭРБ в 14,1 % случаев, в то время как у мальчиков, не имеющих данного заболевания, – в 3,7 % случаев.

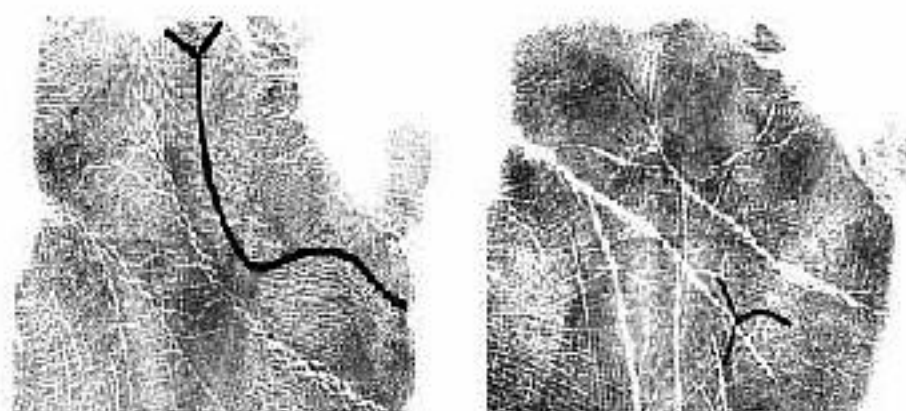


Рисунок 4 - а. Окончание главной ладонной линии *b* в ладонном поле 6 правой руки; б. Осевой трирадиус *t'* на правой руке

Окончание главной ладонной линии *b* в ладонном поле 6 правой руки (рис. 4, а) встречается у мальчиков с ГЭРБ в 6,3 % случаев, в то время как в группе сравнения данный дерматоглифический признак не был обнаружен.

Осевой трирадиус *t'* на правой руке (рис. 4, б) встречается в нозологической группе в 10,9 % случаев, а у мальчиков из группы сравнения – в 2,2 % случаев.

Заключение

Полученные результаты, основывающиеся на анализе дерматоглифической картины, позволяют выявить, что обобщенными критериями предрасположенности к развитию гастроэзофагеальной рефлюксной болезни у девочек являются:

- завиток (*W*) на первом пальце левой руки,
- ульнарная дуга (*A_u*) в области гипотенара правой руки.

У мальчиков:

- дуга (*A*) на втором пальце левой руки,
- окончание главной ладонной линии *a* в ладонном поле 2 на левой руке,
- карпальная дуга (*A_c*) в области гипотенара на левой руке,
- маленькая петля (*l*) в области IV межпальцевой подушечки на левой руке,
- окончание главной ладонной линии *b* в ладонном поле 6 на правой руке,
- осевой ладонный трирадиус *t'* на правой руке.

Приведенные данные дают возможность достоверно и экономически оптимально осуществлять отбор пациентов в группу «повышенного риска» при проведении диспансерных осмотров населения, начиная с детского возраста.

Литература

1. Бронозец, И.Н. Хронический гастрит: этиология, клиника, патогенез / И.Н. Бронозец // Здоровье Беларуси. – 1995. – № 4 – С. 27–31.
2. Ватулин, Б.А. Отпечатки чемпионов / Б.А. Ватулин // Версия – 2000. – № 44. – С. 28.
3. Гладкова, Т.Д. Кожные узоры кисти и стопы обезьян и человека / Т.Д. Гладкова. – М., 1966. – 151 с.
4. Звягин, В.И. Медико-антропологические аспекты дерматоглифики фаланг кисти / В.И. Звягин, Л.Ю. Шапак // Судебно-медицинская экспертиза. – 2000. – Т. 43, № 4. – С. 16–20.
5. Кобринский, Б.А. Концепция континуума переходных состояний от нормы к патологии и значение компьютерного мониторинга здоровья детей / Б.А. Кобринский // Рос. вестник перинатологии и педиатрии. – 1993. – № 2. – С. 3–7.
6. Сильванская, Е.М. Диагностика синдрома Шерешевского-Тернера с помощью показателей дерматоглифики / Е.М. Сильванская [и др.] // Цитогения и геноетика. – 1982. – Т. 16, № 1. – С. 49–52.

7. Cummins, H. Finger prints palms and soles. An introduction to Dermatoglyphics / H. Cummins, Ch. Midlo // Philadelphia, 1943 (N.Y., 1961). – 319 p.

8. Wertelecki, W. Dermatoglyphics. In Human Malformations and Related Anomalies / W. Wertelecki // Oxford University Press, New York. Oxford Monographs on Medical Genetics. – 1993. – Vol. 2, № 27. – P. 999–1016.

DERMATOGLYPHICS PECULIARITIES IN CHILDREN WITH GASTROESOPHAGEAL REFLUX DISEASE

Shesterina Ye.K., Makarova L.A., Zagorskiy S.E., Melnov S.B.

¹Educational Establishment "Gomel State Medical University",

²Educational Establishment "International Sakharov Environmental University",

³State Educational Establishment "Polesky State University"

The aim of the work was to determine diagnostic possibilities of dermatoglyphics analysis for gastroesophageal reflux disease (GERD).

The object included dermatoglyphics peculiarities of children and adolescents with GERD.

As a result, high effectiveness of dermatoglyphics analysis for diagnostics of GERD was shown.

The use of the dermatoglyphics method in GERD diagnostics allows to add to the clinical pattern of the disease, specify the diagnosis as well as reveal genetic predisposition.

Key words: dermatoglyphics, gastroesophageal reflux disease, genetic predisposition.

Адрес для корреспонденции: e-mail: elenashesterina@rambler.ru

Поступила 18.03.2013