

## КЛИНИЧЕСКИЙ СЛУЧАЙ ТРЕТИЧНОГО ГИПЕРПАРАТИРЕОЗА ПОСЛЕ АЛЛОТРАНСПЛАНТАЦИИ ПОЧКИ

О. В. Гулинская<sup>1</sup>, О. Н. Мартинкевич<sup>2</sup>



<sup>1</sup>Гродненский государственный медицинский университет, Гродно, Беларусь

<sup>2</sup>Гродненская университетская клиника, Гродно, Беларусь

Заместительная почечная терапия диализом и трансплантация почки считаются взаимно дополняющими методами лечения терминальной стадии хронической болезни почек. Даже после проведения успешной трансплантации почки не происходит нормализации минерально-костных нарушений и наблюдается персистенция гиперпаратиреоза с развитием третичного гиперпаратиреоза с гиперкальциемией и гипофосфатемией.

Представленный случай демонстрирует трудности ведения и необходимость своевременной диагностики минерально-костных нарушений при хронической болезни почек и их осложнений. Он также служит примером относительно редкого перехода вторичного гиперпаратиреоза, успешно леченного до пересадки почки, в третичный гиперпаратиреоз после аллотрансплантации, что и послужило показанием к паратиреоидэктомии.

**Ключевые слова:** трансплантация почки, вторичный гиперпаратиреоз, третичный гиперпаратиреоз, аденома паращитовидной железы.

**Для цитирования:** Гулинская, О. В. Клинический случай третичного гиперпаратиреоза после аллотрансплантации почки / О. В. Гулинская, О. Н. Мартинкевич // Журнал Гродненского государственного медицинского университета. 2022. Т. 20, № 4. С. 451-455. <https://doi.org/10.25298/2221-8785-2022-20-4-451-455>

### Введение

Заместительная почечная терапия диализом и трансплантация почки считаются взаимно дополняющими методами лечения терминальной стадии хронической болезни почек (ХБП). Уменьшение количества действующих нефронов при ХБП вызывает каскад осложнений, включая дефицит витамина D, гипофосфатемию, изменение функции кальций-чувствительного рецептора паращитовидных желез (ПЩЖ), снижение абсорбции кальция из желудочно-кишечного тракта, увеличение синтеза паратиреоидного гормона (ПТГ) и гипертрофию с гиперплазией клеток ПЩЖ [1].

Успешная трансплантация почки нивелирует эндокринно-метаболические нарушения, предрасполагающие к формированию закономерного для ХБП осложнения – гиперпаратиреоза (ГПТ), однако процесс восстановления минерально-костных нарушений замедлен. Наибольшая частота посттрансплантационного ГПТ регистрируется в первый послеоперационный год, у 18% пациентов диагностируется повышенный уровень ПТГ, у 8% – гиперпаратиреоз сочетается с гиперкальциемией [2].

К факторам риска развития или персистенции ГПТ относят высокие уровни в крови ПТГ, кальция, щелочной фосфатазы, длительную диализную терапию, тяжелый ГПТ в предоперационном периоде, дефицит витамина D, а также ранее перенесенную реципиентом субтотальную или неполную паратиреоидэктомию [3].

Характерные клинические и лабораторные признаки посттрансплантационного ГПТ – поражение костей, почечного трансплантата, гиперкальциемия и гипофосфатемия. Диагностический алгоритм включает динамическое определение маркеров минерального и костного

метаболизма, минеральной плотности кости и визуализацию ПЩЖ. Цели лечения вторичного ГПТ у пациентов с ХБП направлены на предотвращение прогрессирования заболевания и подавление активности ПЩЖ с помощью модуляции рецепторов к витамину D и кальций-чувствительных рецепторов [4].

У большинства пациентов при своевременном начале терапии вторичный ГПТ удается контролировать диетическими ограничениями по содержанию фосфора и фармакотерапией (фосфат-снижающие препараты, кальцимитетики, препараты витамина D). Однако возможности терапии ограничены при тяжелом течении ГПТ, моноклональные изменения и узловая трансформация желез с потерей рецепторов к витамину D и кальцию формируют резистентность к указанной терапии с развитием медикаментозно неуправляемого ГПТ [5].

Третичный ГПТ возникает, когда долгосрочные стимулирующие факторы, вызывающие вторичный ГПТ, приводят к аденоматозной трансформации ткани ПЩЖ. Клинические проявления третичного ГПТ многообразны и напоминают таковые при первичном ГПТ. К ним относятся формирование костной патологии, в частности снижение минеральной костной массы, предрасполагающее к возникновению костных переломов, поражение почечного трансплантата (нефролитиаз, нефрокальциноз) и желудочно-кишечного тракта (пептические язвы желудка, панкреатит), развитие внескелетной кальцификации (мягких тканей, сосудов), психоэмоциональные сдвиги, расстройства углеводного и липидного обмена. Эффективный метод лечения резистентного к медикаментозной терапии вторичного и третичного гиперпаратиреоза – паратиреоидэктомия [6].

**Описание клинического случая**

Пациент Р. (45 лет), поступил в эндокринологическое отделение учреждения здравоохранения «Гродненская университетская клиника» с жалобами на боли в поясничной области, суставах кистей, коленных суставах, общую слабость, периодические боли в эпигастрии, снижение памяти, нарушение слуха.

Из анамнеза заболевания известно, что родился он с врожденным поликистозом почек. Наследственный анамнез отягощен (у матери и родного брата поликистоз почек). В связи с прогрессированием ХБП проведена нефрэктомия справа (2017 г.), слева (2018 г.), назначена диализная терапия, в 2019 г. проведена трансплантация почки.

С учетом жалоб и клинических протоколов проведено дообследование. Лабораторные данные: альбумины 37 г/л (35-53), мочевины 4,8 ммоль/л (1,7-8,3), креатинин 110 мкмоль/л (62-124), щелочная фосфатаза 79 Ед/л (30-120), кальций общий 2,75 ммоль/л (2-2,6), фосфор 0,57 ммоль/л (0,8-1,6), витамин D (25-ОН) 20,9 (более 30). Т4 свободный 11,5 пмоль/л (10,8-22), тиреотропный гормон (ТТГ) 2,4 мкЕд/л (0,3-4,0). Паратгормон 07.2020 – 220,66 пмоль/л (1,45-10,41), 06.2021 – более 2500, 02.2022 – более 1053, 03.2022 – более 1094 пмоль/л.

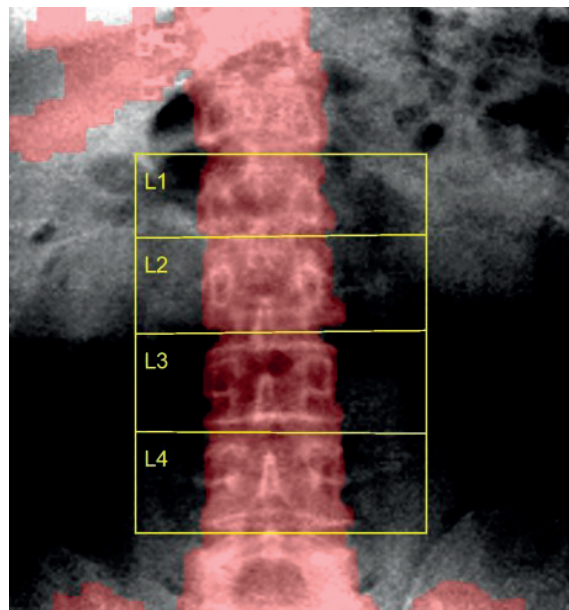
**УЗИ трансплантата почки.** Трансплантат находится в правой подвздошной области. Размерами 125×57 мм, паренхима 15-16 мм, эхогенность умеренно повышена. Объем 195 см<sup>3</sup> с. Ri 0.68. Дуговая артерия: кровоток сохранен. Дуговая вена: кровоток сохранен. Дольковая артерия: кровоток сохранен. Дольковая вена: кровоток сохранен. Мочевой пузырь: объем 200 см<sup>3</sup>, при цветном доплеровском картировании (ЦДК) перфузия паренхимы хорошая. Уретерогидронефроз 1 степени. Острых жидкостных скоплений и свободной жидкости не выявлено.

**Рентгенография кистей.** На видимом уровне имеются признаки остеопороза. Определяются кистоподобные участки разряжения костной структуры в нижней трети правой локтевой кости без изменения объема и формы кости, кортикальная пластинка четкая, без дефектов. Суставные щели межфаланговых сочленений и в суставах костей запястий обеих кистей прослеживаются, не сужены, суставные поверхности четкие. Заключение: рентген-картина может соответствовать остеопорозу костей обеих кистей и нижней трети правой локтевой кости.

**Ультразвуковая остеоденситометрия** (2021 г.). Результат скорости звука 3096 м/с. Т-показатель – 8,2. Z-показатель – 8,2. Т-индекс соответствует остеопорозу. Риск переломов уровень 4: очень высокий.

**Рентгеновская остеоденситометрия** (2022 г.). Значение минеральной плотности кости (bone mineral density – BMD), измеренное на уровне тел L1-L4 позвонков, составляет: 0,757 г/см<sup>3</sup>, что соответствует значению оценки критерия T-Score=-2,6 по сравнению с молодым и здоровым населением и оценки Z-Score=-1,6

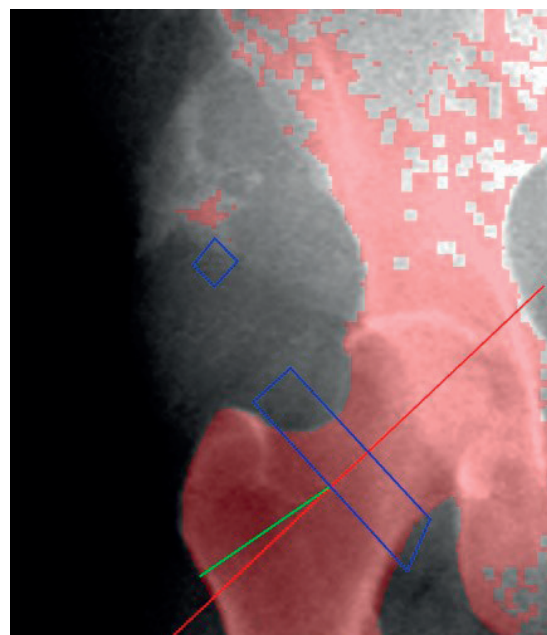
в сравнении со средним значением здорового населения того же возраста и пола. Заключение: по данным остеоденситометрии признаки остеопороза (рис. 1).



**Рисунок 1.** – Рентгеновская остеоденситометрия на уровне тел L1-L4 позвонков

**Figure 1.** – X-ray osteodensitometry at the level of bodies L1-L4 vertebrae

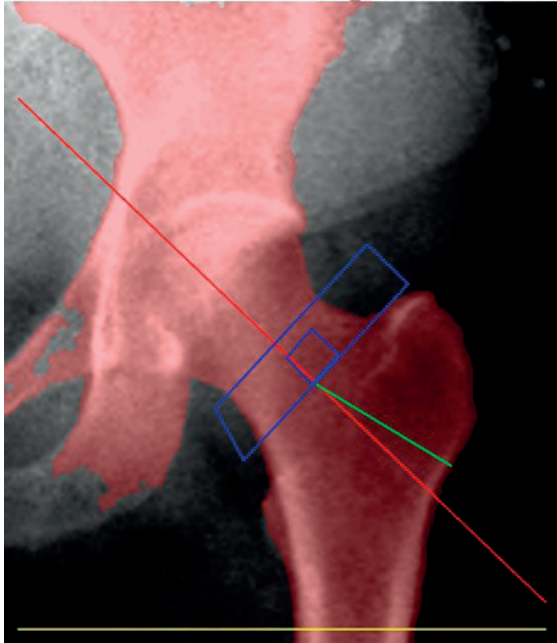
Правое бедро. Значение BMD составляет: 0,794 г/см<sup>3</sup>, что соответствует следующим значениям оценки критерия: T-Score=-1,5 по сравнению с молодым и здоровым населением и оценки Z-Score=-1,3 в сравнении со средним значением здорового населения того же возраста и пола. Заключение: по данным остеоденситометрии признаки остеопении (рис. 2).



**Рисунок 2.** – Рентгеновская остеоденситометрия правого бедра

**Figure 2.** – X-ray osteodensitometry of the right thigh

Левое бедро. Значение BMD составляет  $0,853 \text{ г/см}^3$ , что соответствует следующим значениям оценки критерия: T-Score=-1,6 по сравнению с молодым и здоровым населением и оценки Z-Score=-1,4 в сравнении со средним значением здорового населения того же возраста и пола. Заключение: по данным остеоденситометрии признаки остеопении (рис. 3).



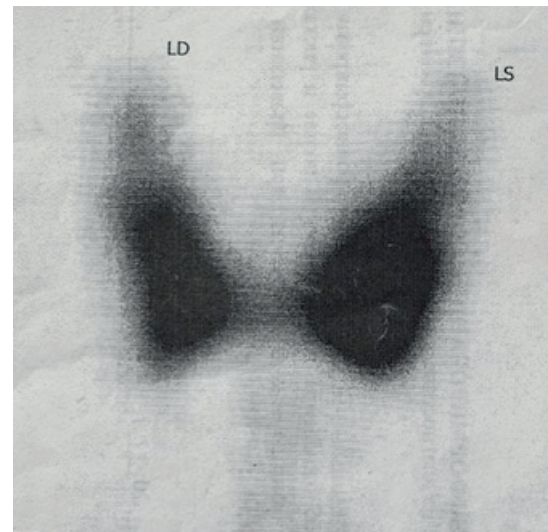
**Рисунок 3. – Рентгеновская остеоденситометрия левого бедра**

**Figure 3. – X-ray osteodensitometry of the left thigh**

Ультразвуковое исследование щитовидной железы (ЩЖ). Расположена типично. Контуры: ровные. Размеры: правая доля:  $19 \times 47 \times 16 \text{ мм}$ , объем  $7,1 \text{ см}^3$  левая доля:  $18 \times 47 \times 16 \text{ мм}$ , объем  $6,8 \text{ см}^3$  перешеек:  $4,0 \text{ мм}$ . Эхоструктура неоднородная за счет выраженных фиброзных изменений. Подкапсульно в правой доле определяется узловое эхонегативное образование размером  $5 \times 3 \text{ мм}$ . Эхогенность с чередованием зон разной плотности. Вдоль задней поверхности правой доли и несколько за ней определяется нижняя правая ПЩЖ размером  $33 \times 14 \text{ мм}$ , в виде неоднородного, с наличием участков жидкостного компонента, неправильной формы образования, интимно прилежащего к доле железы. Слева в аналогичной зоне определяется подобное образование размером  $35 \times 19 \text{ мм}$  с участками кистозной дегенерации и наличием в своей структуре кальцината  $3 \text{ мм}$ . Обе ПЩЖ со смешанным кровотоком при ЦДК. Вазкуляризация железы в норме. Региональные лимфатические узлы не увеличены.

Сцинтиграфия щитовидной железы. На стандартно выполненной сцинтиграмме через 20 минут после введения радиофармпрепарата (РФП) визуализируется ЩЖ обычной формы, размеров и положения. Контуры ЩЖ четкие, неровные. Общий захват РФП ЩЖ (аптейк) в пределах нормы ( $0,64\%$ ). Сравнительный захват РФП: правая доля –  $39\%$ , левая –  $54\%$ . Явной очаговой

патологии не определяется. Заключение: сцинтиграфическая картина щитовидной железы без патологии (рис. 4).



**Рисунок 4. – Сцинтиграфия щитовидной железы**  
**Figure 4. – Thyroid scintigraphy**

Сцинтиграфия паращитовидных желез. Через 15 минут после введения РФП четко визуализируется ЩЖ обычной формы, размеров и положения. Накопление изотопа в левой доле сниженной интенсивности, его распределение диффузное равномерное. У верхнего и нижнего полюсов левой доли ЩЖ определяются округлые участки гиперфиксации РФП. На отсроченном планарном изображении через 2 часа (паратиреоидная фаза) радиофармпрепарат полностью вывелся из левой доли ЩЖ. У верхнего и нижнего полюсов левой доли ЩЖ сохраняются округлые участки активной гиперфиксации РФП. Заключение: сцинтиграфическая картина может соответствовать третичному гиперпаратиреозу с гиперплазией левых верхней и нижней паращитовидных желез (рис. 5).

Таким образом, по данным клинических, лабораторных и лучевых методов медицинской визуализации установлен клинический диагноз: Аутосомно-доминантная поликистозная болезнь почек. Хронический тубулоинтерстициальный нефрит. ХБП 5 стадии. Хронический программный гемодиализ 06.2017. Нефрэктомия справа 10.2017, слева 02.2018. Ренопривное состояние. Гетеротопическая трансплантация трупной почки от 07.2019.

Третичный гиперпаратиреоз. Гиперплазия левых верхней и нижней паращитовидной желез. Вторичный остеопороз на фоне двухлетнего приема бисфосфонатов, без переломов, T-критерий – 2,6.

Арахноидальная киста средней черепной ямки слева. Кистозный очаг подкорковых ядер справа. Редкие фокальные моторные приступы. Дисциркуляторная энцефалопатия 1 степени смешанного генеза (дисметаболическая, гипертоническая). Легкий вестибуло-атактический синдром. Снижение когнитивных функций. Нейросенсорная потеря слуха двусторонняя. Атеро-




Рисунок 5. – Сцинтиграфия паращитовидных желез  
Figure 5. – Scintigraphy of the parathyroid glands

склероз брахиоцефальных артерий. Артериальная гипертензия 2 риск 4. Умеренная лёгочная гипертензия Н1. Фиброз печени. Кисты печени.

### Литература

- Егшатын, Л. В. Вторичный и третичный гиперпаратиреоз при хронической болезни почек / Л. В. Егшатын, Н. Г. Мокрышева, Л. Я. Рожинская // Остеопороз и остеопатии. – 2017. – Т. 20, № 2. – С. 63-68. – doi: 10.14341/osteo2017263-68. – edn: YOЕIUH.
- Ветчинникова, О. Н. Трансплантация почки и гиперпаратиреоз / О. Н. Ветчинникова // Трансплантология. – 2017. – Т. 9, № 2. – С. 137-152. – doi: 10.23873/2074-0506-2017-9-2-137-152. – edn: WGRDSU.
- Ветчинникова, О. Н. Терапевтическая тактика при третичном гиперпаратиреозе после трансплантации почки (обзор литературы и клинические наблюдения) / О. Н. Ветчинникова, О. Р. Кантария // Клиническая нефрология. – 2014. – № 1. – С. 55-63. – edn: RYYLHB.
- Bone and Mineral Disorder in Renal Transplant Patients: Overview of Pathology, Clinical, and Therapeutic Aspects / P. Molinari [et al.] // Front Med (Lausanne). – 2022. – Vol. 10, № 9. – P. 821-884. – doi: 10.3389/fmed.2022.821884.
- Prevalence and risk factors for tertiary hyperparathyroidism in kidney transplant recipients / W. Sutton [et al.] // Surgery. – 2022. – Vol. 171, № 1. – P. 69-76. – doi: 10.1016/j.surg.2021.03.067.

Синдром портальной гипертензии. Спленомегалия. Киста селезёнки. Эрозивная гастропатия. Язва 12-перстной кишки, ремиссия. Вторичная подагра, подагрический артрит, активность 3. НФС 1 степени.

Проведенное лечение. Диета со сниженным потреблением кальция. Кальциферол 1000 МЕ в сутки, Алендроновая кислота 70 мг по 1 табл. в неделю, Такролимус 2,5 мг в 9.00, Микрофенолата мофетил 500 мг × 3 раза в день, Метилпреднизолон 4 мг 1 раз в сутки, Фамотидин 40 мг 1 раз в день, Лозартан 50 мг 1 раз в день, Спиринолактон 25 мг утром, Бисопролол 2,5 мг в день под контролем ЧСС (55-75 в минуту).

В настоящее время пациент получает медикаментозную терапию с учетом наличия эрозивного гастрита и готовится к паратиреоидэктомии.

### Заключение

Представленный случай демонстрирует трудности ведения и необходимости своевременной диагностики минерально-костных нарушений при ХБП и их осложнений, примером относительно редкого перехода вторичного ГПТ, успешно леченного до пересадки почки, в третичный ГПТ после аллотрансплантации, что указывает на важность оценки не только лабораторных параметров, но и объема ПЩЖ до проведения трансплантации почки, что послужило показанием к паратиреоидэктомии и дальнейшей коррекции лечения.

6. Parathyroidectomy is underused in patients with tertiary hyperparathyroidism after renal transplantation / I. Lou [et al.] // *Surgery*. – 2016. – Vol. 159, № 1. – P. 172-179. – doi: 10.1016/j.surg.2015.08.039.

### References

1. Egshatjan LV, Mokrysheva NG, Rozhinskaja LJA. Vtorichnyj i tretichnyj giperparatireoz pri hronicheskoj boleznipochek [Secondary and tertiary hyperparathyroidism in chronic kidney disease]. *Osteoporoz i osteopatii* [Osteoporosis and Bone Diseases]. 2017;20(2):63-68. doi: 10.14341/osteo2017263-6. edn: YOEUUH. (Russian).
2. Vetchinnikova ON. Transplantacija pochki i giperparatireoz [Kidney transplantation and hyperparathyroidism]. *Transplantologija* [Russian Journal of Transplantation]. 2017;9(2):137-152. doi: 10.23873/2074-0506-2017-9-2-137-152. edn: WGRDSU. (Russian).
3. Vetchinnikova ON, Kantarija OR. Terapevтиcheskaja taktika pri tretichnom giperparatireoze posle transplantacii pochki (obzor literatury i klinicheskie nabljudenija) [Therapeutic tactics in tertiary hyperparathyroidism after renal transplantation (review and clinical observations)]. *Klinicheskaja nefrologija* [Clinical Nephrology]. 2014;1:55-63. edn: RYYLHB. (Russian).
4. Molinari P, Alfieri CM, Mattinzoli D, Campise M, Cervesato A, Malvica S, Favi E, Messa P, Castellano G. Bone and Mineral Disorder in Renal Transplant Patients: Overview of Pathology, Clinical, and Therapeutic Aspects. *Front. Med.* 2022;10(9):821-884. doi: 10.3389/fmed.2022.821884.
5. Sutton W, Chen X, Patel P, Karzai S, Prescott JD, Segev DL, DeMarco MMcA, Mathur A. Prevalence and risk factors for tertiary hyperparathyroidism in kidney transplant recipients. *Surgery*. 2022;171(1):69-76. doi: 10.1016/j.surg.2021.03.067.
6. Lou I, Schneider DF, Levenson G, Foley D, Sippel R, Chen H. Parathyroidectomy is underused in patients with tertiary hyperparathyroidism after renal transplantation. *Surgery*. 2016;159(1):172-179. doi: 10.1016/j.surg.2015.08.039.

## CLINICAL CASE OF TERTIARY HYPERPARATHYROIDISM AFTER RENAL ALLOTRANSPLANTATION

O. V. Gulinskaya<sup>1</sup>, O. N. Martinkevich<sup>2</sup>

<sup>1</sup>Grodno State Medical University, Grodno, Belarus

<sup>2</sup>Grodno University Clinic, Grodno, Belarus

*Renal replacement dialysis therapy and kidney transplantation are considered complementary therapies for end-stage chronic kidney disease. Even after successful kidney transplantation, no normalization of mineral-bone disorders occurs and hyperparathyroidism persists with the development of tertiary hyperparathyroidism with hypercalcemia and hypophosphatemia.*

*The presented case demonstrates the difficulties of management and the need for timely diagnosis of mineral-bone disorders in chronic kidney disease and their complications. It is also an example of a relatively rare transition of secondary hyperparathyroidism, successfully treated before a kidney transplant, to tertiary hyperparathyroidism after allotransplantation, which served as an indication for parathyroidectomy.*

**Keywords:** kidney transplantation, secondary hyperparathyroidism, tertiary hyperparathyroidism, parathyroid adenoma.

**For citation:** Gulinskaya OV, Martinkevich ON. Clinical case of tertiary hyperparathyroidism after renal allotransplantation. *Journal of the Grodno State Medical University*. 2022;20(4):451-455. <https://doi.org/10.25298/2221-8785-2022-20-4-451-455>

**Финансирование.** Исследование проведено без спонсорской поддержки.  
**Financing.** The study was performed without external funding.

**Соответствие принципам этики.** Пациент подписал информированное согласие на публикацию своих данных.  
**Conformity with the principles of ethics.** The patient gave written informed consent to the publication of his data.

**Об авторах / About the authors**

\*Гулинская Ольга Викторовна / Gulinskaya Olga Viktorovna, e-mail: gulinskaya@gmail.com, phone: +375 33 3256427, ORCID: 0000-0002-2439-9314

Мартинкевич Ольга Николаевна / Martinkevich Olga Nicolaevna, e-mail: omartina@tut.by, ORCID: 0000-0001-9400-1204

\* – автор, ответственный за переписку / corresponding author

Поступила / Received: 23.05.2022

Принята к публикации / Accepted for publication: 01.07.2022