

## ЭНДОСКОПИЧЕСКИЕ ТЕХНОЛОГИИ В ТИРЕОИДНОЙ ХИРУРГИИ: МЕЖДУНАРОДНЫЙ И СОБСТВЕННЫЙ ОПЫТ

И. Л. Радиевский<sup>1</sup>, Л. И. Данилова<sup>2</sup>



<sup>1</sup>Брестская областная клиническая больница, Брест, Беларусь

<sup>2</sup>Белорусская медицинская академия последипломного образования, Минск, Беларусь

*Актуальность.* С развитием эндоскопической техники широкое развитие получили малоинвазивные вмешательства на щитовидной железе. Введение в практику малоинвазивных методик связано со стремлением улучшения косметического эффекта и уменьшение операционной травмы для пациентов.

*Цель исследования:* изучить наиболее популярные методики, используемые в миниинвазивной хирургии щитовидной железы, показать преимущества и недостатки каждой методики, вероятность возникновения того или иного послеоперационного осложнения в зависимости от метода хирургического вмешательства на щитовидной железе.

*Материал и методы.* Из малоинвазивных вмешательств широкое распространение получили минидоступы: подмышечные, передние грудные, параареолярные, позадиушные, трансоральные. При выполнении видео-ассистированных оперативных вмешательств используются эндоскопическая стойка, стандартный набор инструментов (зажигатели и ножницы для эндоскопических операций), ретракторы для создания операционного пространства.

*Результаты.* Обоснованы критерии дифференцированного подхода к выбору метода миниинвазивного оперативного вмешательства на щитовидной железе. Основная задача при выборе метода оперативного вмешательства – его простота, возможность быстрого освоения, экономическая эффективность, безопасность.

*Выводы.* Обеспечение безопасности и правильной техники выполнения оперативного вмешательства с обязательным мониторингом возвратного нерва, визуализацией паращитовидных желез позволил получить хорошие клинические результаты у пациентов с данной патологией.

**Ключевые слова:** малоинвазивная хирургия, эндоскопическая тиреоидэктомия, узловой зоб, подмышечный доступ, подключичный доступ, трансоральный доступ.

*Для цитирования:* Радиевский, И. Л. Эндоскопические технологии в тиреоидной хирургии: международный и собственный опыт / И. Л. Радиевский, Л. И. Данилова // Журнал Гродненского государственного медицинского университета. 2021. Т. 19, № 5. С. 557-563. <https://doi.org/10.25298/2221-8785-2021-19-1-557-563>

### Введение

В последние годы в связи с развитием эндоскопической техники широкое развитие получили малоинвазивные вмешательства на щитовидной железе [1, 2]. В связи с увеличением числа пациентов с хирургической патологией щитовидной железы проблема стала более актуальной. Неоспоримо это связано со стремлением улучшения косметического эффекта и уменьшения операционной травмы для пациентов [3]. Однако общепризнанных и утвержденных рекомендаций по применению того или иного вида оперативного вмешательства нет, показания и противопоказания до сих пор дискуссионны и основываются на опыте разных авторов [4, 5].

С развитием хирургии щитовидной железы мы видим появление новых методик оперирования, совершенствования классических методов [6]. Поиск в данном направлении связан с решением двух существующих проблем: до настоящего времени сохраняющаяся на высоком уровне (3-6%) частота осложнений: пареза возвратного нерва и послеоперационного гипопаратиреоза [7]. Вторая из проблем – в послеоперационном периоде на передней поверхности шеи остается послеоперационный рубец длиной 6-10 см, формирование которого происходит в течение длительного времени после операции [8, 9]. Эндовидеохирургические технологии ре-

шают одновременно обе эти проблемы: за счет уменьшения длины кожного разреза на передней поверхности шеи косметический дефект становится менее заметен; использование оптики, которая дает многократное увеличение операционного поля, позволяет лучше визуализировать возвратный нерв и паращитовидные железы, тем самым уменьшая риск их повреждения, и, естественно, это ведет к снижению риска развития осложнений [10, 11]. Основной ограничивающий фактор для применения видеоскопических методик – это трудность создания адекватной операционной полости, которая обеспечивала бы достаточную свободу хирургических вмешательств [12].

*Цель исследования:* изучить наиболее популярные методики, используемые в миниинвазивной хирургии щитовидной железы, показать преимущества и недостатки каждой методики, вероятность возникновения того или иного послеоперационного осложнения в зависимости от метода хирургического вмешательства на щитовидной железе.

### Материал и методы

В последнее время из малоинвазивных вмешательств широкое распространение получили минидоступы: подмышечные, передние грудные, параареолярные, позадиушные, трансоральные [13].

Развитие эндоскопических оперативных вмешательств на эндокринных органах шеи началось с паратиреоидэктомии, выполненной из цервикального доступа, впоследствии из этого же доступа выполнена первая тиреоидэктомия. В последующем предложено множество других вариантов малоинвазивных доступов к щитовидной железе: как «полностью» эндоскопических [14, 15], так и видео-ассистированных [16].

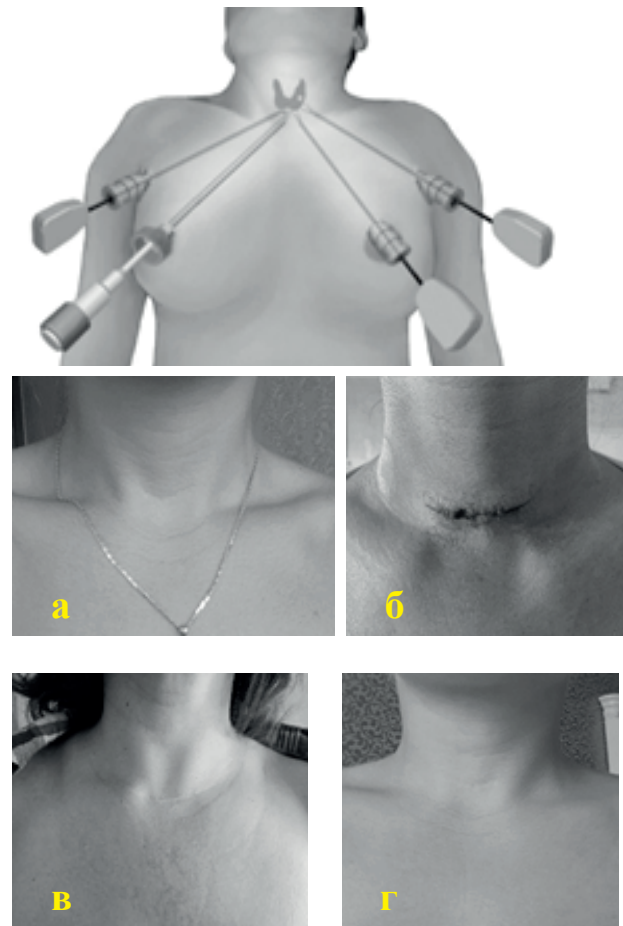
В случае выполнения видео-ассистированных оперативных вмешательств используются эндоскопическая стойка, стандартный набор инструментов (зажимы и ножницы для эндоскопических операций), ретракторы для создания операционного пространства.

### **Результаты и обсуждение**

Следует отметить, что тиреоидэктомия из минидоступа близка к классической открытой тиреоидэктомии [17]. Данная методика заключается в выполнении небольшого горизонтального разреза кожи по срединной линии по кожной складке в проекции перешейка щитовидной железы длиной 2,5-3 см (рис. 1). С помощью коагуляции производится создание операционного поля по белой линии путем ретракции коротких мышц шеи, затем для создания рабочего пространства устанавливаются специальные ретракторы. В созданное пространство вводится эндоскоп диаметром 5 мм с 30-градусным наклоном оптики и производится мобилизация доли щитовидной железы. После мобилизации верхнего полюса железы, электролигирования верхних щитовидных артерий с помощью ультразвукового гармонического скальпеля идентифицируются верхние парашитовидные железы, возвратный гортанный нерв. Далее последовательно после визуализации нижних парашитовидных желез лигируется нижняя щитовидная артерия, производится мобилизация доли щитовидной железы с выведением ее в рану, и в дальнейшем уже без помощи эндоскопа производится окончательная мобилизация щитовидной железы, пересекается связка Берри и удаляется препарат. Если необходимо удалить вторую долю, такие же манипуляции поэтапно выполняются на противоположной стороне. Затем – контроль на гемостаз. Рана послойно ушивается, косметический шов формируется с помощью кожного клея. Однако, учитывая индивидуальные особенности каждого организма, – склонность к келоидным рубцам – преимущества данной методики утрачиваются (рис. 1 а, б, в, г).

Пациентка К, 44 года (ИБ 30030), поступила в плановом порядке 03.12.2019 г.. При поступлении: жалобы на образование на передней поверхности шеи, чувство дискомфорта в горле. Из анамнеза: 5 лет наблюдается в эндокринологическом диспансере. По данным УЗИ, в правой и левой доле щитовидной железы имеются множественные узлы от 0.5 до 5.4 см в диаметре. Гистологическое заключение после пункционной биопсии – аденоматозный зоб. Уровень тиреоидных гормонов в крови в норме. Диагноз: Е 04.2 Нетоксический полинодозный зоб.

04.12.2019 г. выполнена тотальная тиреоидэктомия из минидоступа. Длительность операции 70 минут. Послеоперационный период без осложнений. Гистологическое заключение: макро- и микрофолликулярный зоб.



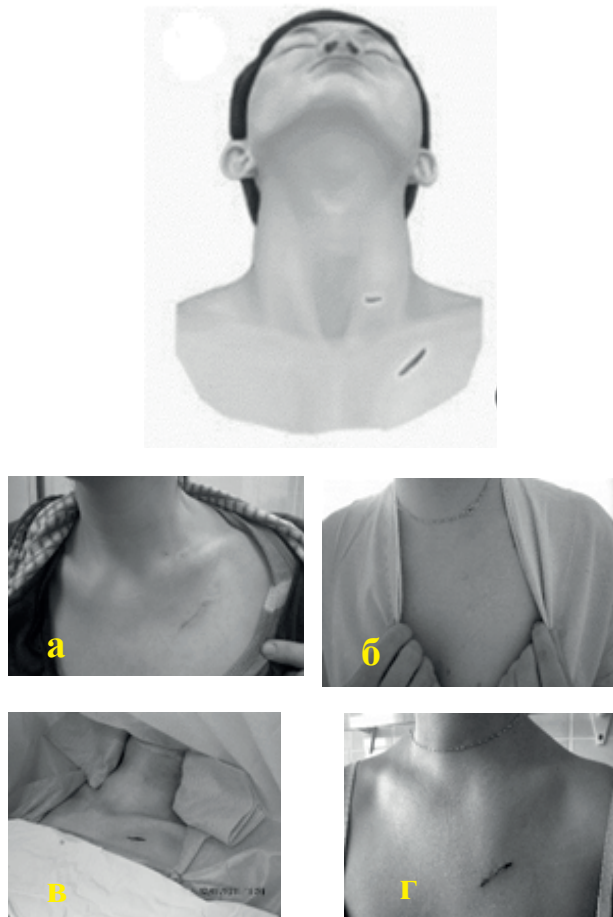
**Рисунок 1. – Тиреоидэктомия из минидоступа на передней поверхности шеи**

**Figure 1. – Minimally invasive thyroidectomy (MIT)**

В 2000 г. К. Shimizu был предложен подключичный видеоассистированный доступ для оперативного вмешательства на щитовидной железе (рис. 2) [18, 19]. Данное видеоассистированное вмешательство выполнено в нашей клинике в 2009 г. под руководством профессора К. Shimizu. Как следует из описаний методики профессором К. Shimizu, при подключичном доступе манипуляции проводятся на стороне удаляемой доли, разрез кожи длиной 2,5-3 см выполняется по средне-ключичной линии параллельно ключице и на 3 см ниже последней. Проводится туннелизация до щитовидной железы, вводится ретрактор, удерживающий кожный лоскут и формирующий рабочее пространство. В отличие от методики, предложенной К. Shimizu, мы отказались от вспомогательного разреза для 5-миллиметрового троакара, а эндоскоп диаметром 5 мм с 30-градусным наклоном оптики вводим через основной разрез, фиксируя его к ретрактору собственной конструкции. Операционное пространство формируется по белой линии с мобилизацией и разведением ко-

ротких мышц шеи с помощью ультразвукового гармонического скальпеля. При мобилизации доли щитовидной железы обязательно должны быть дифференцированы паращитовидные железы и возвратный гортанный нерв. Лигирование сосудов производится с использованием ультразвукового гармонического скальпеля, затем выполняется контроль гемостаза, далее мышцы соединяются отдельным швом. В случае нестабильного гемостаза с целью профилактики развития подкожных гематом производится однодневное дренирование клетчатки. Формирование косметического шва осуществляется с помощью кожного клея (рис. 2 а, б, в, г).

Пациентка К, 46 лет (ИБ 29297), поступила в плановом порядке 11.12.2017. При поступлении: жалобы на образование в проекции правой доли щитовидной железы. Из анамнеза: около 2.5 лет назад на УЗИ обнаружен узел (12×10×5) в правой доле щитовидной железы. По данным УЗИ, на момент поступления в пра-



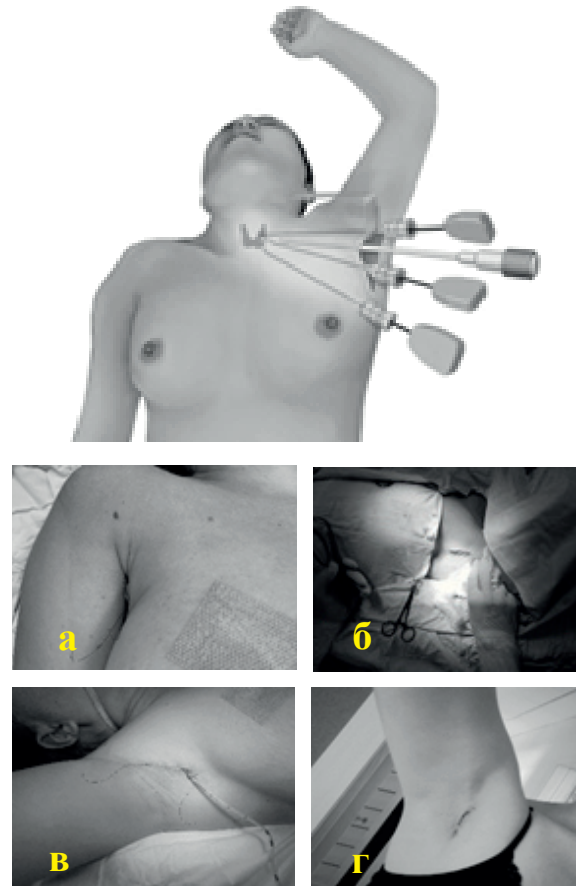
**Рисунок 2. – Видео-ассистированный подключичный доступ**  
*Figure 2. – Videoassisted subclavicular approach (VASC)*

вой доле щитовидной железы узел 19×23×39. Гистологическое заключение после пункционной биопсии – фолликулярная опухоль. Уровень тиреоидных гормонов в крови в норме. Диагноз: Е 04.1 Нетоксический мононодозный зоб. 12.12.2017 г. выполнена правосторонняя гемитиреоидэктомия из подключичного доступа.

Длительность операции 50 минут. Послеоперационный период без осложнений. Гистологическое заключение: фолликулярная аденома.

В 2000 г. Y. Ikeda была предложена эндоскопическая тиреоидэктомия через подмышечный доступ (рис. 3) [20]. При тиреоидэктомии из подмышечного доступа рука пациента отводится на 90 градусов и фиксируется над головой. Проводится разрез кожи длиной 3 см по кожной складке на уровне передней подмышечной линии. Затем с помощью коагуляции выполняется туннелизация до щитовидной железы с диссекцией тканей до коротких мышц шеи. Далее выполняется мобилизация доли щитовидной железы с дифференцировкой паращитовидных желез и возвратного гортанного нерва. Лигирование сосудов производится с использованием ультразвукового гармонического скальпеля. При нестабильном гемостазе производится однодневное дренирование клетчатки. Формирование косметического шва осуществляется с помощью кожного клея (рис. 3 а, б, в, г).

Пациентка Д, 27 лет (ИБ 10238), поступила в плановом порядке 21.04.2017 г. При поступлении: жалобы на образование в проекции левой доли щитовидной железы. Из анамнеза: наблюдается в эндокринологическом диспансере по поводу узла в левой доле щитовидной железы. По данным УЗИ, на момент поступления в левой доле щитовидной железы узел 26×43×52. Ги-



**Рисунок 3. – Эндоскопическая тиреоидэктомия из подмышечного доступа**  
*Figure 3. – Transaxillary endoscopic thyroidectomy (AET)*



стологическое заключение после пункционной биопсии – фолликулярный эпителий. Уровень тиреоидных гормонов в крови в норме. Диагноз: E 04.1 Нетоксический мононодозный зоб. 22.04.2019 г. выполнена левосторонняя гемитиреоидэктомия из подмышечного доступа. Длительность операции 70 минут. Послеоперационный период без осложнений. Гистологическое заключение: фолликулярная аденома.

При выполнении эндоскопических оперативных вмешательств на щитовидной железе используется эндоскопическая стойка, стандартный набор инструментов, операционное пространство создается за счет ретракции тканей.

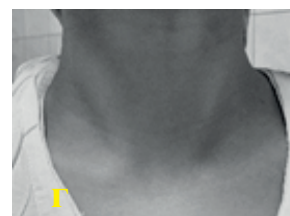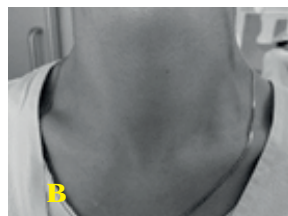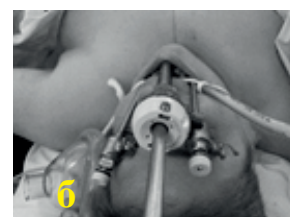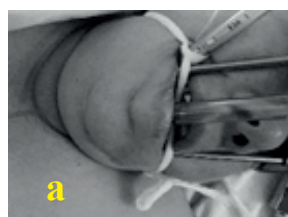
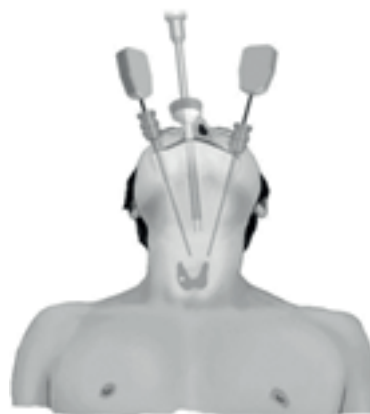Трансоральный доступ к щитовидной железе обладает меньшей травматичностью тканей по сравнению с вышеуказанными методиками, так как расстояние от преддверия рта до щитовидной железы самое короткое [21, 22, 23, 24]. При трансоральном доступе голова пациента максимально запрокинута назад (рис. 4). Выполняется основной разрез длиной 10 мм для видеозендоскопа с оптикой 30 градусов в поперечном направлении между нижней губой и десной по средней линии. После постановки троакара и инсуффляции газа два дополнительных разреза для 5-мм троакаров на уровне клыков нижней челюсти в продольном направлении. Затем выполняется мобилизация щитовидной железы с дифференцировкой паращитовидных желез и возвратного гортанного нерва. Лигирование сосудов производится с применением ультразвукового гармонического скальпеля. Для создания дополнительного пространства и лучшей визуализации щитовидной железы грудиноподъязычную и грудинощитовидную мышцы фиксируют лигатурой к коже латерально. После удаления препарата и извлечения троакаров разрезы слизистой ушиваются узловыми рассасывающимися швами. На переднюю поверхность шеи на сутки накладывается эластичный бандаж (рис. 4 а, б, в, г).

Пациентка П, 31 год (ИБ 35218), поступила в плановом порядке 21.12.2020. На УЗИ визуализируется узел (23×12×17) в правой доле щитовидной железы. Гистологическое заключение после пункционной биопсии – фолликулярная опухоль. Уровень тиреоидных гормонов в крови в норме. Диагноз: E 04.1 Нетоксический мононодозный зоб. 22.12.2020 выполнена трансоральная правосторонняя гемитиреоидэктомия. Длительность операции 170 минут. Послеоперационный период без осложнений. Гистологическое заключение: фолликулярная аденома.

При данной методике возможен любой объем оперативного вмешательства: гемитиреоидэктомия, тотальная тиреоидэктомия [25, 26, 27]. На данный момент большинство авторов отмечают, что при видео-ассистированных подключичных и подмышечных доступах адекватно выполнить можно лишь гемитиреоидэктомию [28, 29].

### **Заключение**

Показания к выбору того или иного метода оперативного вмешательства должны быть строго аргументированы.



**Рисунок 4. – Трансоральный эндоскопический доступ**  
*Figure 4. – Tranoral endoscopic thyroidectomy vestibular approach (TOETVA)*

Имеются данные многих авторов об уменьшении количества интра- и послеоперационных осложнений при выполнении малоинвазивных оперативных вмешательств.

Это связано с несколькими факторами:

- использование оптики, которая дает многократное увеличение операционного поля;
- лучше дифференцируются возвратный нерв и паращитовидные железы, что уменьшает риск их повреждения и естественно, послеоперационные осложнения.

Совершенствование техники выполнения оперативного вмешательства с соблюдением безопасности (обязательная визуализация возвратного нерва, паращитовидных желез с сохранением их целостности) в перспективе позволяет получить хорошие клинические результаты у пациентов с данной патологией:

- снизить количество послеоперационных осложнений;
- минимизировать хирургическую травму;
- уменьшить длительность пребывания пациента в стационаре и сроки реабилитации в послеоперационном периоде;
- достичь хорошего косметического эффекта в зоне операции.

## Литература

1. Minimally invasive video-assisted thyroidectomy: reflections after more than 2400 cases performed / P. Miccoli [et al.] // *Surg Endosc.* – 2016. – Vol. 30, № 6. – P. 2489-2495. – doi: 10.1007/s00464-015-4503-4.
2. Thyroid imaging reporting and data system for US features of nodules: a step in establishing better stratification of cancer risk / J. Y. Kwak [et al.] // *Radiology.* – 2011. – Vol. 260, № 3. – P. 892-899. – doi: 10.1148/radiol.11110206.
3. Wong, K. P. Endoscopic thyroidectomy: a literature review and update / K. P. Wong, B. HH. Lang // *Curr Surg Rep.* – 2013. – Vol. 1, № 1. – P. 7-15. – doi: 10.1007/s40137-012-0003-9.
4. Duke, W. S. Alternative approaches to the thyroid gland / W. S. Duke, D. J. Terris // *Endocrinol Metab Clin. North Am.* – 2014. – Vol. 43, № 2. – P. 459-474. – doi: 10.1016/j.ecl.2014.02.009.
5. American Association of Clinical Endocrinologists, American College of Endocrinology, and Associazione Medici Endocrinologi Medical Guidelines for Clinical Practice for the Diagnosis and Management of Thyroid Nodules – 2016 Update / H. Gharib [et al.] // *Endocr Pract.* – 2016. – Vol. 22, № 5. – P. 622-639. – doi: 10.4158/ep161208.gl.
6. Rafferty, M. Minimal incision for open thyroidectomy / M. Rafferty, I. Miller, C. Timon // *Otolaryngol Head Neck Surg.* – 2006. – Vol. 135, № 2. – P. 295-298. – doi: 10.1016/j.otohns.2006.03.013.
7. Minimal-access video-assisted thyroidectomy for benign disease: a retrospective analysis of risk factors for post-operative complications / F. Billmann [et al.] // *Int J Surg.* – 2014. – Vol. 12, № 12. – P. 1306-1309. – doi: 10.1016/j.ijso.2014.11.002.
8. Dralle, H. Minimally invasive compared with conventional thyroidectomy for nodular goitre / H. Dralle, A. Machens, P. N. Thanh // *Best Pract Res Clin Endocrinol Metab.* – 2014. – Vol. 28, № 4. – P. 589-599. – doi: 10.1016/j.beem.2013.12.002.
9. Terris, D. J. Modifications of Miccoli minimally invasive thyroidectomy for the low-volume surgeon / D. J. Terris, M. W. Seybt // *Am J Otolaryngol.* – 2011. – Vol. 32, № 5. – P. 392-397. – doi: 10.1016/j.amjoto.2010.07.014.
10. Minimally invasive video-assisted thyroidectomy: an analysis of results and a revision of indications / M. N. Minuto [et al.] // *Surg Endosc.* – 2012. – Vol. 26, № 3. – P. 818-822. – doi: 10.1007/s00464-011-1958-9.
11. Minimally invasive video-assisted thyroidectomy versus conventional thyroidectomy: a cost-effective analysis / J. K. Byrd [et al.] // *Otolaryngol Head Neck Surg.* – 2010. – Vol. 143, № 6. – P. 789-794. – doi: 10.1016/j.otohns.2010.08.002.
12. Minimally invasive video-assisted thyroidectomy: learning curve in terms of mean operative time and conversion and complication rates / Y. Pons [et al.] // *Head Neck.* – 2013. – Vol. 35, № 8. – P. 1078-1082. – doi: 10.1002/hed.23081.
13. Endoscopic thyroidectomy via areola approach: summary of 1,250 cases in a single institution / C. Wang [et al.] // *Surg Endosc.* – 2015. – Vol. 29, № 1. – P. 192-201. – doi: 10.1007/s00464-014-3658-8.
14. Thyroidectomy: A novel endoscopic oral vestibular approach / C. Wang [et al.] // *Surgery.* – 2014. – Vol. 155, № 1. – P. 33-38. – doi: 10.1016/j.surg.2013.06.010.
15. Anuwong, A. Transoral Endoscopic Thyroidectomy Vestibular Approach: A Series of the First 60 Human Cases / A. Anuwong // *World J. Surg.* – 2016. – Vol. 40, № 3. – P. 491-497. – doi: 10.1007/s00268-015-3320-1.
16. Linos, D. Minimally invasive thyroidectomy: a comprehensive appraisal of existing techniques / D. Linos // *Surgery.* – 2011. – Vol. 150, № 1. – P. 17-24. – doi: 10.1016/j.surg.2011.02.018.
17. Liu, J. Minimally invasive video-assisted versus conventional open thyroidectomy: a systematic review of available data / J. Liu, T. Song, M. Xu // *Surg Today.* – 2012. – Vol. 42, № 9. – P. 848-856. – doi: 10.1007/s00595-012-0130-z.
18. Invisible scar endoscopic dorsal approach thyroidectomy: a clinical feasibility study / H. M. Schardey [et al.] // *World J Surg.* – 2010. – Vol. 34, № 12. – P. 2997-3006. – doi: 10.1007/s00268-010-0769-9.
19. Video-assisted neck surgery: endoscopic resection of thyroid tumors with a very minimal neck wound / K. Shimizu [et al.] // *J Am Coll Surg.* – 1999. – Vol. 188, № 6. – P. 697-703. – doi: 10.1016/s1072-7515(99)00048-4.
20. Minimally invasive video-assisted thyroidectomy (MIVAT): what is the real advantage? / P. Del Rio [et al.] // *Langenbecks Arch Surg.* – 2010. – Vol. 395, № 4. – P. 323-326. – doi: 10.1007/s00423-009-0589-2.
21. Natural orifice surgery on thyroid gland: totally transoral video-assisted thyroidectomy (TOVAT): report of first experimental results of a new surgical method / T. Benhidjeb [et al.] // *Surg Endosc.* – 2009. – Vol. 23, № 5. – P. 1119-1120. – doi: 10.1007/s00464-009-0347-0.
22. Anuwong, A. Transoral Endoscopic Thyroidectomy Vestibular Approach: A Series of the First 60 Human Cases / A. Anuwong // *World J Surg.* – 2016. – Vol. 40, № 3. – P. 491-497. – doi: 10.1007/s00268-015-3320-1.
23. Trans-Oral Video-Assisted Neck Surgery (TOVANS). A new transoral technique of endoscopic thyroidectomy with gasless premandible approach / A. Nakajo [et al.] // *Surg Endosc.* – 2013. – Vol. 27, № 4. – P. 1105-1110. – doi: 10.1007/s00464-012-2588-6.
24. Transoral Endoscopic Thyroidectomy-An Emerging Remote Access Technique for Thyroid Excision / W. B. 3rd Inabnet [et al.] // *JAMA Surg.* – 2018. – Vol. 153, № 4. – P. 376-377. – doi: 10.1001/jamasurg.2017.5306.
25. Transoral video assisted thyroidectomy: a systematic review / F. Tartaglia [et al.] // *G Chir.* – 2018. – Vol. 39, № 5. – P. 276-283.
26. Camenzuli, C. Transoral Endoscopic Thyroidectomy: A Systematic Review of the Practice So Far / C. Camenzuli, P. Schembri Wismayer, J. Calleja Agius // *JSLs.* – 2018. – Vol. 22, № 3. – e2018.00026. – doi: 10.4293/jsls.2018.00026.
27. Natural orifice surgery on thyroid gland: totally transoral video-assisted thyroidectomy (TOVAT): report of first experimental results of a new surgical method / T. Benhidjeb [et al.] // *Surg Endosc.* – 2009. – Vol. 23, № 5. – P. 1119-1120. – doi: 10.1007/s00464-009-0347-0.
28. Wilhelm, T. Endoscopic minimally invasive thyroidectomy (eMIT): a prospective proof-of-concept study in humans / T. Wilhelm, A. Metzger // *World J Surg.* – 2011. – Vol. 35, № 3. – P. 543-551. – doi: 10.1007/s00268-010-0846-0.
29. American Thyroid Association Statement on Remote-Access Thyroid Surgery / E. Berber [et al.] // *Thyroid.* – 2016. – Vol. 26, № 3. – P. 331-337. – doi: 10.1089/thy.2015.0407.

## References

1. Miccoli P, Biricotti M, Matteucci V, Ambrosini CE, Wu J, Materazzi G. Minimally invasive video-assisted thyroidectomy: reflections after more than 2400 cases performed. *Surg Endosc.* 2016;30(6):2489-95. doi: 10.1007/s00464-015-4503-4.

2. Kwak JY, Han KH, Yoon JH, Moon HJ, Son EJ, Park SH, Jung HK, Choi JS, Kim BM, Kim EK. Thyroid imaging reporting and data system for US features of nodules: a step in establishing better stratification of cancer risk. *Radiology*. 2011;260(3):892-9. doi: 10.1148/radiol.11110206.
3. Wong KP, Lang BHH. Endoscopic thyroidectomy: a literature review and update. *Curr Surg Rep*. 2013;1(1):7-15. doi: 10.1007/s40137-012-0003-9.
4. Duke WS, Terris DJ. Alternative approaches to the thyroid gland. *Endocrinol Metab Clin North Am*. 2014;43(2):459-74. doi: 10.1016/j.ecl.2014.02.009.
5. Gharib H, Papini E, Garber JR, Duick DS, Harrell RM, Hegedüs L, Paschke R, Valcavi R, Vitti P; AACE/ACE/AME Task Force on Thyroid Nodules. American Association of Clinical Endocrinologists, American College of Endocrinology, and Associazione Medici Endocrinologi Medical Guidelines for Clinical Practice for the Diagnosis and Management of Thyroid Nodules – 2016 UPDATE. *Endocr Pract*. 2016;22(5):622-39. doi: 10.4158/EP161208.GL.
6. Rafferty M, Miller I, Timon C. Minimal incision for open thyroidectomy. *Otolaryngol Head Neck Surg*. 2006;135(2):295-8. doi: 10.1016/j.otohns.2006.03.013.
7. Billmann F, Bokor-Billmann T, Lapshyn H, Burnett C, Hopt UT, Kiffner E. Minimal-access video-assisted thyroidectomy for benign disease: a retrospective analysis of risk factors for postoperative complications. *Int J Surg*. 2014;12(12):1306-9. doi: 10.1016/j.ijsu.2014.11.002.
8. Dralle H, Machens A, Thanh PN. Minimally invasive compared with conventional thyroidectomy for nodular goitre. *Best Pract Res Clin Endocrinol Metab*. 2014;28(4):589-99. doi: 10.1016/j.beem.2013.12.002.
9. Terris DJ, Seybt MW. Modifications of Miccoli minimally invasive thyroidectomy for the low-volume surgeon. *Am J Otolaryngol*. 2011;32(5):392-7. doi: 10.1016/j.amjoto.2010.07.014.
10. Minuto MN, Berti P, Miccoli M, Ugolini C, Matteucci V, Moretti M, Basolo F, Miccoli P. Minimally invasive video-assisted thyroidectomy: an analysis of results and a revision of indications. *Surg Endosc*. 2012;26(3):818-22. doi: 10.1007/s00464-011-1958-9.
11. Byrd JK, Nguyen SA, Ketcham A, Hornig J, Gillespie MB, Lentsch E. Minimally invasive video-assisted thyroidectomy versus conventional thyroidectomy: a cost-effective analysis. *Otolaryngol Head Neck Surg*. 2010;143(6):789-94. doi: 10.1016/j.otohns.2010.08.002.
12. Pons Y, VÉrillaud B, Blancal JP, Sauvaget E, Cloutier T, Le Clerc N, Herman P, Kania R. Minimally invasive video-assisted thyroidectomy: Learning curve in terms of mean operative time and conversion and complication rates. *Head Neck*. 2013;35(8):1078-82. doi: 10.1002/hed.23081.
13. Wang C, Feng Z, Li J, Yang W, Zhai H, Choi N, Yang J, Hu Y, Pan Y, Cao G. Endoscopic thyroidectomy via areola approach: summary of 1,250 cases in a single institution. *Surg Endosc*. 2015;29(1):192-201. doi: 10.1007/s00464-014-3658-8.
14. Wang C, Zhai H, Liu W, Li J, Yang J, Hu Y, Huang J, Yang W, Pan Y, Ding H. Thyroidectomy: a novel endoscopic oral vestibular approach. *Surgery*. 2014;155(1):33-8. doi: 10.1016/j.surg.2013.06.010.
15. Anuwong A. Transoral Endoscopic Thyroidectomy Vestibular Approach: A Series of the First 60 Human Cases. *World J Surg*. 2016;40(3):491-7. doi: 10.1007/s00268-015-3320-1.
16. Linos D. Minimally invasive thyroidectomy: a comprehensive appraisal of existing techniques. *Surgery*. 2011;150(1):17-24. doi: 10.1016/j.surg.2011.02.018.
17. Liu J, Song T, Xu M. Minimally invasive video-assisted versus conventional open thyroidectomy: a systematic review of available data. *Surg Today*. 2012;42(9):848-56. doi: 10.1007/s00595-012-0130-z.
18. Schardey HM, Barone M, Pörtl S, von Ahnen M, von Ahnen T, Schopf S. Invisible scar endoscopic dorsal approach thyroidectomy: a clinical feasibility study. *World J Surg*. 2010;34(12):2997-3006. doi: 10.1007/s00268-010-0769-9.
19. Shimizu K, Akira S, Jasmi AY, Kitamura Y, Kitagawa W, Akasu H, Tanaka S. Video-assisted neck surgery: endoscopic resection of thyroid tumors with a very minimal neck wound. *J Am Coll Surg*. 1999;188(6):697-703. doi: 10.1016/s1072-7515(99)00048-4.
20. Del Rio P, Arcuri MF, Pisani P, De Simone B, Sianesi M. Minimally invasive video-assisted thyroidectomy (MIVAT): what is the real advantage? *Langenbecks Arch Surg*. 2010;395(4):323-6. doi: 10.1007/s00423-009-0589-2.
21. Benhidjeb T, Wilhelm T, Harlaar J, Kleinrensink GJ, Schneider TA, Stark M. Natural orifice surgery on thyroid gland: totally transoral video-assisted thyroidectomy (TOVAT): report of first experimental results of a new surgical method. *Surg Endosc*. 2009;23(5):1119-20. doi: 10.1007/s00464-009-0347-0.
22. Anuwong A. Transoral Endoscopic Thyroidectomy Vestibular Approach: A Series of the First 60 Human Cases. *World J Surg*. 2016;40(3):491-7. doi: 10.1007/s00268-015-3320-1.
23. Nakajo A, Arima H, Hirata M, Mizoguchi T, Kijima Y, Mori S, Ishigami S, Ueno S, Yoshinaka H, Natsugoe S. Trans-Oral Video-Assisted Neck Surgery (TOVANS). A new transoral technique of endoscopic thyroidectomy with gasless premandible approach. *Surg Endosc*. 2013;27(4):1105-10. doi: 10.1007/s00464-012-2588-6.
24. Inabnet WB 3rd, Fernandez-Ranvier G, Suh H. Transoral Endoscopic Thyroidectomy-An Emerging Remote Access Technique for Thyroid Excision. *JAMA Surg*. 2018;153(4):376-377. doi: 10.1001/jamasurg.2017.5306.
25. Tartaglia F, Maturo A, Di Matteo FM, De Anna L, Karpathiotakis M, Pelle F, Tromba L, Carbotta S, Carbotta G, Biancucci A, Galiffa G, Livadoti G, Falbo F, Esposito A, Donello C, Ulisse S. Transoral video assisted thyroidectomy: a systematic review. *G Chir*. 2018;39(5):276-283.
26. Camenzuli C, Schembri Wismayer P, Calleja Agius J. Transoral Endoscopic Thyroidectomy: A Systematic Review of the Practice So Far. *JSLs*. 2018;22(3):e2018.00026. doi: 10.4293/JSLs.2018.00026.
27. Benhidjeb T, Wilhelm T, Harlaar J, Kleinrensink GJ, Schneider TA, Stark M. Natural orifice surgery on thyroid gland: totally transoral video-assisted thyroidectomy (TOVAT): report of first experimental results of a new surgical method. *Surg Endosc*. 2009;23(5):1119-20. doi: 10.1007/s00464-009-0347-0.
28. Wilhelm T, Metzger A. Endoscopic minimally invasive thyroidectomy (eMIT): a prospective proof-of-concept study in humans. *World J Surg*. 2011;35(3):543-51. doi: 10.1007/s00268-010-0846-0.
29. Berber E, Bernet V, Fahey TJ 3rd, Kebebew E, Shaha A, Stack BC Jr, Stang M, Steward DL, Terris DJ; American Thyroid Association Surgical Affairs Committee. American Thyroid Association Statement on Remote-Access Thyroid Surgery. *Thyroid*. 2016;26(3):331-7. doi: 10.1089/thy.2015.0407.



## ENDOSCOPIC TECHNOLOGIES IN THYROID SURGERY: INTERNATIONAL AND OWN EXPERIENCE

I. L. Radievski<sup>1</sup>, L. I. Danilova<sup>2</sup>

<sup>1</sup>Brest Regional Clinical Hospital, Brest, Belarus

<sup>2</sup>Belarusian Medical Academy of Postgraduate Education, Minsk, Belarus

---

*Topicality.* With the development of endoscopic technology, minimally invasive interventions on the thyroid gland have been widely developed. The introduction of minimally invasive techniques into practice is associated with the desire to improve the cosmetic effect and reduce surgical trauma for patients.

*The aim:* to study the most popular techniques used in minimally invasive thyroid surgery, to show the advantages and disadvantages of each technique, the likelihood of one or another postoperative complication depending on the method of surgical intervention on the thyroid gland.

*Material and methods:* Among minimally invasive interventions, mini-approaches have become widespread: axillary, anterior thoracic, paraareolar, posterior, transoral. When performing video-assisted surgical interventions, an endoscopic stand, a standard set of instruments (clamps and scissors for endoscopic operations), retractors for creating an operating space are used.

*Results:* Criteria for a differentiated approach to the choice of the method of minimally invasive surgical intervention on the thyroid gland have been substantiated. The main task when choosing a method of surgical intervention is its simplicity, the possibility of rapid development, economic efficiency, and safety.

*Conclusions:* Ensuring the safety and correct technique of performing surgery with mandatory monitoring of the recurrent nerve, visualization of the parathyroid glands made it possible to obtain good clinical results in patients with this pathology.

**Keywords:** minimally invasive surgery, endoscopic thyroidectomy, nodular goiter, axillary approach, subclavian approach, transoral approach.

**For citation:** Radievski IL, Danilova LI. Endoscopic technologies in thyroid surgery: international and own experience. *Journal of the Grodno State Medical University.* 2021;19(5):557-563. <https://doi.org/10.25298/2221-8785-2021-19-5-557-563>

---

**Конфликт интересов.** Авторы заявляют об отсутствии конфликта интересов.  
**Conflict of interest.** The authors declare no conflict of interest.

**Финансирование.** Исследование проведено без спонсорской поддержки.  
**Financing.** The study was performed without external funding.

**Соответствие принципам этики.** Исследование одобрено локальным этическим комитетом.  
**Conformity with the principles of ethics.** The study was approved by the local ethics committee.

**Об авторах / About the authors**

\*Радиевский Игорь Леонтьевич / Radievski Igor, e-mail: ig\_ra.sgr@mail.ru, ORCID: 0000-0002-9960-1214

Данилова Лариса Ивановна / Danilova Larisa, e-mail: larisa.dan@gmail.com

\* – автор, ответственный за переписку / corresponding author

---

Поступила / Received: 26.07.2021

Принята к публикации / Accepted for publication: 29.09.2021