

ПЕРВЫЙ ОПЫТ ЛАПАРОСКОПИЧЕСКОЙ РЕЗЕКЦИИ КИСТЫ СЕЛЕЗЁНКИ

(СЛУЧАЙ ИЗ ПРАКТИКИ И КРАТКИЙ ОБЗОР ЛИТЕРАТУРЫ)

Ю. Я. Лагун¹, Э. В. Могилевец¹, А. М. Хомбак², Е. Г. Лагун³



¹Гродненский государственный медицинский университет, Гродно, Беларусь

²Гродненская университетская клиника, Гродно, Беларусь

³Городская поликлиника № 6, женская консультация № 5, Гродно, Беларусь

Введение. Кистозные поражения селезёнки – не редкая патология, однако до настоящего времени четкие критерии объема хирургических вмешательств четко не определены и зависят от ряда анатомических и клинических особенностей данной патологии, а лапароскопическая резекция по-прежнему представляет собой простую хирургическую задачу.

Цель исследования. Предварительный анализ результатов выполнения лапароскопической резекции кисты селезенки, а также изучение современных литературных публикаций по данной тематике.

Материал и методы. В данной статье представлен клинический случай из личного опыта авторов по диагностике и лечению пациентки с кистой селезёнки. В хирургическом лечении использовался лапароскопический метод. При его выборе был изучен и проанализирован ряд профильной медицинской литературы.

Результаты. В результате успешно проведенной лапароскопической резекции пациентке удалось сохранить такой важный для поддержания гомеостаза организма орган, как селезёнка. Удалось избежать также послеоперационных осложнений.

Выводы. На современном этапе развития хирургии приоритет должен оставаться за органосохраняющими и малоинвазивными вмешательствами. В лечении такой патологии, как кисты селезёнки, предпочтительна плановость, позволяющая провести максимальную предоперационную диагностику. Она должна учитывать этиологию, локализацию кисты, а также нюансы кровоснабжения селезёнки у конкретного пациента.

Ключевые слова: спленэктомия, резекция селезёнки, киста селезёнки.

Для цитирования: Первый опыт лапароскопической резекции кисты селезенки (случай из практики и краткий обзор литературы) / Ю. Я. Лагун, Э. В. Могилевец, А. М. Хомбак, Е. Г. Лагун // Журнал Гродненского государственного медицинского университета. 2021. Т. 19, № 4. С. 468-473. <https://doi.org/10.25298/2221-8785-2021-19-4-468-473>.

Введение

Резекция селезенки становится все более распространенным хирургическим вмешательством при лечении ряда гематологических расстройств [1], травм [2], доброкачественных [3,4] и кистозных ее заболеваний. Органосохраняющий подход позволяет избежать либо существенно снизить осложнения спленэктомии, такие как постспленэктомический сепсис (OPSI-синдром), абсцессы брюшной полости, тромбоцитоз, портальная гипертензия, тромбоэмболия и лёгочная гипертензия [5, 6]. По этой причине следует отдавать предпочтение данной операции, особенно у молодых лиц и детей [7].

Одна из первых резекций селезенки была выполнена Morgenstern и Shapiro в 1980 г. [8], первое лапароскопическое вмешательство осуществил Poulin 15 лет спустя, в 1995 г. [9]. Несмотря на это, лапароскопическая резекция по-прежнему представляет собой простую хирургическую задачу вследствие высокого риска интра- и послеоперационного кровотечения. Знание особенностей кровоснабжения, современный инструментарий, техника операции и контроль гемостаза играют основополагающую роль.

По этиологии кисты селезёнки можно разделить на две основные категории: паразитарные (наиболее частая причина данных кист во всем мире – эхинококкоз) и непаразитарные (под-

разделяются на первичные и вторичные кисты) [1]. Селезёнка занимает третье место по частоте поражения эхинококкозом. Этот диагноз иногда бывает непросто для клинициста, но должен быть учтен при проведении дифференциальной диагностики в отношении любой кисты селезёнки, особенно в зоне, эндемичной по данному заболеванию [5].

Первичные или истинные кисты встречаются наиболее часто у детей и лиц молодого возраста, составляя около 25% всех непаразитарных кист [2]. Клинически они чаще всего протекают бессимптомно и обычно бывают случайной находкой при разного рода исследованиях брюшной полости. Вторичные кисты селезенки возникают в результате травмы, в них отсутствует эпителий, называются они псевдокистами [3]. Однако стоит отметить, что ряд авторов считают все непаразитарные кисты врожденными, а травмы не признают в качестве патогенного фактора [4].

В настоящее время четкие показания к лапароскопической резекции селезёнки не сформулированы. Исторически сложилось так, что лапаротомия со спленэктомией была стандартным хирургическим методом лечения кист селезёнки [6]. В настоящее время настоятельно рекомендуется выполнение менее травматичных органосохраняющих вмешательств ввиду важной роли селезёнки в иммунитете и регуляции объема циркулирующей крови [7, 8]. В тех ситуациях,

когда лапароскопическая резекция – сложная задача, в ряде зарубежных клиник с успехом применяется роботизированный подход, что позволяет преодолеть потенциальные трудности за счет улучшения визуализации и большей точности контроля движений во время операции [9, 10].

При выборе оптимального хирургического лечения должны учитываться не только характер и размеры кисты, но также ее связь с воротами селезенки. Таким образом, тип сосудистой сети селезенки играет одну из главных ролей в выборе тактики при хирургическом вмешательстве. В литературе описываются две анатомические разновидности кровоснабжения селезенки. Описаны схемы диффузного и магистрального кровоснабжения. Незнание этих особенностей может привести к неудаче при органосохраняющих операциях на селезенке. При диффузном типе крупные ветви берут свое начало достаточно далеко от ворот, что позволяет их пересечь. При магистральном типе селезеночная артерия разделяется на ряд более мелких ветвей непосредственно в воротах селезенки. Лигирование каждой ветви выполнить технически сложно, поэтому органосохраняющая операция практически невыполнима [11].

Цель исследования – предварительный анализ результатов выполнения лапароскопической резекции кисты селезенки, а также изучение современных литературных публикаций по данной тематике.

В хирургическое отделение учреждения здравоохранения «Гродненская университетская клиника» поступила пациентка с диагнозом «киста селезенки», впоследствии женщине выполнено лапароскопическое оперативное вмешательство. Наблюдение за данной пациенткой и послужило материалом для исследования.

Приводим данный клинический случай.

Пациентка Г. госпитализирована в хирургическое отделение с диагнозом: киста селезенки. При поступлении предъявляла жалобы на периодические боли в левом подреберье. Росла и развивалась нормально. Аллергологический анамнез не отягощен. Гемотрансфузий не было. Терапевтически здорова. Беременность одна, закончилась срочными родами. Наследственные заболевания отрицала. Данные объективного осмотра со стороны всех органов и систем организма в пределах физиологической нормы. Локальный статус: живот мягкий, безболезненный, участвует в акте дыхания, доступен пальпации во все отделах.

Из анамнеза известно, что данная патология была выявлена около 2 лет назад. При выполнении ультразвукового исследования органов брюшной полости (УЗИ ОБП) от 02.11.2017 г. выявлено объемное образование: между верхним полюсом левой почки и верхним полюсом селезенки жидкостное образование 75×65 мм (киста). Принадлежность к органам оценить было затруднительно. Сомнительна принадлежность и к почке, и к селезенке. Отмечается увеличение размеров кисты по сравнению с 14.06.2017 г. (63

мм). По данным последних исследований, выполненных в динамике, отмечается увеличение образования селезенки в размерах, что в сочетании с жалобами пациентки послужило показанием к оперативному лечению.

Данные объективных методов исследования:

Результаты лабораторных исследований:

Общий анализ крови (ОАК): эр. $4,52 \times 10^{12}/л$; Hb 128 г/л; лейкоциты $6,72 \times 10^9/л$; СОЭ 5 мм/час; ЦП 0,96; гематокрит 37%; тромбоциты $212,4 \times 10^9/л$; эозинофилы 2%, нейтрофилы палочкоядерные 4%; нейтрофилы сегментоядерные 61; лимфоциты 28%; моноциты 5%.

Биохимическое исследование крови: общий белок 76 г/л; мочевина 4,5 ммоль/л; креатинин 73 мкмоль/л; холестерин 5,3 ммоль/л; билирубин общий 19,2 мкмоль/л; глюкоза крови 4,5 ммоль/л; АСТ 16 Ед/л; АЛТ 9 Ед/л; натрий 140 ммоль/л; калий 3,9 ммоль/л; хлориды 104 ммоль/л. Гемостазиограмма: АЧТВ 28,6 сек; ПВ 16,2 сек; МНО 1,13; фибриноген 2,83 г/л. ИФА анализ иммуноглобулинов (Ig): общий Ig E 29,19 IU/ml. Исследование опухолевых маркеров: канцероэмбриональный антиген (CEA) 1,87 нг/мл; СА 19-9 15,7 Ед/мл.

Результаты инструментальных исследований:

Рентгенография грудной полости: лёгочные поля без очаговых и инфильтративных теней. Фиброгастродуоденоскопия: вход в пищевод свободен, пищевод на всем протяжении воздухом расправляется. Розетка кардии смыкается. Линия Z выражена. В желудке слизь, жидкость. Слизистая желудка бледно-розового цвета, несколько гиперемирована. Перистальтика прослеживается. Складки желудка воздухом расправляются. Привратник овальной формы. ЛДК и постбульбарный отдел без особенностей. Заключение: хронический гастрит.

УЗИ органов малого таза: патологические образования в области малого таза не выявлены.

УЗИ органов брюшной полости. Почки равновеликие 117×45 мм, подвижные. Контуры ровные. Паренхима 15-16 мм толщиной, однородная. Уростаза нет. Проекция надпочечников без особенностей. Нефроптоз 1-2 ст. с обеих сторон. Селезенка 115×40 мм, контуры ровные, структура однородная. Между верхним полюсом левой почки и верхним полюсом селезенки жидкостное образование 85×70 мм (киста). Вероятна связь с селезенкой.

МСКТ органов брюшной полости с контрастированием. По данным исследования: селезенка обычной формы, 119×36 мм, контуры ее ровные, четкие, плотность паренхимы не изменена, с наличием по латеральному контуру округлого гиподенсивного образования с четкими ровными контурами сечением 85×66 HU, плотностью около 7 HU, не накапливающее контрастный препарат, оттесняя и деформируя стенку желудка.

Результаты и обсуждение

Операция выполнялась под общим эндотрахеальным наркозом в положении пациентки на

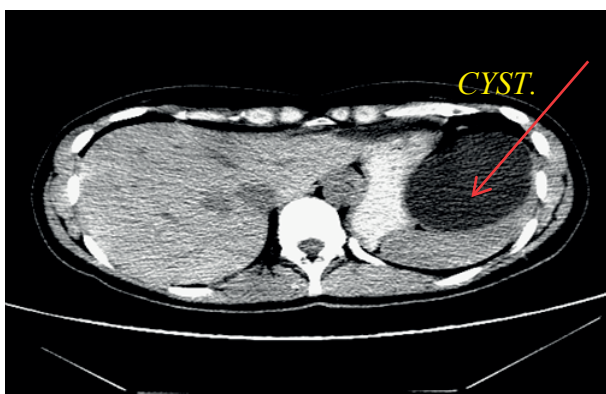


Рисунок 1. – Киста селезенки (компьютерная томография)

Figure 1. – Spleen cyst (CT scan)

спине. После обработки операционного поля парамедиальный разрез слева иглой Вереща, создан карбоксиперитонеум. Введены троакар и лапароскоп. При ревизии установлено, что размеры селезенки составляют 12×10 см; размеры кисты селезенки до 10 см в диаметре, которая была интимно спаяна с селезенкой без четкой границы. Введены дополнительные инструменты, с помощью которых выполнена пункция кисты – получена прозрачная жидкость, отправлена на исследование на атипичные клетки, биохимическое исследование. Выполнена лапароскопическая резекция селезенки с кистой с использованием аппарата Ligasure и монополярной коагуляции. Стенка кисты удалена (макропрепарат). Результат цитологического исследования тонкоигольной аспирационной биопсии № 87119/19 – бесструктурные массы. Выполнено дренирование брюшной полости по левому боковому каналу. Время операции составило 65 минут. Послеоперационный период протекал гладко, без осложнений и повышения температуры. Пациентка была активной со вторых суток после операции. На третьи и пятые сутки от момента операции выполнялись лабораторные исследования, включающие общий анализ крови и мочи, биохимический анализ крови, коагулограмму. Отклонений от нормы не выявлено. На протяжении всего срока пребывания в стационаре отмечалась нормотермия. Пациентка выписана на девятые сутки от момента операции в удовлетворительном состоянии под наблюдение хирурга по месту жительства.

Селезенка – важный периферический орган, регулирующий объем циркулирующей крови, фильтрацию крови и внешних патогенов, участвует в работе эндокринной системы, выработке иммуноглобулинов и опсонинов. По этой причине резекция селезенки должна быть «золотым стандартом» для лечения доброкачественных заболеваний этого органа и ряда гематологических нарушений [1], а также повреждений, возникающих вследствие травм [2].

Согласно данным ряда исследований, 25-30% оставшейся после операции паренхимы селезенки будет достаточной для адекватной реакции иммунной системы на воздействие внешних ан-

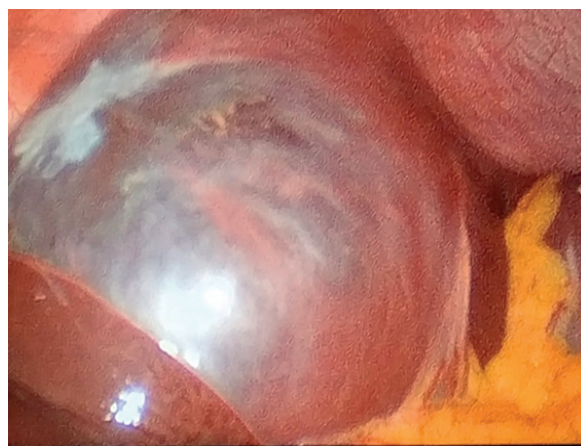

Рисунок 2. – Визуализация кисты при лапароскопии

Figure 2. – Visualization of the cyst during the laparoscopy

тигенов [11]. В 2003 г. Уинслоу и др. [12] опубликовали сравнительный метаанализ лапароскопических и лапаротомных вмешательств на селезенке. Отмечено, что лапароскопические вмешательства занимают большую продолжительность времени (179,9 против 114,1 минут; $p < 0,0001$), время госпитализации после лапароскопических операций составило 3,6 против 7,2 дня ($p < 0,0001$), процент послеоперационных трансфузий составил (10,2% против 14%; $p = 0,02$). Данный период характеризовался меньшей кровопотерей (224,9 против 254,4 мл; $p > 0,05$) и частотой послеоперационных осложнений (15,5% против 26,6%; $p < 0,001$).

Можно утверждать, что единственный существенный мотив отказа от резекции и выполнения спленэктомии – интра- и послеоперационные кровотечения. Здесь весьма важным представляется знание топографической анатомии селезенки, в частности деление селезеночной артерии в области ворот и наличие коллатеральной ветви, берущей свое начало из левой желудочно-сальниковой артерии [13]. Важную роль в предотвращении кровопотери играет уровень и качество современного оборудования, используемого в операционной. В частности: устройства для ультразвуковой, радиочастотной, аргоноплазменной коагуляции, линейные степлеры, рассасывающиеся сетки и гемостатические губки [14]. Ряд специалистов обращают внимание на бережное отношение к паренхиме селезенки в пределах 1 см от ишемической пограничной линии [15]. Согласно литературным данным [16], хорошей подготовкой при выполнении лапароскопических резекций является предоперационная эмболизация сосудов, идущих к зоне поражения. Это приводит к сокращению интра- и послеоперационных кровотечений, лучшей визуализации демаркационной линии зоны ишемии, а также особенностей кровоснабжения и деления сосудов селезенки [17]. Период времени от момента эмболизации и до операции представляется в настоящий момент достаточно спорным.

В недавних работах, посвященных резекции селезенки, сравниваются стандартная лапа-

роскопическая и роботизированная резекции, причем последнее слово, подкрепленное статистически достоверными данными, в пользу роботизированной хирургии. Так, средний объем кровопотери составил 35 мл при роботизированном вмешательстве и 90 мл – при стандартной лапароскопии; время лигирования сосудов составило, соответственно, 20 минут против 15. В исследованиях Giulianottietal [19], 3D-роботизированная хирургия и специальные инструменты, напоминающие запястье человека, предполагают лучший контроль при работе на сосудах селезенки, однако существенно повышают стоимость операции.

Основная цель органосохраняющих операций – по возможности сохранить как можно больше паренхимы селезенки. В то же время при слишком большой части оставшейся селезенки могут возникнуть проблемы с гемостазом и привести к таким осложнениям, как гематома или абсцессы [22]. В случае больших кист и спленомегалии либо вовлечения селезенки в спаечный процесс выполнение лапароскопической резекции представляется весьма затруднительным. В этих ситуациях роботизированная система более эффективна за счет лучшей визуализации и лучшей маневренности при манипуляциях на сосудах в области ворот, особенно при диффузном типе кровоснабжения [18, 23].

Soson-Jaroschewitsch был первым, кто описал в 1927 г., а затем Michels в 1942 г., два наиболее распространенных типа кровоснабжения селезенки:

- диффузный тип – основная селезеночная артерия делится на ряд ветвей на 2-3 см проксимальнее ворот, каждую из этих ветвей надо пересечь отдельно (при этом резекция выполнима даже при размерах кисты, превышающих 10 см);
- магистральный тип, при котором селезеночная артерия и вены на ножке входят в ворота как единое целое [24]. При последнем варианте лигирование отдельных ветвей затруднительно [21].

В настоящее время лапароскопия или роботизированная операция предпочтительнее лапаротомии со спленэктомией, исключение составляют лишь огромные прикорневые кисты или кисты с вовлечением значительной части паренхимы селезенки [3, 20].

Литература

1. Laparoscopic partial splenectomy: indications and results of a multicenter retrospective study / G. Héry [et al.] // *Surg Endosc.* – 2008. – Vol. 22, iss. 1. – P. 45-49. – <https://doi.org/10.1007/s00464-007-9509-0>.
2. Wu, H. M. Management of splenic pseudocysts following trauma: a retrospective case series / H. M. Wu, J. B. Kortbeek // *Am J Surg.* – 2006. – Vol. 191, iss. 5. – P. 631-634. – <https://doi.org/10.1016/j.amjsurg.2006.01.034>.
3. Open and laparoscopic treatment of nonparasitic splenic cysts / D. Gianom [et al.] // *Dig Surg.* – 2003. – Vol. 20, iss. 1. – P. 74-78. – <https://doi.org/10.1159/000068860>.

Совершенствование техники лигирования ножек позволяет сохранить центральную часть селезенки либо верхний и нижний ее полюса. Кутаго описывает в своей практике варианты селезеночной артерии, дающие начало двум артериям, идущим к верхнему и нижнему полюсам, и наличие добавочной селезеночной артерии, отходящей от левой желудочно-сальниковой артерии.

Практически полное иссечение стенки кисты – еще один вариант лечения кисты селезенки, однако негативный момент – довольно высокая частота рецидивов. Mertens и др. на основании собственного опыта сообщили о частоте рецидивов 57% у пациентов, которым выполнялась подобная операция [25]. Atmatzidis при сравнении частоты рецидивов у пациентов, оперированных по поводу эхинококковых кист селезенки, сообщает о частоте рецидивов у 12% пациентов после спленэктомии и у 12% пациентов после лапароскопических резекций.

Результаты операции у пациентки Г. не противоречат данным, полученным при анализе медицинских статей, описывающих исходы лечения пациентов с подобной патологией.

Целесообразным представляется индивидуальный подход к выбору тактики при кистах селезенки, который будет определяться состоянием пациента, характером кисты, ее размерами, локализацией по отношению к воротам селезенки.

Выводы

1. Минимально инвазивная операция в объеме резекции должна быть стандартным лечением для большинства пациентов с кистами селезенки. Это позволяет уменьшить количество послеоперационных осложнений, улучшить качество жизни пациента. Такой подход сокращает время вмешательства, кровопотерю, период госпитализации и материальные затраты. Успех такой операции во многом предопределен использованием специального инструментария для рассечения, коагуляции, а также применением гемостатиков.

2. При выборе оптимального хирургического лечения следует учитывать не только характер, размер, расположение кисты, но также особенности сосудистой анатомии селезенки.

4. Karfis, E. A. Surgical management of nonparasitic splenic cysts / E. A. Karfis, E. Roustanis, E. C. Tsimoyiannis // *JLS.* – 2009. – Vol. 13. – P. 207-212.
5. Prevention and management of complications of laparoscopic splenectomy / D. S. Bhandarkar [et al.] // *Indian J Surg.* – 2011. – Vol. 73, iss. 5. – P. 324-330. – <https://doi.org/10.1007/s12262-011-0331-5>.
6. Partial splenectomy in the era of minimally invasive surgery: the current laparoscopic and robotic experiences / A. Balaphas [et al.] // *Surg Endosc.* – 2015. – Vol. 29, iss. 12. – P. 3618-3627. – <https://doi.org/10.1007/s00464-015-4118-9>.

7. Partial splenectomy: A case series and systematic review of the literature / F. Esposito [et al.] // *Ann Hepatobiliary Pancreatic Surgery*. – 2018. – Vol. 22, iss. 2. – P. 116-127. – <https://doi.org/10.14701/ahbps.2018.22.2.116>.
8. Morgenstern, L. Partial splenectomy for nonparasitic splenic cysts / L. Morgenstern, S. J. Shapiro // *Am J Surg*. – 1980. – Vol. 139, iss. 2. – P. 278-281. – [https://doi.org/10.1016/0002-9610\(80\)90273-1](https://doi.org/10.1016/0002-9610(80)90273-1).
9. Partial laparoscopic splenectomy for trauma: technique and case report / E. C. Poulin [et al.] // *Surg Laparosc Endosc*. – 1995. – Vol. 5, iss. 4. – P. 306-310.
10. Epithelial splenic cysts / I. Palmieri [et al.] // *Anticancer Res*. – 2005. – Vol. 25, № 1B. – P. 515-521.
11. Laparoscopic partial splenectomy for splenic hemangioma: experience of a single center in six cases / X. L. Han [et al.] // *Chin Med J (Engl)*. – 2015. – Vol. 128, iss. 5. – P. 694-697. – <https://doi.org/10.4103/0366-6999.151680>.
12. Winslow, E. R. Perioperative outcomes of laparoscopic versus open splenectomy: a meta-analysis with an emphasis on complications / E. R. Winslow, L. M. Brunt // *Surgery*. – 2003. – Vol. 134, iss. 4. – P. 647-655. – [https://doi.org/10.1016/s0039-6060\(03\)00312-x](https://doi.org/10.1016/s0039-6060(03)00312-x).
13. Surgical anatomy of the human spleen / H. P. Redmond [et al.] // *Br J Surg*. – 1989. – Vol. 76, iss. 2. – P. 198-201. – <https://doi.org/10.1002/bjs.1800760230>.
14. Caronna, R. L'emostasi in chirurgiad'urgenza / R. Caronna, P. Chirletti, G. Fanello // *Emostasi in chirurgia* / C. Zanon. – Torino, 2007. – P. 53-66.
15. Laparoscopic partial splenectomy: a technical tip / B. de la Villeon [et al.] // *Surg Endosc*. – 2015. – Vol. 29, iss. 1. – P. 94-99. – <https://doi.org/10.1007/s00464-014-3638-z>.
16. Preoperative selective embolization allowing a partial splenectomy for splenic hamartoma / F. Mignon [et al.] // *Ann Chir*. – 2003. – Vol. 128, iss. 2. – P. 112-116. – [https://doi.org/10.1016/s0003-3944\(02\)00033-0](https://doi.org/10.1016/s0003-3944(02)00033-0).
17. Treatment of hemangioma of the spleen by preoperative partial splenic embolization plus laparoscopic partial splenectomy: a case report / L. Zheng [et al.] // *Medicine (Baltimore)*. – 2018. – Vol. 97, iss. 17. – Art. e0498. – <https://doi.org/10.1097/md.00000000000010498>.
18. Vasilescu, C. Laparoscopic versus robotic subtotal splenectomy in hereditary spherocytosis. Potential advantages and limits of an expensive approach / C. Vasilescu, O. Stanculea, S. Tudor // *Surg Endosc*. – 2012. – Vol. 26, iss. 10. – P. 2802-2809. – <https://doi.org/10.1007/s00464-012-2249-9>.
19. Robot-assisted partial and total splenectomy / P. C. Giulianotti [et al.] // *Int J Med Robot*. – 2011. – Vol. 7, iss. 4. – P. 482-488. – <https://doi.org/10.1002/rcs.409>.
20. Hansen, M. B. Splenic cysts / M. B. Hansen, A. C. Moller // *Surg Laparosc Endosc Percutan Tech*. – 2004. – Vol. 14, iss. 6. – P. 316-322. – <https://doi.org/10.1097/01.sle.0000148463.24028.0c>.
21. Primary versus secondary splenic pedicle dissection in laparoscopic splenectomy for splenic diseases / Q. Yan [et al.] // *J Am Coll Surg*. – 2013. – Vol. 216, iss. 2. – P. 266-271. – <https://doi.org/10.1016/j.jamcollsurg.2012.10.019>.
22. Spleen cystic echinococcosis: clinical manifestations and treatment / D. M. Culafic [et al.] // *Scand J Gastroenterol*. – 2010. – Vol. 45, iss. 2. – P. 186-190. – <https://doi.org/10.3109/00365520903428598>.
23. Laparoscopic splenectomy with the da Vinci robot / J. Bodner [et al.] // *J Laparoendosc Adv Surg Tech A*. – 2005. – Vol. 15, iss. 1. – P. 1-5. – <https://doi.org/10.1089/lap.2005.15.1>.
24. Michels, N. A. Variations in the blood-supply of the liver, gall bladder, stomach, duodenum, pancreas and spleen; 200 dissections / N. A. Michels // *Am J Med Sci*. – 1948. – Vol. 216, № 1. – P. 115.
25. Long-term outcome after surgical treatment of nonparasitic splenic cysts / J. Mertens [et al.] // *Surg Endosc*. – 2007. – Vol. 21, iss. 2. – P. 206-208. – <https://doi.org/10.1007/s00464-005-0039-3>.

References

1. Héry G, Becmeur F, Méfat L, Kalfa D, Lutz P, Lutz L, Guys JM, de Lagausie P. Laparoscopic partial splenectomy: indications and results of a multicenter retrospective study. *Surg Endosc*. 2008;22(1):45-49. <https://doi.org/10.1007/s00464-007-9509-0>
2. Wu HM, Kortbeek JB. Management of splenic pseudocysts following trauma: a retrospective case series. *Am J Surg*. 2006;191(5):631-634. <https://doi.org/10.1016/j.amjsurg.2006.01.034>
3. Gianom D, Wildisen A, Hotz T, Goti F, Decurtins M. Open and laparoscopic treatment of nonparasitic splenic cysts. *Dig Surg*. 2003;20(1):74-78. <https://doi.org/10.1159/000068860>
4. Karfis EA, Roustanis E, Tsimoyiannis EC. Surgical management of nonparasitic splenic cysts. *JSLs*. 2009;13:207-212.
5. Bhandarkar DS, Katara AN, Mittal G, Shah R, Udwardia TE. Prevention and management of complications of laparoscopic splenectomy. *Indian J Surg*. 2011;73(5):324-330. <https://doi.org/10.1007/s12262-011-0331-5>
6. Balaphas A, Buchs NC, Meyer J, Hagen ME, Morel P. Partial splenectomy in the era of minimally invasive surgery: the current laparoscopic and robotic experiences. *Surg Endosc*. 2015;29(12):3618-3627. <https://doi.org/10.1007/s00464-015-4118-9>
7. Esposito F, Noviello A, Moles N, Cantore N, Baiamonte M, Coppola Bottazzi E, Miro A, Crafa F. Partial splenectomy: A case series and systematic review of the literature. *Ann Hepatobiliary Pancreat Surg*. 2018;22(2):116-127. <https://doi.org/10.14701/ahbps.2018.22.2.116>
8. Morgenstern L, Shapiro SJ. Partial splenectomy for nonparasitic splenic cysts. *Am J Surg*. 1980;139(2):278-281. [https://doi.org/10.1016/0002-9610\(80\)90273-1](https://doi.org/10.1016/0002-9610(80)90273-1)
9. Poulin EC, Thibault C, DesCôteaux JG, Côté G. Partial laparoscopic splenectomy for trauma: technique and case report. *Surg Laparosc Endosc*. 1995;5(4):306-310.
10. Palmieri I, Natale E, Crafa F, Cavallaro A, Mingazzini PL. Epithelial splenic cysts. *Anticancer Res*. 2005;25(1B):515-521.
11. Han XL, Zhao YP, Chen G, Wu WM, Dai MH. Laparoscopic partial splenectomy for splenic hemangioma: experience of a single center in six cases. *Chin Med J (Engl)*. 2015;128(5):694-697. <https://doi.org/10.4103/0366-6999.151680>
12. Winslow ER, Brunt LM. Perioperative outcomes of laparoscopic versus open splenectomy: a meta-analysis with an emphasis on complications. *Surgery*. 2003;134(4):647-653. [https://doi.org/10.1016/s0039-6060\(03\)00312-x](https://doi.org/10.1016/s0039-6060(03)00312-x)
13. Redmond HP, Redmond JM, Rooney BP, Duignan JP, Bouchier-Hayes DJ. Surgical anatomy of the human spleen. *Br J Surg*. 1989;76(2):198-201. <https://doi.org/10.1002/bjs.1800760230>
14. Caronna R, Chirletti P, Fanello G. L'emostasi in chirurgiad'urgenza. In: Zanon C. *Emostasi in chirurgia*. Torino: Ananke; 2007. p. 53-66. (Italian).
15. de la Villeon B, Zarzavadjian Le Bian A, Vuarnesson H, Munoz Bongrand N, Halimi B, Sarfati E, Cattani P, Chirica

- M. Laparoscopic partial splenectomy: a technical tip. *Surg Endosc.* 2015;29(1):94-99. <https://doi.org/10.1007/s00464-014-3638-z>
16. Mignon F, Brouzes S, Breitel DL, Bastie JN, Poirier H, Legendre C, Briard P. [Preoperative selective embolization allowing a partial splenectomy for splenic hamartoma]. *Ann Chir.* 2003;128(2):112-116. doi: 10.1016/s0003-3944(02)00033-0 (French).
 17. Zheng L, Deng C, Li J, Wang L, You N, Wu K, Wang W. Treatment of hemangioma of the spleen by preoperative partial splenic embolization plus laparoscopic partial splenectomy: A case report. *Medicine (Baltimore).* 2018;97(17):e0498. <https://doi.org/10.1097/md.00000000000010498>
 18. Vasilescu C, Stanciulea O, Tudor S. Laparoscopic versus robotic subtotal splenectomy in hereditary spherocytosis. Potential advantages and limits of an expensive approach. *Surg Endosc.* 2012;26(10):2802-2809. <https://doi.org/10.1007/s00464-012-2249-9>
 19. Giulianotti PC, Buchs NC, Addeo P, Ayloo S, Bianco FM. Robot-assisted partial and total splenectomy. *Int J Med Robot.* 2011;7(4):482-488. <https://doi.org/10.1002/rcs.409>
 20. Hansen MB, Moller AC. Splenic cysts. *Surg Laparosc Endosc Percutan Tech.* 2004;14(6):316-322. <https://doi.org/10.1097/01.sle.0000148463.24028.0c>
 21. Yan Q, Zhu J, Zhan X, Weng W, Wu W, Shen D, Yu K, Wang Y. Primary versus secondary splenic pedicle dissection in laparoscopic splenectomy for splenic diseases. *J Am Coll Surg.* 2013;216(2):266-271. <https://doi.org/10.1016/j.jamcollsurg.2012.10.019>
 22. Culafić DM, Kerkez MD, Mijac DD, Lekić NS, Ranković VI, Lekić DD, Dordević ZLj. Spleen cystic echinococcosis: clinical manifestations and treatment. *Scand J Gastroenterol.* 2010;45(2):186-190. <https://doi.org/10.3109/00365520903428598>
 23. Bodner J, Lucciarini P, Fish J, Kafka-Ritsch R, Schmid T. Laparoscopic splenectomy with the da Vinci robot. *J Laparoendosc Adv Surg Tech A.* 2005;15(1):1-5. <https://doi.org/10.1089/lap.2005.15.1>
 24. Michels NA. Variations in the blood-supply of the liver, gall bladder, stomach, duodenum, pancreas and spleen; 200 dissections. *Am J Med Sci.* 1948;216(1):115.
 25. Mertens J, Penninckx F, DeWever I, Topal B. Long-term outcome after surgical treatment of nonparasitic splenic cysts. *Surg Endosc.* 2007;21(2):206-208. <https://doi.org/10.1007/s00464-005-0039-3>

FIRST EXPERIENCE WITH LAPAROSCOPIC RESECTION OF SPLEEN CYST (CASE STUDY AND BRIEF REVIEW OF THE LITERATURE)

Y. Y. Lahun¹, E. V. Mahiliavets¹, A. M. Khombak², K. H. Lahun³

¹Grodno State Medical University, Grodno, Belarus

²Grodno University Clinic, Grodno, Belarus

³City polyclinic № 6, women's consultation № 5, Grodno, Belarus

Background. Cystic lesions of the spleen are not an uncommon pathology, however, until now clear criteria for the scope of surgical interventions are not clearly defined and depend on a number of anatomical and clinical features of this pathology, and laparoscopic resection is still a surgical challenge.

Purpose. Preliminary analysis of the results of laparoscopic resection of spleen cysts, as well as the study of the current literature on the subject.

Material and methods. This article presents a clinical case from the authors' personal experience with the diagnosis and treatment of a patient with a spleen cyst. Laparoscopic method was used in surgical treatment. In selecting it, a number of relevant medical literature was studied and analyzed.

Results. As a result of a successful laparoscopic resection the patient managed to save such an important organ for homeostasis maintenance as the spleen. Postoperative complications were also avoided.

Conclusions. Organ-preserving and minimally invasive interventions should remain the priority at the current stage of surgery development. In the treatment of such pathology as spleen cysts, planned approach is preferable, which allows for maximum preoperative diagnosis. It should take into account the etiology and localization of the cyst, as well as the peculiarities of blood supply to the spleen in a particular patient.

Keywords: splenectomy, spleen resection, spleen cyst.

For citation: Lahun YY, Mahiliavets EV, Khombak AM, Lahun KH. First experience with laparoscopic resection of spleen cyst (case study and brief review of the literature). *Journal of the Grodno State Medical University.* 2021;19(4):468-473. <https://doi.org/10.25298/2221-8785-2021-19-4-468-473>.

Конфликт интересов. Авторы заявляют об отсутствии конфликта интересов.
Conflict of interest. The authors declare no conflict of interest.

Финансирование. Исследование проведено без спонсорской поддержки.
Financing. The study was performed without external funding.

Соответствие принципам этики. Исследование одобрено локальным этическим комитетом.
Conformity with the principles of ethics. The study was approved by the local ethics committee.

Об авторах / About the authors

*Лагун Юрий Яковлевич / Lahun Yury, e-mail: lagunyury@gmail.com, ORCID: 0000-0001-6506-9277

Могилевец Эдуард Владиславович / Mahiliavets Eduard, e-mail: emogilevec@yandex.ru, ORCID: 0000-0001-7542-0980

Хомбак Александр Михайлович / Hombak Aleksandr, e-mail: hombakgr@mail.ru

Лагун Екатерина Генриковна / Lahun Katsiaryna, e-mail: lagunyury@rambler.ru

* – автор, ответственный за переписку / corresponding author

Поступила / Received: 28.05.2021

Принята к публикации / Accepted for publication: 02.07.2021