

## СРАВНЕНИЕ СТАНДАРТНОГО И ДИСТАЛЬНОГО ЛУЧЕВОГО ДОСТУПА ПРИ ПРОВЕДЕНИИ КОРОНАРОАНГИОГРАФИИ И ЧРЕСКОЖНОГО КОРОНАРНОГО ВМЕШАТЕЛЬСТВА

<sup>1</sup>Черняк А. А., <sup>2</sup>Снежицкий В. А., <sup>1</sup>Янушко А. В., <sup>2</sup>Дешко М. С., <sup>1</sup>Максимчик А. В.,  
<sup>1</sup>Воронович А. Г., <sup>1</sup>Авдейчик С. В., <sup>3</sup>Габриянич Г. П., <sup>2</sup>Гаджиева Ф. Г.,  
<sup>4</sup>Ибрахимова Д. С.

<sup>1</sup>Гродненский областной клинический кардиологический центр, Гродно, Беларусь

<sup>2</sup>Гродненский государственный медицинский университет, Гродно, Беларусь

<sup>3</sup>Городская поликлиника № 7, Гродно, Беларусь

<sup>4</sup>Гродненский государственный университет имени Янки Купалы, Гродно, Беларусь

Цель исследования – обосновать возможность выполнения коронароангиографии (КАГ) и чрескожного коронарного вмешательства (ЧКВ) через дистальный лучевой доступ и оценить его безопасность.

Материал и методы. Исследование состояло из двух этапов. На первом этапе выполнено ультразвуковое измерение внутреннего диаметра лучевой артерии в области стандартной пункционной точки (дистальная треть предплечья – проксимальный доступ) и в области анатомической табакерки (дистальный доступ) у 160 пациентов, с последующим расчетом относительного изменения ее диаметра. На втором этапе, учитывая минимальную разницу диаметра лучевой артерии в двух точках, выполнена КАГ и/или ЧКВ 134 пациентам.

Результаты. Диаметр лучевой артерии в стандартной точке составил 2,3 (2,0-2,6) мм, в дистальной точке – 2,05 (1,8-2,5) мм. Осложнений, связанных с доступом, за время наблюдения не зарегистрировано.

Выводы. Дистальный лучевой доступ для выполнения КАГ и ЧКВ анатомически обоснован и безопасен.

**Ключевые слова:** лучевой доступ, лучевая артерия, окклюзия лучевой артерии, коронароангиография, чрескожное коронарное вмешательство.

*Для цитирования:* Сравнение стандартного и дистального лучевого доступа при проведении коронароангиографии и чрескожного коронарного вмешательства / А. А. Черняк, В. А. Снежицкий, А. В. Янушко, М. С. Дешко, А. В. Максимчик, А. Г. Воронович, С. В. Авдейчик, Г. П. Габриянич, Ф. Г. Гаджиева, Д. С. Ибрахимова // Журнал Гродненского государственного медицинского университета. 2019. Т. 17, № 4. С. 468-473. <http://dx.doi.org/10.25298/2221-8785-2019-17-4-468-473>.

### Введение

Катетеризация сердца постоянно развивалась с момента первой процедуры, выполненной W. Forssmann в 1929 г. [1]. Совершенствование технологии и понимание анатомических особенностей сердечно-сосудистой системы привело к изменениям в проведении ангиографических исследований. Большое число исследований было посвящено вопросу, какой из доступов, бедренный или лучевой, лучше всего подходит для пациентов в конкретных клинических ситуациях [2]. Несмотря на простоту трансфеморального доступа, его осложнения привели к увеличению заболеваемости, смертности и длительности пребывания в стационаре, особенно на фоне проведения антикоагулянтной и антиагрегантной терапии [3-5].

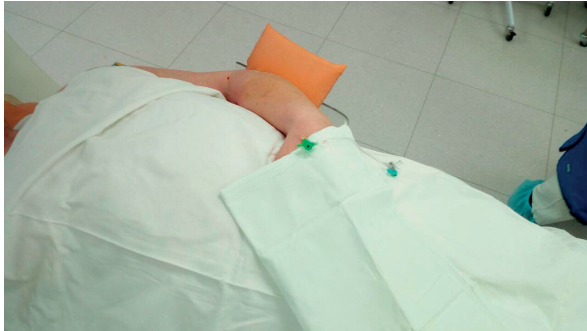Трансрадиальный доступ для диагностической коронароангиографии (КАГ) представлен Самреау и соавт. в 1989 г. [6]. Он имеет множество преимуществ по сравнению с трансфеморальным подходом, главное из которых – низкий риск геморрагических осложнений в зоне сосудистого доступа. Это связано с тем, что из-за легкой сжимаемости лучевой артерии любое кровотечение из нее является контролируемым [7-9]. Пациенты при этом могут передвигаться сразу после процедуры, длительность пребывания их в стационаре значительно сокращается, что дает существенный экономический эффект,

обусловленный значительным снижением затрат, связанных как с пребыванием пациентов в лечебном учреждении, так и лечением осложнений [10, 11].

В настоящее время трансрадиальный доступ является альтернативой трансфеморальному как для диагностической КАГ, так и для чрескожных коронарных вмешательств (ЧКВ) [12]. Лучевой доступ при КАГ и ЧКВ рекомендуется как стандартный доступ (класс рекомендаций I, уровень доказательности A) согласно клиническим рекомендациям по реваскуляризации миокарда Европейского общества кардиологов (ESC) и Европейской ассоциации кардиоторакальной хирургии (EACTS) [13]. Таким образом, трансрадиальный доступ представляет собой привлекательную техническую стратегию по снижению геморрагических осложнений у пациентов с ишемической болезнью сердца, подвергающихся чрескожному инвазивному лечению [14, 15].

Большинство хирургов предпочитают правую лучевую артерию, поскольку они работают на правой стороне пациентов. Тем не менее, окклюзия правой лучевой артерии, ее гипоплазия, выраженная извилистость, склероз, кальциноз и ряд других причин вынуждают врачей выбирать левую лучевую артерию [16]. При ее использовании наиболее оптимальным способом обеспечения удобного положения как для пациента,

так и для оператора является доступ к дистальной лучевой артерии, расположенной в анатомической табакерке и на тыльной поверхности кисти (рис. 1).



**Рисунок 1.** – Положение левой верхней конечности при интервенции с использованием дистального трансрадиального доступа

**Figure 1.** – Position of the left upper limb during intervention using distal transradial access

**Цель исследования** – обосновать возможность выполнения КАГ и ЧКВ через дистальный лучевой доступ и оценить его безопасность.

#### **Материал и методы**

Исследование состояло из двух этапов. На первом этапе выполнено ультразвуковое измерение внутреннего диаметра лучевой артерии в области стандартной пункционной точки и в области анатомической табакерки. На втором этапе с учетом результатов первого этапа продемонстрирована возможность и безопасность использования дистального трансрадиального доступа. Исследования проводились на базе ГУЗ «Городская поликлиника № 7» г. Гродно и УЗ «Гродненский областной клинический кардиологический центр».

Данные приведены в виде медианы и интерквартильного размаха.

#### **Результаты и обсуждение**

На первом этапе обследованы 160 человек – 113 (71%) мужчин и 47 (29%) женщин в возрасте 58 (52-65) лет. Внутренний диаметр лучевой артерии в стандартной точке составил 2,3 (2,0-2,6) мм, в дистальной точке – 2,05 (1,8-2,5) мм. Выявлено уменьшение внутреннего диаметра лучевой артерии на 4,2 (3,1-6,85)%.

На втором этапе выполнен доступ через дистальную часть лучевой артерии у 134 пациентов. Лучевая артерия в области анатомической табакерки использовалась в 54 (40%) случаях, лучевая артерия на тыльной стороне кисти – в 80 (60%) случаях. Характеристика обследованных пациентов представлена в таблице.

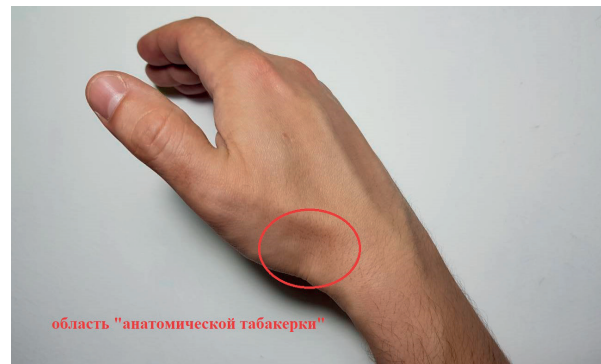Осложнений, связанных с доступом, за время наблюдения не зарегистрировано.

Анатомическая табакерка представляет собой углубленное пространство, расположенное в радиальной части запястья (рис. 2). Отличительная особенность этого артериального сегмента – его удаленное расположение по отноше-

**Таблица** – Характеристика обследованных пациентов

**Table** – Characteristics of the examined patients

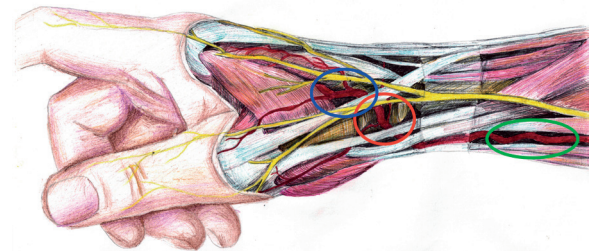
Параметры	Значение
Возраст, лет	62 (50-69)
Мужской пол, n (%)	118 (88%)
Плановые вмешательства, n (%)	113 (84%)
Вмешательства при остром коронарном синдроме, n (%)	21 (16%)
Коронароангиография, n (%)	65 (49%)
Чрескожное коронарное вмешательство, n (%)	69 (51%)
Сахарный диабет, n (%)	28 (21%)
Облитерирующий атеросклероз артерий нижних конечностей, n (%)	51 (38%)



**Рисунок 2.** – Область анатомической табакерки

**Figure 2.** – The "anatomical snuffbox"

нию к поверхностной ладонной ветви лучевой артерии, которая соединяется с поверхностной ладонной дугой (рис. 3).



**Рисунок 3.** – Лучевая артерия в области дистальной части предплечья и кисти: --- лучевая артерия тыльной поверхности кисти; --- лучевая артерия в области «анатомической табакерки»; --- лучевая артерия в дистальной трети предплечья (стандартная пункционная точка)

**Figure 3.** – Radial artery of distal forearm and hand: --- radial artery of the dorsum of the hand; --- radial artery in the "anatomical snuffbox"; --- radial artery in the distal third of the forearm (standard puncture point)

При возникновении окклюзии в месте анатомической табакерки ишемия тканей предотвращается благодаря поддержанию антеградного потока через поверхностную ладонную дугу и сообщающиеся коллатерали (рис. 4) [17].



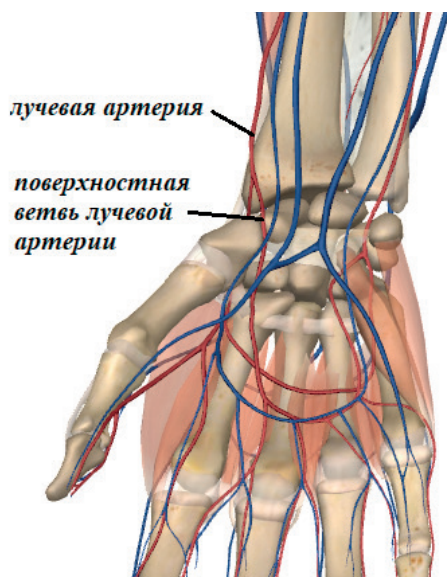


Рисунок 4. – Кровеносные сосуды дистальной части предплечья и кисти

Figure 4. – Blood vessels of distal forearm and hand

А. Л. Каледин и соавт. показали, что дистальный трансрадиальный доступ – более безопасный вариант по сравнению со стандартным доступом в отношении вероятности ишемии, благодаря сохранению дистального кровотока по поверхностной ладонной дуге [18]. Отмечено также, что при использовании дистального трансрадиального доступа окклюзия лучевой артерии на предплечье встречается в 10 раз реже, общее количество окклюзий в 2 раза меньше, чем при доступе через лучевую артерию в области предплечья. При этом время и доза рентгеноскопии при дистальном трансрадиальном и стандартном доступах были сопоставимы [18].

Исследование М. R. Amin и соавт. также подтверждает выводы о более высокой частоте ишемии конечности при стандартном доступе – у 2% пациентов, тогда как при использовании дистального трансрадиального доступа осложнения отсутствовали [2].

В ряде исследований с использованием стандартного доступа показано, что окклюзия лучевой артерии после катетеризации является наиболее распространенным осложнением во время трансрадиальной коронарной ангиографии, развиваясь у 1-10% пациентов [19].

Поскольку радиальная часть в анатомической табакерке является сегментом, удаленным от начала поверхностной ладонной дуги (рис. 5), антеградный кровоток через поверхностную ладонную дугу все еще будет продолжаться без каких-либо нарушений [18]. Кроме того, множественные коллатеральные сосуды, сообщающиеся между поверхностными и глубокими ладонными дугами, действуют как «спасательные» сосуды, если кровообращение кисти было нарушено [20].

Итак, можно предполагать, что дистальный трансрадиальный доступ позволит избежать любой пери- или постпроцедурной окклюзии сосу-

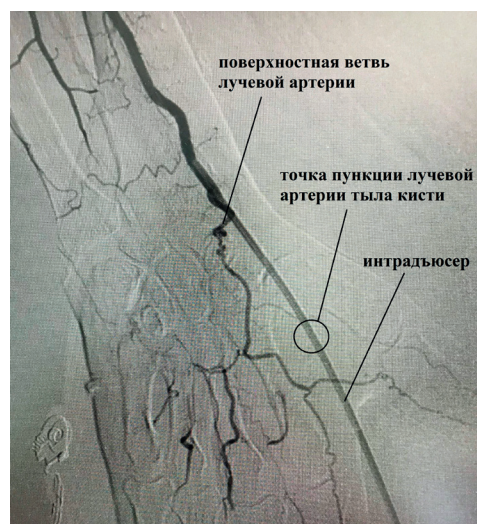


Рисунок 5. – Ангиография дистальной части лучевой артерии

Figure 5. – Angiography of the distal radial artery

дов. Это позволяет также сохранить лучевую артерию для использования в качестве трансплантата при необходимости выполнения в будущем аорто-коронарного шунтирования.

В исследовании М. R. Amin и соавт. гемостаз был достигнут в среднем в течение 12 минут при дистальном трансрадиальном доступе по сравнению с более чем 15 минутами при стандартном доступе, независимо от применяемой антикоагулянтной терапии [2]. Более того, полный гемостаз наступил почти через 3 часа с помощью компрессионной повязки, нанесенной на место прокола.

Следует также обратить внимание на исследование М. Koutouzis и соавт. [21]. Авторами отмечено более продолжительное время канюляции в группе пациентов с дистальным трансрадиальным доступом по сравнению с группой традиционного доступа ( $269 \pm 251$  сек. по сравнению с  $140 \pm 161$  сек.,  $p < 0,001$ ). Однако это не повлияло на общую продолжительность процедуры ( $925 \pm 896$  сек. и  $831 \pm 424$  сек., соответственно,  $p > 0,5$ ) [21]. Несмотря на большее число попыток канюляции в группе дистального доступа по сравнению с группой традиционного доступа ( $6,8 \pm 6,2$  против  $3,4 \pm 4,5$ ,  $p < 0,001$ , и  $2,4 \pm 1,7$  против  $1,6 \pm 1,2$ ,  $p < 0,001$ , соответственно), у пациентов в группе дистального трансрадиального доступа время ручного гемостаза было более коротким по сравнению с пациентами из группы стандартного доступа ( $568 \pm 462$  сек. и  $841 \pm 574$  сек., соответственно,  $p = 0,002$ ) [21]. Вместе с тем изложенные выше различия по времени и количеству попыток канюляции нивелируются приобретенным опытом оперирующего хирурга. Не зарегистрировано и различий в частоте спазма и гематом после процедуры [21].

### Выводы

Таким образом, дистальный лучевой доступ для выполнения КАГ и ЧКВ анатомически обоснован и безопасен.

## Литература

- Mueller, R. L. The history of interventional cardiology: cardiac catheterization, angioplasty and related interventions / R. L. Mueller, T. A. Sanborn // *American Heart Journal*. – 1995. – Vol. 129, № 1. – P. 146-172.
- Comparison of distal transradial in the anatomical snuff-box versus conventional transradial access for coronary angiography and intervention-an experience in 100 cases / M. R. Amin [et al.] // *University Heart Journal*. – 2017. – Vol. 13, № 2. – P. 40-45. – doi: 10.3329/uhj.v13i2.37657.
- A randomized comparison of transradial versus transfemoral approach for coronary angiography and angioplasty / M. Brueck [et al.] // *JACC: Cardiovascular Interventions*. – 2009. – Vol. 2, № 11. – P. 1047-1054. – doi: 10.1016/j.jcin.2009.07.016.
- Radial versus femoral access for emergent percutaneous coronary intervention with adjunct glycoprotein IIb/IIIa inhibition in acute myocardial infarction--the RADIAL-AMI pilot randomized trial / W. J. Cantor [et al.] // *American Heart Journal*. – 2005. – Vol. 150, № 3. – P. 543-549. – doi: 10.1016/j.ahj.2004.10.043.
- Antiplatelet and antithrombotic therapy in patients with atrial fibrillation undergoing coronary stenting / M. S. Dzeshka [et al.] // *Interventional Cardiology Clinics*. – 2017. – Vol. 6, № 1. – P. 91-117. – doi: 10.1016/j.iccl.2016.08.007.
- Campeau, L. Percutaneous radial artery approach for coronary angiography / L. Campeau // *Catheterization and Cardiovascular Diagnosis*. – 1989. – Vol. 16, № 1. – P. 3-7.
- Effect of transradial access on quality of life and cost of cardiac catheterization: a randomized comparison / C. J. Cooper [et al.] // *American Heart Journal*. – 1999. – Vol. 138, № 3. – P. 430-436. – doi: 10.1016/s0002-8703(99)70143-2.
- A randomized comparison of percutaneous transluminal coronary angioplasty by the radial, brachial and femoral approaches: the access study / F. Kiemeneij [et al.] // *Journal of the American College of Cardiology*. – 1997. – Vol. 29, № 6. – P. 1269-1275.
- Right radial access for PTCA: A prospective study demonstrates reduced complications and hospital charges / J. T. Mann [et al.] // *Journal Invasive Cardiology*. – 1996. – Vol. 8, suppl. D. – P. 40D-44D.
- Safety, feasibility and efficacy of transradial primary angioplasty in patients with acute myocardial infarction / O. Valsecchi [et al.] // *Italian Heart Journal*. – 2003. – Vol. 4, № 5. – P. 329-334.
- Transradial versus transfemoral approach for coronary angiography and intervention in patients above 75 years of age / S. Achenbach [et al.] // *Catheterization and Cardiovascular Interventions*. – 2008. – Vol. 72, № 5. – P. 629-635. – doi: 10.1002/ccd.21696.
- Archbold, R. A. Radial artery access for coronary angiography and percutaneous coronary intervention / R. A. Archbold, N. M. Robinson, R. J. Schilling // *British Medical Journal*. – 2004. – Vol. 329, № 7463. – P. 443-446. – doi: 10.1136/bmj.329.7463.443.
- 2018 ESC/EACTS Guidelines on myocardial revascularization / F. J. Neumann [et al.] // *European Heart Journal*. – 2019. – Vol. 40, № 2. – P. 87-165. – doi: 10.1093/eurheartj/ehy394.
- Association of the arterial access site at angioplasty with transfusion and mortality: the MORTAL study (Mortality benefit of Reduced Transfusion after percutaneous coronary intervention via the Arm or Leg) / A. J. Chase [et al.] // *Heart*. – 2008. – Vol. 94, № 8. – P. 1019-1025. doi: 10.1136/hrt.2007.136390.
- Arterial access-site-related outcomes of patients undergoing invasive coronary procedures for acute coronary syndromes (from the ComPaRison of Early Invasive and Conservative Treatment in Patients with Non-ST-ElevatiOn Acute. Coronary Syndromes [PRESTO-ACS] Vascular Substudy) / A. Sciahbasi [et al.] // *American Journal of Cardiology*. – 2009. – Vol. 103, № 6. – P. 796-800. – doi: 10.1016/j.amjcard.2008.11.049.
- Kiemeneij, F. Left distal transradial access in the anatomical snuff-box for coronary angiography (IdTRA) and interventions (IdTRI) / F. Kiemeneij // *EuroIntervention*. – 2017. – Vol. 13, № 7. – P. 851-857. – doi: 10.4244/EIJ-D-17-00079.
- Hemodynamic assessment of the circulation in 200 normal hands / W. Doscher [et al.] // *Annals of Surgical*. – 1983. – Vol. 198, № 6. – P. 776-779.
- Дистальный отдел лучевой артерии при эндоваскулярных вмешательствах / А. Л. Каледин [и др.] // *Эндоваскулярная хирургия*. – 2017. – Т. 4, № 2. – С. 125-133. – doi: 10.24183/2409-4080-2017-4-2-125-133.
- Gupta, S. Radial artery use and reuse / S. Gupta, S. Nathan // *Cardiac Interventions Today*. – 2015. – Vol. 9, № 3. – P. 49-56.
- Anatomical landmarks to the superficial and deep palmar arches / K. M. McLean [et al.] // *Plastic and Reconstructive Surgery*. – 2008. – Vol. 121, № 1. – P. 181-185. – doi: 10.1097/01.prs.0000293863.45614.f9.
- Distal versus traditional radial approach for coronary angiography / M. Koutouzis [et al.] // *Cardiovascular Revascularization Medicine*. – 2018. – doi: 10.1016/j.carrev.2018.09.018.

## References

- Mueller RL, Sanborn TA. The history of interventional cardiology: cardiac catheterization, angioplasty and related interventions. *American Heart Journal*. 1995;129(1):146-172.
- Amin MR, Singha CK, Banerjee SK, Hoque H, Mahabub SM Ear E, Hoque M, Biswas E. Comparison of Distal Transradial in the Anatomical Snuffbox versus Conventional Transradial Access for Coronary Angiography and Intervention-An Experience in 100 cases. *University Heart Journal*. 2017;13(2):40-45. doi: 10.3329/uhj.v13i2.37657.
- Brueck M, Bandorski D, Kramer W, Wieczorek M, Hölting R, Tillmanns H. A randomized comparison of transradial versus transfemoral approach for coronary angiography and angioplasty. *JACC: Cardiovascular Interventions*. 2009;2(11):1047-1054. doi: 10.1016/j.jcin.2009.07.016.
- Cantor WJ, Puley G, Natarajan MK, Dzavik V, Madan M, Fry A, Kim HH, Velianou JL, Pirani N, Strauss BH, Chisholm RJ. Radial versus femoral access for emergent percutaneous coronary intervention with adjunct glycoprotein IIb/IIIa inhibition in acute myocardial infarction--the RADIAL-AMI pilot randomized trial. *American Heart Journal*. 2005;150(3):543-549. doi: 10.1016/j.ahj.2004.10.043.
- Dzeshka MS, Brown RA, Capodanno D, Lip GY. Antiplatelet and Antithrombotic Therapy in Patients with Atrial Fibrillation Undergoing Coronary Stenting. *Interventional Cardiology Clinics*. 2017;6(1):91-117. doi: 10.1016/j.iccl.2016.08.007.
- Campeau L. Percutaneous radial artery approach for coronary angiography. *Catheterization and Cardiovascular Diagnosis*. 1989;6(1):3-7.

7. Cooper CJ, El-Shiekh RA, Cohen DJ, Blaesing L, Burket MW, Basu A, Moore JA. Effect of transradial access on quality of life and cost of cardiac catheterization: a randomized comparison. *American Heart Journal*. 1999;138(3):430-436. doi: 10.1016/s0002-8703(99)70143-2.
8. Kiemeneij F, Laarman GJ, Odekerken D, Slagboom T, van der Wieken R. A randomized comparison of percutaneous transluminal coronary angioplasty by the radial, brachial and femoral approaches: the access study. *Journal of the American College of Cardiology*. 1997;29(6):1269-1275.
9. Mann JT 3rd, Cubeddu MG, Schneider JE, Arrowood M. Right radial access for PTCA: A prospective study demonstrates reduced complications and hospital charges. *Journal Invasive Cardiology*. 1996;8 Suppl D:40D-44D.
10. Valsecchi O, Musumeci G, Vassileva A, Tespili M, Guagliumi G, Gavazzi A, Ferrazzi P. Safety, feasibility and efficacy of transradial primary angioplasty in patients with acute myocardial infarction. *Italian Heart Journal*. 2003;4(5):329-334.
11. Achenbach S, Ropers D, Kallert L, Turan N, Krähner R, Wolf T, Garlichs C, Flachskampf F, Daniel WG, Ludwig J. Transradial versus transfemoral approach for coronary angiography and intervention in patients above 75 years of age. *Catheterization and Cardiovascular Interventions*. 2008;72(5):629-635. doi: 10.1002/ccd.21696.
12. Archbold RA, Robinson NM, Schilling RJ. Radial artery access for coronary angiography and percutaneous coronary intervention. *British Medical Journal*. 2004;329(7463):443-446. doi: 10.1136/bmj.329.7463.443.
13. Neumann FJ, Sousa-Uva M, Ahlsson A, Alfonso F, Banning AP, Benedetto U, Byrne RA, Collet JP, Falk V, Head SJ, Jüni P, Kastrati A, Koller A, Kristensen SD, Niebauer J, Richter DJ, Seferovic PM, Sibbing D, Stefanini GG, Windecker S, Yadav R, Zembala MO; ESC Scientific Document Group. 2018 ESC/EACTS Guidelines on myocardial revascularization. *European Heart Journal*. 2019;40(2):87-165. doi: 10.1093/eurheartj/ehy394.
14. Chase AJ, Fretz EB, Warburton WP, Klinke WP, Carere RG, Pi D, Berry B, Hilton JD. Association of the arterial access site at angioplasty with transfusion and mortality: the MORTAL study (Mortality benefit Of Reduced Transfusion after percutaneous coronary intervention via the Arm or Leg). *Heart*. 2008;94(8):1019-1025. doi: 10.1136/hrt.2007.136390.
15. Sciahbasi A, Pristipino C, Ambrosio G, Sperduti I, Scabbia EV, Greco C, Ricci R, Ferraiolo G, Di Clemente D, Giombolini C, Lioy E, Tubaro M. Arterial access-site-related outcomes of patients undergoing invasive coronary procedures for acute coronary syndromes (from the ComPaRison of Early Invasive and Conservative Treatment in Patients with Non-ST-Elevation Acute Coronary Syndromes [PRESTO-ACS] Vascular Substudy). *American Journal of Cardiology*. 2009;103(6):796-800. doi: 10.1016/j.amjcard.2008.11.049.
16. Kiemeneij F. Left distal transradial access in the anatomical snuff-box for coronary angiography (IdTRA) and interventions (IdTRI). *EuroIntervention*. 2017;13(7):851-857. doi: 10.4244/EIJ-D-17-00079.
17. Doscher W, Viswanathan B, Stein T, Margolis IB. Hemodynamic assessment of the circulation in 200 normal hands. *Annals of Surgical*. 1983;198(6):776-779.
18. Kaledin AL, Kochanov IN, Podmetin PS, Seletskiy SS, Ardeev VN, Garin JuJu, Kozaev AV, Ibragimov IM. Distalnyj otdel luchevoj arterii pri jendovaskuljarnyh vmeshatelstvah. [Distal radial artery in endovascular interventions]. *Jendovaskuljarnaja hirurgija* [Russian Journal of Endovascular Surgery]. 2017;4(2):125-133. doi: 10.24183/2409-4080-2017-4-2-125-133. (Russian).
19. Gupta S, Nathan S. Radial artery use and reuse. *Cardiac Interventions Today*. 2015;9(3):49-56.
20. McLean KM, Sacks JM, Kuo YR, Wollstein R, Rubin JP, Lee WP. Anatomical landmarks to the superficial and deep palmar arches. *Plastic and Reconstructive Surgery*. 2008;121(1):181-185. doi: 10.1097/01.prs.0000293863.45614.f9.
21. Koutouzis M, Kontopodis E, Tassopoulos A, Tsiafoutis I, Katsanou K, Rigatou A, Didagelos M, Andreou K, Lazaris E, Oikonomidis N, Maniotis C, Ziakas A. Distal versus traditional radial approach for coronary angiography. *Cardiovascular Revascularization Medicine*. 2018. doi: 10.1016/j.carrev.2018.09.018.

## COMPARISON OF STANDARD AND DISTAL RADIATED ACCESS IN CONDUCTING CORONAROGIOGRAPHY AND INTERTRACIAL CORONARY INTERVENTION

<sup>1</sup>Chernyak A. A., <sup>2</sup>Snezhitskiy V. A., <sup>1</sup>Janushko A. V., <sup>2</sup>Dzeshka M. S., <sup>1</sup>Maksimchik A. V.,  
<sup>1</sup>Voronovich A. G., <sup>1</sup>Avdejchik S. V., <sup>3</sup>Gabrijanichik G. P., <sup>2</sup>Gadzhieva F. G., <sup>4</sup>Ibrahimova D. S.

<sup>1</sup>Grodno Regional Clinical Center of Cardiology, Grodno, Belarus

<sup>2</sup>Grodno State Medical University, Grodno, Belarus

<sup>3</sup>City Polyclinic № 7, Grodno, Belarus

<sup>4</sup>Yanka Kupala State University of Grodno, Grodno, Belarus

---

*Objective.* We aimed at assessing feasibility and safety of coronary angiography (CAG) and percutaneous coronary intervention (PCI) performed via distal radial access.

*Material and methods.* Two-stage study was designed. First, radial artery diameter was measured with duplex ultrasound at the conventional (proximal) access and anatomic snuffbox (distal access) in 160 patients, and diameter percentage change was calculated. The given minimal difference in radial artery diameter at two access points CAG or PCI via distal access was performed in 134 patients to address safety outcomes at the study stage 2.

*Results.* Median inner diameter of the radial artery was 2.3 (2.0-2.6) mm at the conventional access point, and 2.05 (1.8-2.5) mm – at the distal one. No access-related adverse events were recorded within intervention or during follow-up.



*Conclusions.* The use of distal radial access to perform CAG and PCI is anatomically feasible and safe.

**Keywords:** radial access, radial artery, radial artery occlusion, coronary angiography, percutaneous coronary intervention.

**For citation:** Chernyak AA, Snezhitskiy VA, Janushko AV, Dzeshka MS, Maksimchik AV, Voronovich AG, Avdejchik SV, Gabrijanchik GP, Gadzhieva FG, Ibrahimova DS. Comparison of standard and distal radiated access in conducting coronarangiography and intertracial coronary intervention. *Journal of the Grodno State Medical University.* 2019;17(4):468-473. <http://dx.doi.org/10.25298/2221-8785-2019-17-4-468-473>.

**Конфликт интересов.** Авторы заявляют об отсутствии конфликта интересов.  
**Conflict of interest.** The authors declare no conflict of interest.

**Об авторах / About the authors**

\*Черняк Александр Александрович / Chernyak Alexander, e-mail: chernyak.avs@gmail.com, ORCID: 0000-0001-5017-9019

Снежицкий Виктор Александрович / Snezhitskiy Viktor, e-mail: snezh@grsmu.by, ORCID: 0000-0002-1706-1243

Янушко Андрей Вячеславович / Janushko Andrej, e-mail: kardio@mail.grodno.by

Дешко Михаил Сергеевич / Dzeshka Mikhail, e-mail: michaildeshko@gmail.com

Максимчик Алексей Владимирович / Maksimchik Aleksej, e-mail: kardio@mail.grodno.by

Воронovich Александр Григорьевич / Voronovich Aleksandr, e-mail: kardio@mail.grodno.by

Авдейчик Светлана Викторовна / Avdejchik Svetlana, e-mail: kardio@mail.grodno.by

Габриянчик Галина Петровна / Gabrijanchik Galina, e-mail: digabr@mail.ru

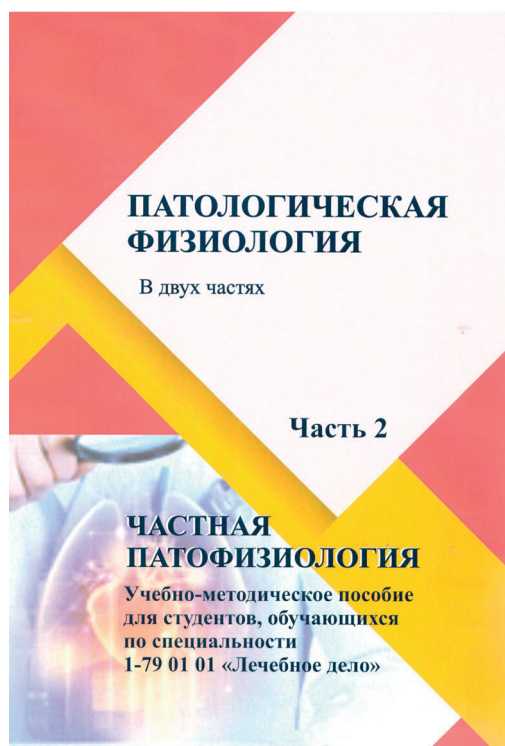
Гаджиева Фатима Гаджихмедовна / e-mail: amitaf@mail.ru

Ибрахимова Дарья Сергеевна / Ibrahimova Dar'ja, e-mail: felis\_23@mail.ru

\* – автор, ответственный за переписку / corresponding author

Поступила / Received: 22.03.2019

Принята к публикации / Accepted for publication: 05.07.2019



**Патологическая физиология** : в 2 ч. : учебно-методическое пособие для студентов учреждений высшего образования, обучающихся по специальности 1-79 01 01 "Лечебное дело" : рекомендовано учебно-методическим объединением по высшему медицинскому, фармацевтическому образованию / Министерство здравоохранения Республики Беларусь, Учреждение образования "Гродненский государственный медицинский университет", Кафедра патологической физиологии имени Д. А. Маслакова ; [Н. Е. Максимович, И. К. Дремза, Э. И. Троян, М. Н. Ходосовский, А. В. Лелевич]. – Гродно : ГрГМУ, 2019. – ISBN 978-985-595-046-3.

Ч. 2 : Частная патофизиология. – 463 с., [1] вкл. л. цв. ил. : рис., табл. – Библиогр.: с. 460-463. – ISBN 978-985-595-047-0.

Учебно-методическое пособие «Патологическая физиология» в двух частях, часть 2. Предназначено для студентов лечебного факультета с целью повышения эффективности изучения ими предмета. Вторая часть пособия содержит материал для подготовки к разделу «Патофизиология органов и систем», включая цель и структуру занятий, вопросы для подготовки к занятиям, описание лабораторных работ и порядок их выполнения, темы рефератов, ситуационные задачи, задания для самоконтроля, ссылки на основную и дополнительную литературу, перечень вопросов к промежуточной и итоговой аттестации.