

СРАВНИТЕЛЬНЫЙ АНАЛИЗ ГИСТОЛОГИЧЕСКОЙ И ИММУНОГИСТОХИМИЧЕСКОЙ КАРТИНЫ ЛИМФАТИЧЕСКИХ УЗЛОВ ПРИ ВИЧ-ИНФЕКЦИИ

¹Тищенко Г. В., ²Цыркунов В. М.

¹Гомельское областное клиническое патологоанатомическое бюро, Гомель, Беларусь

²Гродненский государственный медицинский университет, Гродно, Беларусь

Актуальность. Происходящие при ВИЧ-инфекции структурные изменения в лимфатических узлах соответствуют клиническому синдрому – персистирующей генерализованной лимфаденопатии (ПГЛ), которая является достаточно достоверным клиническим признаком ВИЧ-инфекции. В результате длительной ПГЛ в центрах размножения лимфатических узлов (ЛУ) происходит цитопатическая деструкция иммунокомпетентных клеток, приводящая к их инволюции.

Цель – установить гистологические и иммуногистохимические параллели в ЛУ на разных клинических стадиях ВИЧ-инфекции.

Материал и методы. Объектом исследования были 48 ЛУ разных локализаций от 13 умерших ВИЧ-инфицированных пациентов Светлогорского района Гомельской области за 2018 г., а также 4 ЛУ после прижизненной эксцизионной биопсии 4 пациентов из этого региона. Перед иммуногистохимическим исследованием (ИГХ) все гистологические препараты изучались методом световой микроскопии с использованием окраски гематоксилином и эозином (Г-Э), позволившим оценить состояние структурных элементов в лимфоузлах. ИГХ лимфоузлов проводили с применением следующих антител (производство Roche Diagnostics, США): кроличьи моноклональные первичные антитела к CD3 (2GV6), CD4 (SP35), CD10 (SP67), bcl-2 (SP66), а также мышьиные моноклональные первичные антитела CD20 (L26), CD21 (2G9). ИГХ исследование проводилось с использованием автоматического иммуногистохимического анализатора Ventana BenchMark GX IHC/ISH.

Результаты. В большинстве случаев установлена взаимосвязь и совпадение гистологических и иммуногистохимических изменений в ЛУ с учетом стадии ПГЛ. Выявленные изменения соответствовали последовательным стадиям ПГЛ от выраженной гиперплазии лимфоидных фолликулов с широкими центрами размножения на начальных стадиях инфекции до гипоплазии центров размножения и полной атрофии лимфоидных фолликулов (лимфоидного истощения), что отражено на иллюстрациях.

Контроль воспроизводимости результатов стадий ПГЛ по результатам ИГХ составил 100% в отличие от световой микроскопии, результаты которой соответствовали стадиям ПГЛ у 82,3%.

Выводы. Гистологическая картина ЛУ у пациентов с ВИЧ-инфекцией в большинстве случаев коррелирует с данными иммунного статуса, но не имеет абсолютного значения в диагностике стадии ПГЛ. ИГХ-исследование имеет более высокую достоверность и воспроизводимость, чем гистологическое исследование при определении стадий ПГЛ. Комплексный метод гистологического и иммуногистохимического исследования повышает качество диагностики ВИЧ-инфекции в целом.

Ключевые слова: ВИЧ-инфекция, лимфатические узлы, гистология, иммуногистохимия.

Для цитирования: Тищенко, Г. В. Сравнительный анализ гистологической и иммуногистохимической картины лимфатических узлов при ВИЧ-инфекции / Г. В. Тищенко, В. М. Цыркунов // Журнал Гродненского государственного медицинского университета. 2019. Т. 17, № 5. С. 578-586. <http://dx.doi.org/10.25298/2221-8785-2019-17-5-578-586>

Введение

ВИЧ-инфекция – инфекция, вызванная вирусом иммунодефицита человека, представляющая медленно прогрессирующее антропонозное заболевание с контактным механизмом передачи, характеризующееся специфическим поражением иммунной системы с развитием синдрома приобретенного иммунодефицита [1].

ВИЧ – лимфотропный вирус, его рецептором являются антиген CD4+, который находится на Т-лимфоцитах-хелперах, фолликулярных дендритных клетках (ФДК), моноцитах и в гораздо меньшем количестве – на некоторых других клетках. Инфицированные мононуклеарные клетки периферической крови мигрируют в лимфоидные органы, вызывая острый реактивный лимфаденит. Макрофаги и дендритные клетки в лимфатических узлах (ЛУ) образуют резервуары для вируса, в то время как циркулирующие

Т-клетки его распространяют. В результате длительной инфекции происходит цитопатическая деструкция CD4+ Т-клеток и дендритных клеток в центрах размножения (ЦР) ЛУ, приводящая к инволюции последних [2].

Происходящие структурные изменения в ЛУ соответствуют клиническому синдрому – персистирующей генерализованной лимфаденопатии (ПГЛ) [3]. ПГЛ – достаточно достоверный клинический признак ВИЧ-инфекции, когда выявляется увеличение двух или более групп ЛУ, достигающих величины до 5 см и более в диаметре [4, 5, 6]. При ПГЛ чаще увеличиваются ЛУ верхней половины туловища (подчелюстные, шейные, затылочные, околоушные, заушные, подключичные, надключичные, подмышечные), однако первыми могут отреагировать и ЛУ нижней половины туловища (паховые, бедренные и подколенные) [6].

Цель исследования – установить гистологические и иммуногистохимические параллели в ЛУ на разных клинических стадиях ВИЧ-инфекции.

Материал и методы

Объектом исследования были гистологические препараты 52 ЛУ разных групп, из которых 48 ЛУ были от 13 разных умерших ВИЧ-инфицированных пациентов Светлогорского района Гомельской области (за 2018 г.), а также 4 ЛУ после прижизненной эксцизионной биопсии 4 пациентов из данного региона. При оценке гистологической картины этих ЛУ с использованием окраски гематоксилином и эозином (Г-Э) не выявлены признаки поражения оппортунистическими инфекциями (ОИ) и заболеваниями (ОЗ).

Выбранные для иммуногистохимического (ИГХ) исследования ЛУ принадлежали 11 (64,7%) мужчинам и 6 (35,3%) женщинам, средний возраст которых на момент изъятия ЛУ составил $44,7 \pm 7,3$ года. Средний показатель стажа инфицирования – $8,4 \pm 6,7$ года, в том числе 2 случая впервые выявленной на аутопсии ВИЧ-инфекции.

Сведения о механизме инфицирования ВИЧ-инфекцией имелись у 70,6% пациентов, у которых преобладал половой путь (52,9%) передачи, инъекционный путь подтвержден у 17,7% пациентов, неустановленный – у 29,4% [7].

Данные иммунного статуса определялись согласно классификации Центра по контролю и профилактике заболеваний США [9]. Данные об иммунном статусе и вирусной нагрузке имелись у 13 (76,5%) пациентов, у 4 (23,5%) чел. они отсутствовали. Количество CD4+ лимфоцитов менее 200 клеток в 1 мкл крови было у 41,2% чел., от 201 до 500 CD4+ лимфоцитов – у 11,8%, более 500 клеток – у 23,5% человек.

Распределение по уровню вирусной нагрузки (ВН) ВИЧ в плазме крови пациентов было следующим: менее 500 копий/мкл – у 29,4% чел., от 501 до 10000 копий/мкл – у 17,7%, от 10001 до 30000 копий/мкл – у 5,9%, более 30001 копий/мкл – у 23,5% чел. [10]. У 23,5% чел. отсутствовали данные об иммунном статусе и ВН. Антиретровирусная терапия проводилась 52,9% пациентов.

Перед ИГХ исследованием все гистологические препараты изучались методом световой микроскопии с использованием окраски гематоксилином и эозином (Г-Э), позволившим оценить состояние структурных элементов ЛУ.

Сырой материал фиксировался в 10% нейтральном растворе формалина. После фиксации ЛУ разрезались на кусочки толщиной 0,3 см и дегидратировались путем проводки в спиртах восходящей концентрации. Затем кусочки ЛУ помещали в парафиновые блоки, нарезали микротомом и проводили гистохимическую обработку серийных срезов Г-Э.

При гистологическом исследовании оценивали следующие параметры ЛУ: в корковом слое – состояние и клеточный состав ЛФ (гиперпла-

зия, атрофия, лизис, гиалиноз ЛФ, наличие или отсутствие герминативного центра, расположение и количество фолликулярных дендритных клеток, разных популяций Т- и В-лимфоцитов и их взаиморасположение относительно друг друга); состояние мантийной зоны (атрофия, гиперплазия) и ее клеточный состав, наличие моноцитоподобной В-клеточной гиперплазии, степень делимфотизации; в паракортикальном слое – клеточный состав, степень делимфотизации; в капсуле и трабекулах – утолщение, эластофиброз, склероз; в синусах – степень их расширения, наличие гистiocитоза, сосудистая трансформация синусов (ангиоматоз).

Дополнительно материал одного ЛУ от каждого пациента проходил иммуногистохимическую (ИГХ) обработку с использованием следующих антител (производство Roche Diagnostics, США): кроличьи моноклональные первичные антитела к CD3 (2GV6), к CD4 (SP35), к CD10 (SP67) и к bcl-2 (SP66), а также мышиные моноклональные первичные антитела к CD20 (L26) и к CD21 (2G9). Клеточная локализация антител к CD3, CD10 и bcl2 – цитоплазма и клеточная мембрана, антител к CD4, CD20 и CD21 – клеточная мембрана. ИГХ-исследование проводилось с использованием автоматического иммуногистохестейнера Ventana BenchMark GX IHC/ISH.

Таким образом, всего были изготовлены 102 гистологических препарата с использованием ИГХ окрасок.

Результаты и обсуждение

Для ИГХ-исследования были включены пациенты со 2, 3 и 4-й клиническими стадиями ВИЧ-инфекции, так как на момент набора материала пациентов с 1-й клинической стадией не было [8]. Так, 2-ю клиническую стадию ВИЧ-инфекции имели 3 (17,7%) чел., 3-ю – 5 (29,4%), 4-ю – 9 (52,9%) человек.

Как известно, наиболее важными с точки зрения сохранности иммунной функции структурными элементами ЛУ являются лимфоидные фолликулы (ЛФ) – первичные и вторичные [11]. В состав первых входят малые антиген нестимулированные В-лимфоциты, макрофаги и Т-хелперы. При гистологическом исследовании первичный ЛФ выглядит в виде шаровидного скопления однородных темных базофильных клеток [12]. Вторичные ЛФ заселены преимущественно В-лимфоцитами и плазматическими клетками, а при гистологическом исследовании обязательно наличие светлого герминативного центра, или центра размножения (ЦР). Наличие ЦР в фолликуле ЛУ говорит об активном гуморальном иммунитете, а в случае ВИЧ-инфекции подразумевает достаточное для иммунного ответа количество CD4+ Т-хелперов.

Прогрессирующая трансформация ЦР наиболее часто встречается среди ВИЧ-инфицированных подростков и молодых мужчин и представляет собой малобользненную ППЛ, иногда с длительным течением. Наиболее часто поражаются шейные узлы, реже – подмышечные и паховые. В редких случаях выявляются синхронные и

метахронные ассоциации с нодулярным типом лимфоидного преобладания лимфомы Ходжкина. ЛУ обычно увеличены значительно и могут выявляться у пациентов в течение многих месяцев. В них определяются один или несколько расширенных ЛФ, расположенных среди реактивных фолликулов. Расширение фолликулов и деструкция ЦР происходит за счет «притока» мантийных клеток. Наиболее четко это видно при иммуногистохимическом исследовании, когда мантийные клетки интенсивно окрашиваются антителами, при этом может определяться «дробление» ЦР на малые группы клеток.

Учитывая описанные выше особенности строения ЛУ, а также особенности трансформации ЛФ в ответ на антигенную стимуляцию, что крайне важно в контексте лимфотропности ВИЧ к CD4+ клеткам, основную популяцию которых составляют Т-хелперы и фолликулярные дендритные клетки (ФДК) [15, 16, 17], нами выделены последовательные стадии ПГЛ, проявляющиеся неспецифическими изменениями ЛФ от – выраженной гиперплазии с широкими ЦР на начальных стадиях инфекции до инволюции, вплоть до гипоплазии ЦР и полной атрофии ЛФ: «цветущая» фолликулярная гиперплазия; смешанная фолликулярная гиперплазия и фолликулярная инволюция; фолликулярная инволюция; лимфоцитарное истощение.

Из литературы известно, что на стадии «цветущей» фолликулярной гиперплазии в ЛУ определяются хорошо выраженные, часто расположенные нерегулярно («географические») фолликулы [13, 14]. В мантийной зоне количество клеток часто снижено, в некоторых участках они могут быть разрушены. Нередко выявляются «обнаженные» ЦР. Часто определяется В-клеточная гиперплазия мантийной зоны. В паренхиме беспорядочно рассеяны многоядерные гигантские клетки типа Уортина-Финкелдея.

Вслед за инфильтрацией ЦР малыми лимфоцитами развивается лизис ЛФ, приводящий к их разрушению. В ЛФ накапливается ШИК-позитивное вещество с одновременным уменьшением количества клеток. Лизис ЛФ сочетается с нарастающим накоплением плазмочитов.

Лимфоцитарное истощение (стадия «выгорания») ПГЛ проявляется атрофией ЛФ, уменьшением количества лимфоцитов и выраженной диффузной сосудистой пролиферацией. ЛФ становятся малыми, с низким содержанием лимфоидных клеток, содержат заключенные в оболочку из толстых коллагеновых волокон сосуда, окруженные скоплениями ШИК-позитивного вещества. Фолликулярная атрофия может нарастать вплоть до гиалинизации, а преобладание плазмочитов и диффузного фиброза свидетельствует об лимфоцитарном истощении ЛУ.

Важно знать, что соответствующим образом изменяется строение мантийной и маргинальной зон ЛФ, где с учетом инволюции ЦР ввиду падения количества ФДК не происходит формирования зрелых В-лимфоцитов, из которых они состоят, а количество Т-лимфоцитов в паракортикальной зоне также прогрессивно уменьша-

ется, что связано с резким падением количества Т-хелперов при репликации ВИЧ [18].

В случаях наличия в одном ЛУ фолликулов, характерных для разных стадий ПГЛ, оценивались наиболее сохранные ЛФ, так как с учетом патогенеза ВИЧ важно оценить наличие сохранных Т-хелперов и дендритных клеток в ЦР, и соответственно, способность формировать хотя бы какой-то иммунный ответ на чужеродные инфекционные антигены.

При световой микроскопии с использованием окраски Г-Э гиперплазия ЛФ четко наблюдалась у 2 (11,8%) пациентов: в 1 случае – с классическими широкими ЦР по типу «цветущей гиперплазии» [13, 14], в другом – с узкими ЦР, практически на грани исчезновения. Темные мелкие ЛФ без ЦР имелись у 9 (52,9%) пациентов. Делimitedация ЛУ, проявившаяся отсутствием ЛФ, при окраске Г-Э наблюдалась в 6 (35,3%) случаях.

Наличие характерных для ВИЧ-инфекции моноцитoidных В-лимфоцитов, расположенных перифолликулярно в маргинальной зоне или перисинусоидально, наблюдалось у 7 (41,2%) пациентов [5]. Расширение паракортикальной зоны в ЛУ имелось в 7 (41,2%) случаях, ее атрофия – в 5 (29,4%) случаях. В оставшихся 5 (29,4%) случаях ее состояние было промежуточным, без признаков явной гиперплазии или атрофии.

Сосудистая трансформация синусов или ангиоматоз наблюдались в ЛУ 8 (47,1%) пациентов. Склеротические изменения ЛУ с утолщением капсулы или трабекул наблюдались в 8 (47,1%) случаях, 4 из которых были субъективно расценены как выраженные.

Толщина капсулы с противоположной от ворот ЛУ кортикальной области в норме колеблется от 25 до 50 мкм [19]. При морфометрии толщины капсулы только в 7 (41,2%) ЛУ толщина соответствовала нормальным показателям, в остальных 10 (58,8%) случаях капсула была утолщена, вплоть до 460 мкм. Средняя толщина капсулы ЛУ составила $151,5 \pm 111,4$ мкм.

Согласно морфологической классификации ПГЛ [18], I-я стадия характеризовалась гиперплазией ЛФ с наличием ЦР и, соответственно, четко дифференцированной мантийной зоной, а также перифолликулярной моноцитoidной В-клеточной гиперплазией в корковом слое ЛУ. При ИГХ-исследовании наблюдались четко дифференцируемые округлые скопления CD20+ В-лимфоцитов в корковом слое ЛУ (рис. 1), с положительной CD10 и отрицательной bcl-2 окраской в ЦР (рис. 2) и, наоборот, отрицательной CD10 и положительной bcl-2 окраской в мантийной зоне ЛФ и в паракортексе (рис. 3).

Паракортикальная зона на этой стадии расширена, с большим количеством CD3+ и CD4+ Т-лимфоцитов (рис. 4), в ЦР – отрицательное окрашивание CD3 и единичные CD4+ клетки (преимущественно макрофаги внутри ЦР) (рис. 5). В гиперплазированных ЦР визуализировались CD21+ фолликулярные дендритные клетки (ФДК) в виде плотной сети из собственных отростков этих ФДК (рис. 6).

Данной морфологической картине соответствовали, с учетом ИГХ окрасок, ЛУ 3 (17,7%) пациентов. Клинически у 1 из них была 2-я стадия ВИЧ-инфекции, CD4+ 1094 клетки/мкл, вирусная нагрузка 940 копий/мкл; у 2-го – 3-я клиническая стадия, CD4+ 752 клетки/мкл, вирусная нагрузка <50 копий/мкл; у 3-го – также 3-я клиническая стадия, CD4+ 419 клеток/мкл, вирусная нагрузка <50 копий/мкл. Следует отметить, что у последних двух пациентов был самый большой стаж инфицирования ВИЧ-инфекцией в нашей выборке – 21 и 22 года, соответственно (оба пациента инфицировались в 1996 г.). Среднее количество CD4+ Т-лимфоцитов составило 755±94 клетки/мкл крови.

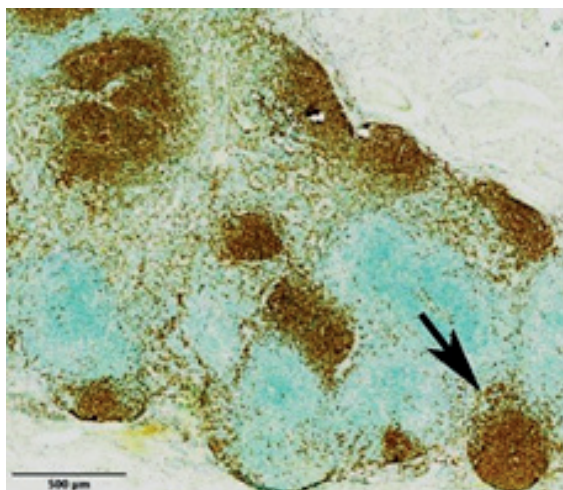


Рисунок 1. – I-я стадия ПГЛ: CD20+ лимфоидные фолликулы (стрелка). Увеличение 40×
Figure 1. – I stage of PGL: CD20+ lymphoid follicles (arrow). 40× magnification

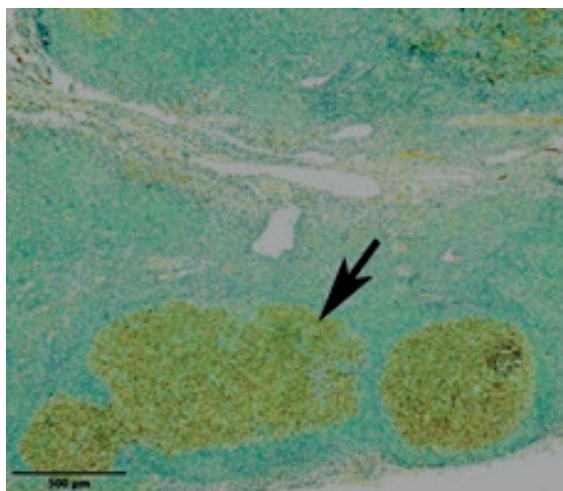


Рисунок 2. – I-я стадия ПГЛ: CD10+ герминативные центры (стрелка). Увеличение 40×
Figure 2. – I stage of PGL: CD10+ germinal centers (arrow). 40× magnification

II-я стадия ПГЛ характеризовалась атрофией ЛФ, что морфологически выглядело как скопление базофильных темных лимфоцитов в корковом слое ЛУ без ЦР, а также могло проявляться в виде фолликулярного лизиса.

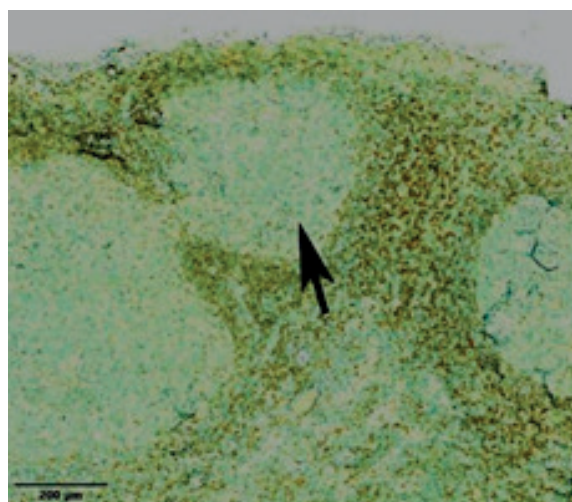


Рисунок 3. – I-я стадия ПГЛ: bcl2+ мантийная зона и паракортикальный слой, bcl2- герминативные центры (стрелка). Увеличение 80×
Figure 3. – I stage of PGL: bcl2+ mantle zone and paracortical layer, bcl2- germinal centers (arrow). 80× magnification

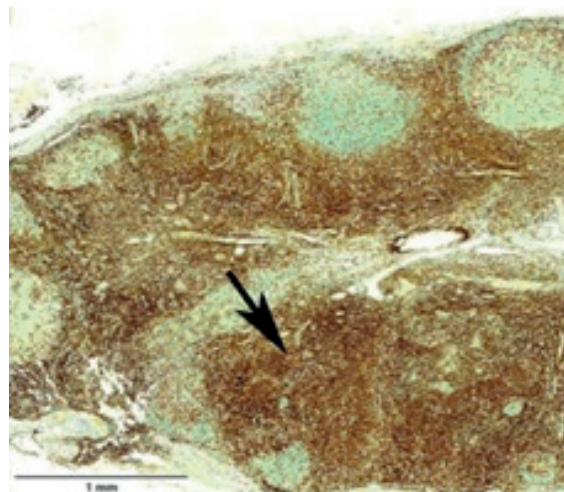


Рисунок 4. – I-я стадия ПГЛ: CD3+ Т-лимфоциты в паракортикальной зоне (стрелка). Увеличение 30×
Figure 4. – I stage of PGL: CD3+ T-lymphocytes in the paracortical zone (arrow). 30× magnification

При ИГХ-исследовании такие атрофичные фолликулы выглядели в виде более мелких скоплений CD20+ В-лимфоцитов в корковом слое с нечеткими контурами, без дифференцировки ЦР и мантийной зоны (рис. 7) и, соответственно, диффузной отрицательной реакцией на антиген CD10 (кроме эндотелиальных клеток при ангиоматозе) и положительной bcl-2 (рис. 8).

Количество CD3+ и CD4+ Т-лимфоцитов в паракортикальной зоне в этой стадии уменьшалось, их расположение зачастую носило перифолликулярный характер (рис. 9), исчезала дифференцировка коры и паракортекса, что проявлялось диффузным рассеянным окрашиванием (рис. 10), могла наблюдаться очаговая CD20+ плазмочитарная инфильтрация. Ввиду отсутствия ЦР и ФДК CD21+ окрашивались единичные зрелые В-лимфоциты.

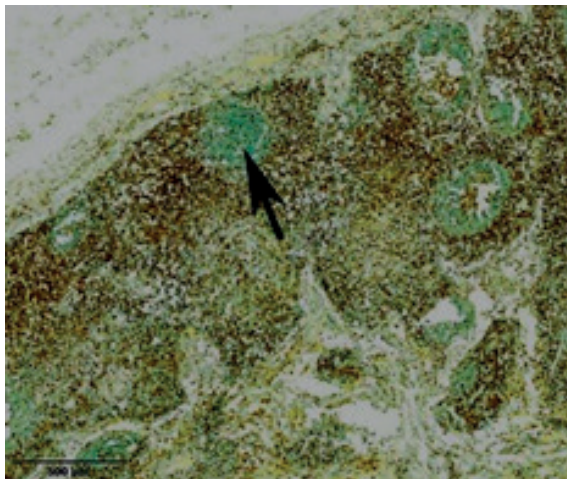


Рисунок 5. – I-я стадия ПГЛ: CD4+ мантийная зона и паракортикальный слой, отрицательное окрашивание герминативных центров (стрелка). Увеличение 40×
Figure 5. – I stage of PGL: CD4+ mantle zone and paracortical layer, negative staining of germinal centers (arrow). 40× magnification

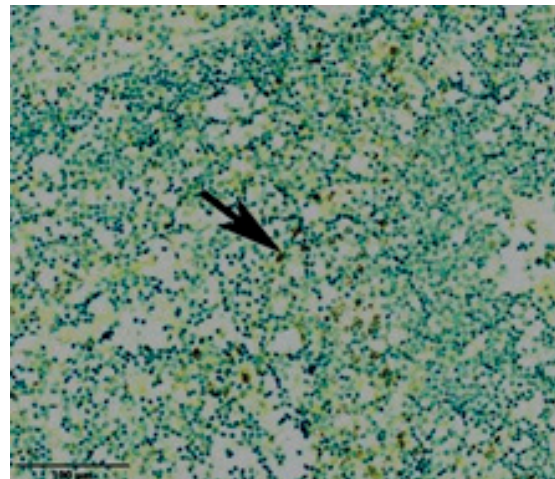


Рисунок 6. – I-я стадия ПГЛ: CD21+ фолликулярные дендритные клетки в герминативном центре (стрелка). Увеличение 200×
Figure 6. – I stage of PGL: CD21+ follicular dendritic cells in germinal centers (arrow). 200× magnification

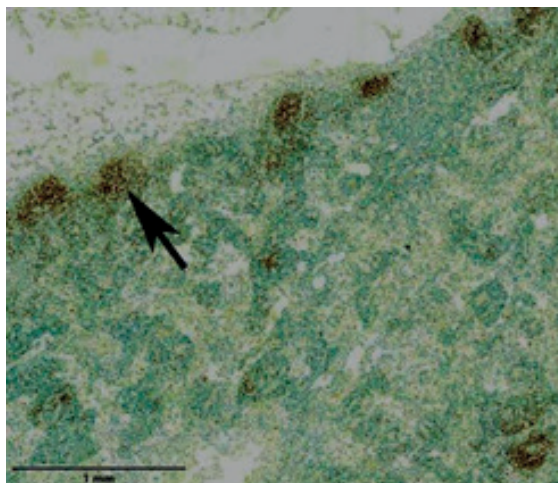


Рисунок 7. – II-я стадия ПГЛ: CD20+ мелкие лимфоидные фолликулы в корковом слое (стрелочка). Увеличение 30×
Figure 7. – II stage of PGL: CD20+ small lymphoid follicles in the cortical layer (arrow). 30× magnification

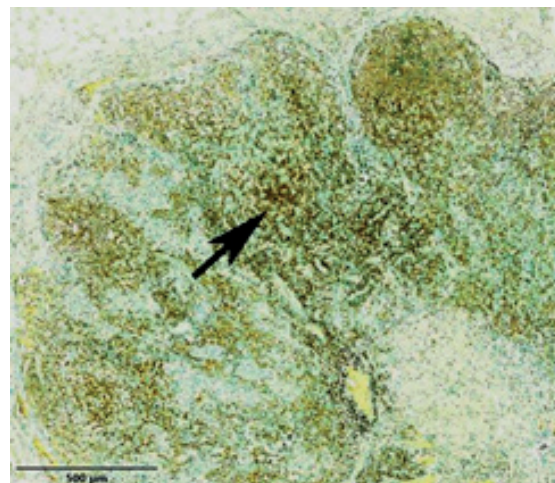


Рисунок 8. – II-я стадия ПГЛ: bcl2+ диффузное окрашивание во всех слоях лимфоузла (стрелочка), без зон слабого окрашивания в лимфоидных фолликулах. Увеличение 50×
Figure 8. – II stage of PGL: bcl2+ diffuse staining in all layers of the lymph node (arrow), without zones of weak staining in lymphoid follicles. 50× magnification

Группа пациентов со 2-й стадией ПГЛ оказалась наиболее многочисленной и гетерогенной в плане клинического состояния – 9 (52,9%) пациентов, из которых по 2 (11,8%) пациента имели 2-ю и 3-ю, а 5 (29,4%) – 4-ю клиническую стадию ВИЧ-инфекции, среднее количество CD4+ клеток составило 352 ± 293 клетки/мкл, значение вирусной нагрузки варьировало от <50 до 1600000 копий/мкл крови. Третья стадия ПГЛ характеризовалась наличием лимфоидного истощения, что морфологически выглядело в виде гиалиноза или отсутствия ЛФ, делимфотизацией паракортикальной зоны, утолщением капсулы и трабекул ЛУ. CD20+ В-лимфоциты не формировали скоплений, положительное окрашивание в

корковом слое носило диффузный рассеянный характер (рис. 11). Отмечалось отрицательное окрашивание CD10 (кроме эндотелиальных клеток) и слабоположительное – bcl-2 (рис. 12). Ещё больше уменьшалось содержание CD3+ и CD4+ Т-лимфоцитов в паракортикальной зоне, вплоть до рассеянного слабоположительного окрашивания (рис. 13).

III-я стадия ПГЛ наблюдалась у 4 (23,5%) пациентов, из которых 1 пациенту выставилась 3-я, остальным троим – 4-я клиническая стадия ВИЧ-инфекции. Среднее значение CD4+ Т-лимфоцитов – 177 клетки/мкл, среднее значение вирусной нагрузки – 2200000 копий/мкл крови.

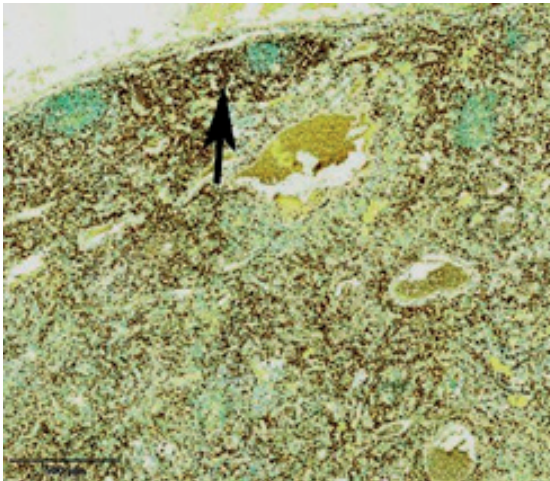


Рисунок 9. – II-я стадия ПГЛ: CD3+ перифолликулярные скопления T-лимфоцитов (стрелочка), слабое окрашивание в паракортикальном слое. Увеличение 40×
Figure 9. – II stage of PGL: CD3+ perifollicular clusters of T-lymphocytes (arrow), weak staining in the paracortical layer. 40× magnification

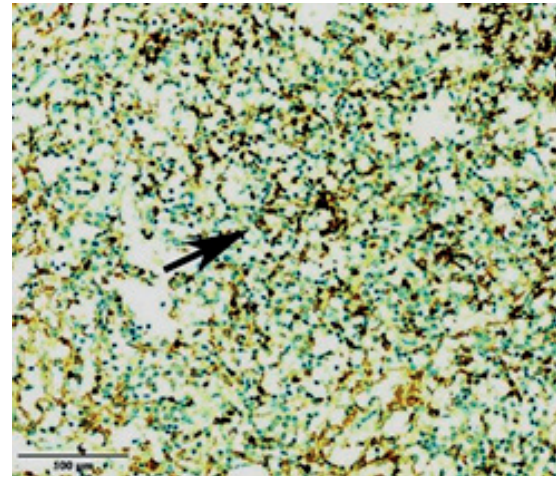


Рисунок 10. – II-я стадия ПГЛ: CD4+ умеренное диффузное окрашивание (стрелочка). Увеличение 200×
Figure 10. – II stage of PGL: CD4+ moderate diffuse staining (arrow). 200× magnification

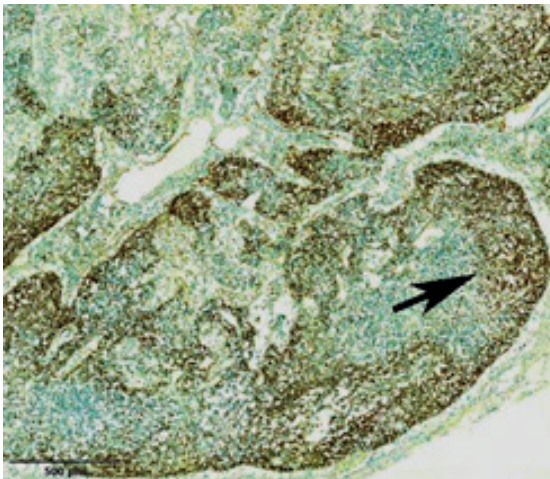


Рисунок 11. – III-я стадия ПГЛ: CD20+ диффузное окрашивание в корковом слое, без достоверных лимфоидных фолликулов (стрелочка). Увеличение 40×
Figure 11. – III stage of PGL: CD20+ diffuse staining in the cortical layer, without evident lymphoid follicles (arrow). 40× magnification

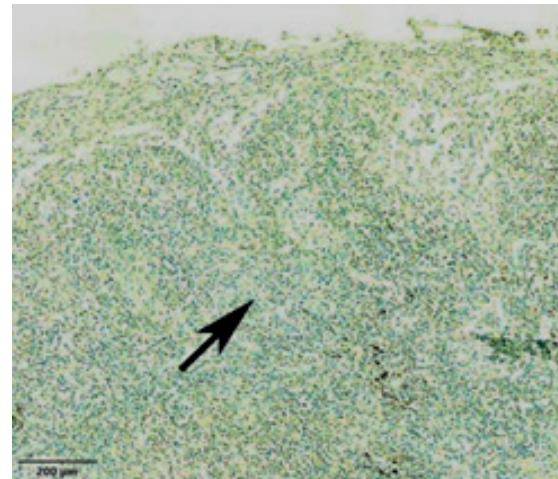


Рисунок 12. – III-я стадия ПГЛ: bcl2+ крайне слабое диффузное окрашивание во всех слоях лимфоузла (стрелочка). Увеличение 70×
Figure 12. – III stage of PGL: bcl2+ very weak diffuse staining in all layers of the lymph node (arrow). 70× magnification

Четвертая стадия ПГЛ определялась при выявлении морфологических признаков продуктивного воспалительного ответа в ответ на ОИ, 5-я – при их отсутствии, а также при наличии признаков ОЗ.

Следует отметить, что, несмотря на отсутствие признаков наличия ОЗ при просмотре препаратов, окрашенных Г-Э, 1 (5,9%) пациенту по итогам ИГХ-исследования был установлен диагноз В-клеточной лимфомы (рис. 14), что соответствовало V-й стадии ПГЛ. Данный факт указывает на то, что ИГХ-окрашивание ЛУ на поздних клинических стадиях ВИЧ-инфекции повышает качество диагностики лимфопролиферативных заболеваний, особенно в случаях

дифференциальной диагностики с лимфоидным истощением, подтверждает важность ИГХ окрасок в патологической анатомии в целом и в онкопатологии, в частности, указывает на вероятность диагностических ошибок при постановке окончательных диагнозов, опирающихся лишь на рутинные окраски препаратов, вне зависимости от личного опыта и профессионализма патолога [20].

Следует отметить, что, кроме вышеуказанного случая, стадия ПГЛ еще 2 пациентов была изменена по итогам ИГХ-исследования, по сравнению с окраской Г-Э, причем в обоих случаях в сторону повышения степени сохранности структуры ЛУ: со 2-й на 1-ю и с 3-й на 2-ю стадию

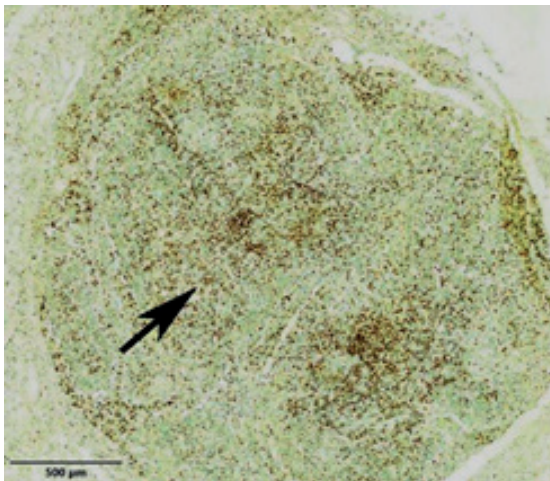


Рисунок 13. – III-я стадия ПГЛ: CD3+ слабое диффузное окрашивание (стрелочка). Увеличение 40×
Figure 13. – III stage of PGL: CD3+ weak diffuse staining (arrow). 40× magnification

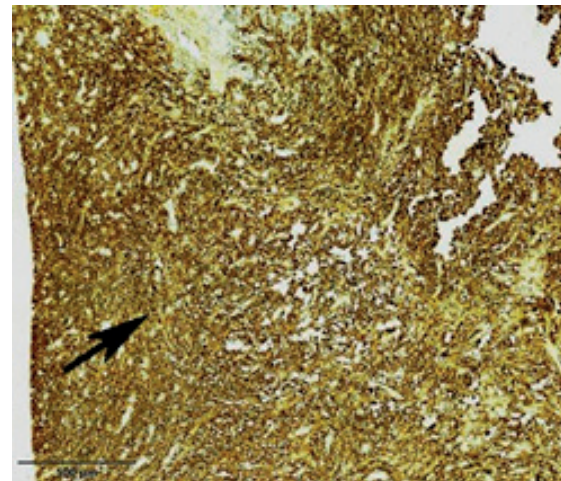


Рисунок 14. – V-я стадия ПГЛ: CD20+ диффузное выраженное окрашивание (стрелочка) – В-клеточная лимфома. Увеличение 40×
Figure 14. – V stage of PGL: CD20+ diffuse staining (arrow) – B-cell lymphoma. 40× magnification

ПГЛ. Всем остальным 14 (82,3%) пациентам после ИГХ окраски ЛУ выставилась та же стадия ПГЛ, что и после рутинной окраски Г-Э.

Контроль воспроизводимости результатов стадий ПГЛ по результатам ИГХ составил 100%, чего нельзя сказать об окраске Г-Э, где в спорных случаях проявлялся субъективизм.

Выводы

1. Гистологическая картина ЛУ у пациентов с ВИЧ-инфекцией в большинстве случаев коррелирует с данными иммунного статуса, но не

имеет абсолютного значения в диагностике стадий ПГЛ.

2. ИГХ-исследование имеет более высокую достоверность и воспроизводимость, чем гистологическое исследование с использованием рутинных окрасок при определении стадий ПГЛ у ВИЧ-инфицированных пациентов и в диагностике ОИ и ОЗ.

3. Комплексный метод гистологического и ИГХ-исследования повышает качество диагностики ВИЧ-инфекции.

Литература

- Bartlett, J. G. Medical management of HIV infection / J. G. Bartlett, J. E. Gallant, F. M. Conradie. – Durham : Thera Sim Inc., 2008. – 354 p.
- Mechanisms of autoimmunity and AIDS: prospects for therapeutic intervention / H. Atlan [et al.] // Research in Immunology. – 1994. – Vol. 145, № 3. – P. 165-183.
- Mandell, Douglas, and Bennett's Principles and Practice of Infectious Diseases / eds: J. E. Bennett, R. Dolin, M. J. Blaser. – 8th ed. – Philadelphia : Elsevier, 2015. – 3577 p.
- Lederman, M. M. The lymph node in HIV pathogenesis / M. M. Lederman, L. Margolis // Seminars in immunology. – 2008. – Vol. 20, № 3. – P. 187-195. – doi: 10.1016/j.smim.2008.06.001.
- Miranda, R. N. Atlas of Lymph Node Pathology / R. N. Miranda, J. D. Khoury, L. J. Medeiros. – New York : Springer, 2013. – 530 p.
- Kasper, D. L. Harrison's Infectious Diseases / D. L. Kasper, A. S. Fauci. – 3rd ed. – New York : McGraw-Hill Companies, Inc., 2010. – 1312 p.
- Возианова, Ж. И. Инфекционные и паразитарные болезни : в 3-х т. / Ж. И. Возианова. – Киев : Здоров'я, 2001. – Т. 2. – 696 с.
- WHO case definitions of HIV for surveillance and revised clinical staging and immunological classification of HIV-related disease in adults and children [Electronic resource] / World Health Organization. – Geneva, 2007. – 52 p. – Mode of access: https://apps.who.int/iris/bitstream/handle/10665/43699/9789241595629_eng.pdf. – Date of access: 14.09.2019.
- CDC staging based on absolute CD4 count and CD4 percentage in an HIV1 infected Indian population: treatment implications / M. Vajpayee [et al.] // Clinical & Experimental Immunology. – 2005. – Vol. 141, № 3. – P. 485-490. – doi: 10.1111/j.1365-2249.2005.02857.x.
- Plasma viral load and CD4+ lymphocytes as prognostic markers of HIV-1 infection / J. W. Mellors [et al.] // Annals of Internal Medicine. – 1997. – Vol. 126, № 12. – P. 946-954. – doi: 10.7326/0003-4819-126-12-199706150-00003.
- Топтыгина, А. П. Лимфоидный фолликул – территория иммунного ответа А. П. Топтыгина // Иммунология. – 2012. – Т. 33, № 3. – С. 162-169.
- Distribution of T cell subsets in human lymph nodes / S. Poppema [et al.] // Journal of Experimental Medicine. – 1981. – Vol. 153, № 1. – P. 30-41. – doi: 10.1084/jem.153.1.30.
- Райт, Д. Х. Морфологическая диагностика патологии лимфатических узлов / Д. Х. Райт, Б. Дж. Эддис, Э. С.-И. Леонг ; пер. с англ. И. В. Самсоновой. – Москва : Медицинская литература, 2008. – 176 с.
- Olteanu, H. Lymph nodes (Demos Surgical Pathology Guides) / H. Olteanu, A. Harrington, S. H. Kroft. – 1st ed. – New York : Demos Medical, 2013. – 245 p.
- Warren, J. S. Immunopathology / J. S. Warren, D. S. Strayer // Rubin's pathology: clinicopathologic

- foundations of medicine / eds: R. Rubin [et al.]. – 6th ed. – Baltimore, 2008. – P. 115-156.
16. Follicular dendritic cell contributions to HIV pathogenesis / G. F. Burton [et al.] // *Seminars in Immunology*. – 2002. – Vol. 14, № 4. – P. 275-284.
 17. Productive infection of dendritic cells by HIV-1 and their ability to capture virus are mediated through separate pathways / A. Blauvelt [et al.] // *The Journal of Clinical Investigation*. – 1997. – Vol. 100, № 8. – P. 2043-2053. – doi: 10.1172/JCI119737.
 18. Тищенко, Г. В. Клинико-морфологические особенности персистирующей генерализованной лимфаденопатии при ВИЧ-инфекции / Г. В. Тищенко, В. М. Цыркунов // *Клиническая инфектология и паразитология*. – 2019. – Т. 8, № 3. – С. 391-400.
 19. Furuta, W. J. The histologic structure of the lymph node capsule at the hilum / J. W. Furuta // *The Anatomical Record*. – 1948. – Vol. 102, № 2. – P. 213-223. – <https://doi.org/10.1002/ar.1091020207>.
 20. Lymphoma diagnosis in histopathology using a multi-stage visual learning approach / N. Codella [et al.] // *Proceedings of SPIE*. – 2016. – Vol. 9791. – P. 97910H. – Mode of access: <https://doi.org/10.1117/12.2217158>. – Date of access: 20.09.2019.
- ### References
1. Bartlett JG, Gallant JE, Conradie FM. Medical management of HIV infection. Durham: TheraSim Inc.; 2008. 354 p.
 2. Atlan H, Gersten MJ, Salk PL, Salk J. Mechanisms of autoimmunity and AIDS: prospects for therapeutic intervention. *Research in Immunology*. 1994;145(3):165-183.
 3. Bennett JE, Dolin R, Blaser MJ, eds. Mandell, Douglas, and Bennett's Principles and Practice of Infectious Diseases. 8th ed. Philadelphia: Elsevier; 2015. 3577 p.
 4. Lederman MM, Margolis L. The lymph node in HIV pathogenesis. *Seminars in Immunology*. 2008;20(3):187-195. doi: 10.1016/j.smim.2008.06.001.
 5. Miranda RN, Khoury JD, Medeiros LJ. Atlas of Lymph Node Pathology. New York: Springer; 2013. 530 p.
 6. Kasper DL, Fauci AS. Harrison's Infectious Diseases. 3rd ed. New York: McGraw-Hill Companies, Inc.; 2010. 1312 p.
 7. Vozianova ZhI. Infekcionnye i parazitarnye bolezni. Vol. 2. Kyiv: Zdorovja; 2001. 696 p. (Russian).
 8. World Health Organization. WHO case definitions of HIV for surveillance and revised clinical staging and immunological classification of HIV-related disease in adults and children [Internet]. Geneva; 2007. 52 p. Available from: https://apps.who.int/iris/bitstream/and/10665/43699/9789241595629_eng.pdf.
 9. Vajpayee M, Kaushik S, Sreenivas V, Wig N, Seth P. CDC staging based on absolute CD4 count and CD4 percentage in an HIV1 infected Indian population: treatment implications. *Clinical & Experimental Immunology*. 2005;141(3):485-490. doi: 10.1111/j.1365-2249.2005.02857.x.
 10. Mellors JW, Muñoz A, Giorgi JV, Margolick JB, Tassoni CJ, Gupta P, Kingsley LA, Todd JA, Saah AJ, Detels R, Phair JP, Rinaldo CR Jr. Plasma viral load and CD4+ lymphocytes as prognostic markers of HIV-1 infection. *Annals of Internal Medicine*. 1997;126(12):946-954. doi: 10.7326/0003-4819-126-12-199706150-00003.
 11. Toptygina AP. Limfoidnyj follikul – territorija immunnogo otveta. [The lymphoid follicle – the immune response zone]. *Immunologija [Immunology]*. 2012;33(3):162-169. (Russian).
 12. Poppema S, Bhan AK, Reinherz EL, McCluskey RT, Schlossman SF. Distribution of T cell subsets in human lymph nodes. *Journal of Experimental Medicine*. 1981;153(1):30-41. doi: 10.1084/jem.153.1.30.
 13. Wright DH, Addis BJ, Leong AS-Y, Rayt D. Diagnostic Lymph Node Pathology. London: Hodder Arnold; 2006. 162 p.
 14. Olteanu H, Harrington A, Krof SH. Lymph nodes (Demos Surgical Pathology Guides). 1st ed. New York: Demos Medical; 2013. 245 p.
 15. Warren JS, Strayer DS. Immunopathology. In: Rubin R, Strayer DS, Rubin E, eds. Rubin's pathology: clinicopathologic foundations of medicine. 6th ed. Baltimore; 2008. p. 115-156.
 16. Burton GF, Keele BF, Estes JD, Thacker TC, Gartner S. Follicular dendritic cell contributions to HIV pathogenesis. *Seminars in Immunology*. 2002;14(4):275-284.
 17. Blauvelt A, Asada H, Saville MW, Klaus-Kovtun V, Altman DJ, Yarchoan R, Katz SI. Productive infection of dendritic cells by HIV-1 and their ability to capture virus are mediated through separate pathways. *The Journal of Clinical Investigation*. 1997;100(8):2043-2053. doi: 10.1172/JCI119737.
 18. Tishchenko G, Tsyrcunov V. Kliniko-morfologicheskie osobennosti persistirujushhej generalizovanoj limfadenopatii pri VICH-infekcii [Clinical and Morphological Features of Persistent Generalized Lymphadenopathy in HIV Infection]. *Klinicheskaja infekciologija i parazitologija [Clinical infectology and parasitology]*. 2019;8(3):391-400. (Russian).
 19. Furuta WJ. The histologic structure of the lymph node capsule at the hilum. *The Anatomical Record*. 1948;102(2):213-223. <https://doi.org/10.1002/ar.1091020207>.
 20. Codella N, Moradi M, Matasar M, Sveda-Mahmood T, Smith JR. Lymphoma diagnosis in histopathology using a multi-stage visual learning approach [Internet]. *Proceedings of SPIE*. 2016;9791:97910H. Available from: <https://doi.org/10.1117/12.2217158>.

COMPARATIVE ANALYSIS OF HISTOLOGICAL AND IMMUNOHISTOCHEMICAL PICTURE OF LYMPH NODES IN HIV INFECTION

¹Tishchenko G. V., ²Tsyrukunov V. M.

¹Gomel Regional Clinical Pathology Bureau, Gomel, Belarus

²Grodno State Medical University, Grodno, Belarus

Background. Structural changes in the lymph nodes (LNs) in HIV infection correspond to the clinical syndrome – persistent generalized lymphadenopathy (PGL), which is a fairly reliable clinical sign of HIV infection. As a result of prolonged PGL in the germinal centers of the lymph nodes, cytopathic destruction of immunocompetent cells occurs, leading to their involution.

The goal is to establish histological and immunohistochemical parallels in LN at different clinical stages of HIV infection.

Material and methods. The object of the study was 48 LNs of various locations from 13 dead HIV-infected patients in Svetlogorsk district of Gomel region in 2018, as well as 4 LNs after an excisional biopsy of 4 patients from this region. Before immunohistochemical examination (IHC), all histological preparations were studied by light microscopy using staining with hematoxylin and eosin (H&E), which enabled to assess the state of structural elements in the lymph nodes. IHC of lymph nodes was performed using the following antibodies (manufactured by Roche Diagnostics, USA): rabbit monoclonal primary antibodies to CD3 (2GV6), CD4 (SP35), CD10 (SP67), bcl-2 (SP66), as well as mouse monoclonal primary antibodies CD20 (L26), CD21 (2G9). The IHC study was performed using a VentanaBenchMark GX IHC / ISH automatic immunohistostainer.

Results. In most cases, the relationship and the coincidence of histological and immunohistochemical changes in the LNs taking into account the stage of PGL were established. The revealed changes corresponded to successive stages of PGL from severe hyperplasia of lymphoid follicles with wide germinal centers at the initial stages of infection to hypoplasia of reproduction centers and complete atrophy of lymphoid follicles (lymphocytic depletion), which is reflected in the illustrations. The reproducibility control of the results of the PGL stages according to the IHC results was 100%, in contrast to light microscopy, the results of which corresponded to the PGL stages in 82.3%.

Conclusions. The histological picture of LNs in patients with HIV infection in most cases correlates with the immune status data, but it does not have absolute value in the diagnosis of PGL stage. The IHC study has higher reliability and reproducibility than a histological study in determining the stages of PGL. A complex method of histological and immunohistochemical studies improves the quality of diagnosis of HIV infection in general.

Keywords: HIV infection, lymph nodes, histology, immunohistochemistry

For citation: Tishchenko GV, Tsyrukunov VM. Comparative analysis of histological and immunohistochemical picture lymph nodes for HIV infection. *Journal of the Grodno State Medical University.* 2019;17(5):578-586. <http://dx.doi.org/10.25298/2221-8785-2019-17-5-578-586>

Конфликт интересов. Авторы заявляют об отсутствии конфликта интересов.

Conflict of interest. The authors declare no conflict of interest.

Финансирование. Исследование проведено без спонсорской поддержки.

Financing. The study was performed without external funding.

Соответствие принципам этики. Исследование одобрено локальным этическим комитетом.

Conformity with the principles of ethics. The study was approved by the local ethics committee.

Об авторах / About the authors

*Тищенко Г. В. / Tishchenko G. V., dr.dgregory.t@gmail.com, ORCID iD: 0000-0002-3405-7668

Цыркунов Владимир Максимович / Tsyrukunov Vladimir, e-mail: tvml11@mail.ru, ORCID iD: 0000-0002-9366-6789

* – автор, ответственный за переписку / corresponding author

Поступила / Received: 06.09.2019

Принята к публикации / Accepted for publication: 19.09.2019