УДК 616.11-002.3-053.2-07-089

ГНОЙНЫЙ ПЕРИКАРДИТ У РЕБЕНКА

Ковальчук В.И.

УО «Гродненский государственный медицинский университет», Беларусь, Гродно

В данном сообщении, в силу редко встречающейся патологии, описана клиника, диагностика и избранная хирургическая тактика лечения тяжелого септического осложнения – гнойного перикардита – у пациентки 6-летнего возраста. Представлена значимость диагностических методов: ЭКГ, УЗИ, рентгенография грудной клетки, КТ, пункция перикарда. Торакотомия, субтотальная перикардэктомия и дренирование полости перикарда является наиболее эффективным методом хирургического лечения гнойного перикардита.

Ключевые слова: *гнойный перикардит, сепсис, дети, хирургическое лечение.*

Острый гнойный перикардит встречается преимущественно у детей раннего возраста и обычно осложняет течение генерализованной стафилококковой инфекции (сепсис, деструктивная пневмония, острый гематогенный остеомиелит). Установлено, что возбудителями может быть как кокковая (с превалированием стафилококков), так и грамотрицательная флора. Нередко обнаруживается поражение перикарда при менингококцемии и стрептококковых заболеваниях (тонзиллогенный сепсис, ангина). Перикардит может вызываться и различными вирусами (наиболее часто вирусом гриппа, Коксаки). Ранее ведущая роль принадлежала микобактерии туберкулеза, однако в настоящее время специфические перикардиты встречаются у детей очень редко. У старших детей перикардит наблюдается при ревматизме, ревматоидном артрите, диффузных болезнях соединительной ткани [3, 4].

Гнойный перикардит сопровождается наличием жидкости в полости перикарда вследствие гнойно-воспалительного процесса и характеризуется симптомокомплексом клинических проявлений: прогрессивно нарастающая дыхательная недостаточность, боль и тяжесть за грудиной, набухание шейных вен, фебрильная температура, общая слабость, симптомы сердечной недостаточности. Быстрое накопление экссудата в полости перикарда может сопровождаться симптомом тампонады сердца, что, в конечном итоге, приводит к остановке сердечной деятельности. При не дренированном гнойном очаге, помимо сдавливающего действия экссудата, тяжесть течения перикардита обуславливается резорбтивным действием гноя, тяжелым и прогрессирующим эндотоксикозом [1, 3]. В диагностике наиболее известны и распространены рентгеноскопия и рентгенография. Для перикардита характерна шарообразная тень сердца и отсутствие пульсации по контуру сердечной тени. Ультрасонография получила в последние годы наибольшую популярность для диагностики перикардита. При исследовании хорошо видны утолщенные листки перикарда, скопление экссудата и его характер. Исследование с допплерографией позволяет оценить и параметры гемодинамики. Довольно информативными методами диагностики являются МРТ и КТ. Окончательный же метод диагностики – пункция с исследованием содержимого из полости перикарда.

Лечение гнойного перикардита предусматривает удаление гноя из полости перикарда. Пункция перикарда является малоэффективным методом, поэтому методом выбора считается постоянное дренирование полости перикарда. Наиболее эффективен открытый способ, особенно при переходе воспалительного процесса в продуктивную стадию с образованием плотных внутриперикардиальных сращений. В этом случае следует выполнять субтотальную перикардэктомию [1, 2].

В данном сообщении приводится описание гнойного перикардита у ребенка, находившегося на лечении в клинике детской хирургии ГрГМУ. За последнее десятилетие в Республике Беларусь наблюдалось 8 детей, у которых был диагностирован гнойный перикардит. В связи с редкостью встречаемой патологии и особенностями используемой лечебной тактики, представляется интересным и полезным для детских хирургов, педиатров и реаниматологов обсуждение данного заболевания у детей.

Клинический случай пациентки П., 6 лет (история болезни № 9032 ГОДКБ), которая поступила в ДОКБ г. Гродно 1.11.2013 г. из Гродненской инфекционной клинической больницы, где находилась с 31.10.13 г. с диагнозом недифференцированный коллагеноз, аллергический синдром. Жалобы при поступлении на повышение температуры тела, одышку. Болеет с 26.10.13 г., когда стала повышаться температура тела до фебрильных цифр. Лечилась амбулаторно по поводу герпетической ангины. Получала жаропонижающие, виферон, супрастин, биопарокс, ровамицин, цефтриаксон. Общее состояние пациентки на момент поступления в реанимационное отделение расценено как тяжелое. Адинамичная, вялая, в сознании. Кожный покров бледный, румянец на щеках. Гиперемия задней стенки глотки и небных миндалин. Симптом бледного пятна менее 3 секунд. Температура тела 37.5ºС. Дыхание спонтанное, при аускультации жесткое, проводится с двух сторон, ослаблено в нижних отделах легких. Тахипноэ до 48 в минуту, с участием в акте дыхания вспомогательной мускулатуры. Сатурация 96%. Тоны сердца ритмичные, ЧСС – 110 в мин., АД – 102/60 мм. рт. ст. 1.11.13 г. ЭКГ: ритм синусовый, резкая тахикардия. Положение ЭОС вертикальное. Диффузные изменения в миокарде желудочков. Признаки перикардита. Рентгенография органов грудной клетки от 1.11.13 г.: рентгенологические признаки перикардита, двустороннего плеврита. Эхография от 1.11.13 г.: справа в плевральной полости визуализируется свободная жидкость шириной до 46 мм., слева – до 45 мм, в полости перикарда – 20 мм (неоднородная). Заключение: признаки перикардита, двустороннего плеврита. Умеренное снижение сократительной способности миокарда.

Установлен клинический диагноз: бактериальная внегоспитальная двусторонняя пневмония, двусторонний гнойный плеврит. Гнойный перикардит. Тяжелый сепсис.

Учитывая наличие жидкости в плевральных полостях, полости перикарда, 1.11.13 г. выполнена плевральная пункция слева, получено 170 мл гнойного содержимого, торакоцентез, установлена дренажная трубка, налажена активная аспирация. Выполнена плевральная пункция справа, получено 160 мл гнойного отделяемого, торакоцентез, дре-

нажная трубка, налажена активная аспирация. В IV межреберье по парастернальной линии слева, под контролем эхографии произведена пункция перикарда, получено 95 мл густого, желтого цвета гноя, который взят на микробиологическое и биохимическое исследование. Ребенок переведен на ИВЛ. Исследование экссудата из плевральной полости от 1.11.13 г. Цвет желтый, мутный, плотность 1023, PH 7,5. Лейкоциты покрывают все поле зрения. Микроскопия окрашенного препарата: нейтрофилы 86%, лимфоциты 2%, макрофаги 12%. Проба Ривальта положительная. Исследование содержимого перикарда от 1.11.13 г. Цвет мутный, желтый, плотность 1030, PH 7,5, лейкоциты покрывают все поле зрения. Микроскопия окрашенного препарата по Граму: Грам-положительная флора, кокки. По Романовскому: нейтрофилы 95%, лимфоциты 5%. Проба Ривальта положительная. 1.11.13 г. Клинико-микробиологическое исследование жидкости из правой плевральной полости, левой плевральной полости и полости перикарда. Заключение: микроорганизмы не выделены.

1.11.13 г. был вызван детский кардиохирург из РНПЦ «Кардиология» Пашкевич Д.В. в связи с угрозой тампонады сердца, тяжелым септическим состоянием ребенка. Установлены показания для экстренного оперативного вмешательства. 2.11.13 г. выполнена правосторонняя торакотомия в V межреберье. В плевральной полости выявлены выраженные наложения фибрина, покрывающие все легкое, последние удалены (рис. 1).

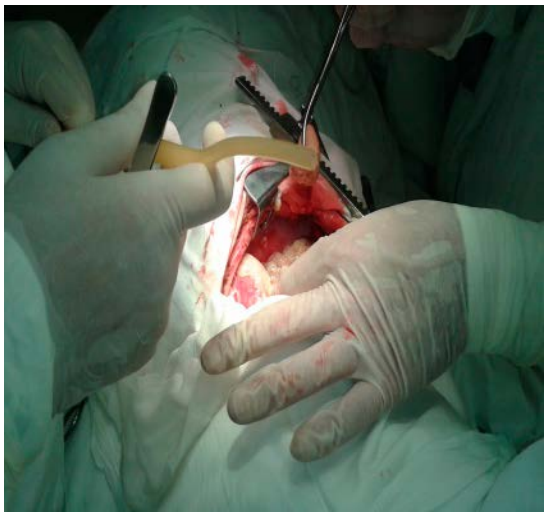

Рисунок 1. – Фибринозные наложения

Перикард утолщен, гиперемирован, инфильтрирован (рис. 2). Кпереди от диафрагмального нерва перикард вскрыт – выделилось до 400 мл мутного выпота с примесью фибрина (рис. 3). Выполнена субтотальная перикардэктомия, резекция левой доли тимуса. Миокард грязно-серого цвета, покрыт фибрином (рис. 4). Лаваж полости перикарда. Дренажная трубка установлена в плевральную полость. Швы на рану.

Состояние ребенка после операции очень тяжелое. Кожный покров бледный, конечности теплые на ощупь. Тургор мягких тканей сохранен. Температура тела 39,5ºС. На ИВЛ в режиме Duo PAP. Дыхание аппаратное, при аускультации жесткое, проводится с двух сторон, ослаблено в нижних отделах. По системе активной аспирации из плевральных полостей геморрагическое отделяемое. Сатурация 97-98%. Тоны сердца ритмичные, приглушены. Кардиотония

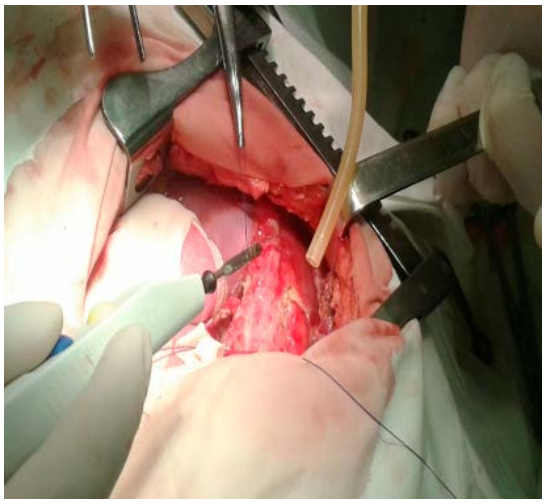

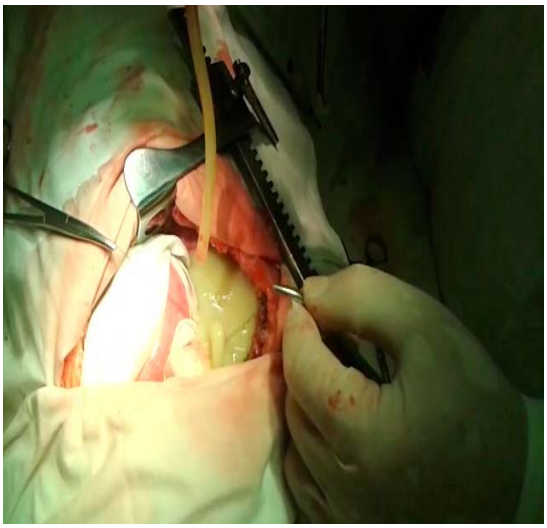

Рисунки 2, 3. – Инфильтрация перикарда, гнойное в плевральной полости содержимое, этап перикардэктомии

Рисунок 4. – Фрагмент перикарда

добутамином 5 мкг/кг/мин. ЧСС 160 в минуту, АД 117/53 мм рт. ст. 4.11.13 г. проведена гемосорбция. 5.11.13 г. Состояние ребенка тяжелое, с некоторой положительной динамикой, на ИВЛ. Температура остается на субфебрильных цифрах. Дыхание жесткое, проводится с двух сторон, несколько осла-

блено в нижних отделах, сатурация 99%. Тоны сердца ритмичные, ЧСС 142 в минуту, АД 98/50 мм рт. ст., без кардиотонии. Живот мягкий, перистальтика выслушивается. Печень +2,0. Стул 2 раза, оформленный. По дренажам из плевральных полостей серозное отделяемое в небольшом объеме. 8.11.13 г. выполнена рентгенография органов грудной клетки. Левое легочное поле прозрачно, правое – на всем протяжении незначительно затемнено за счет плевральных наложений. Корневой рисунок усилен. Тень сердца увеличена в размере, контуры сердца сглажены. Отделяемого по дренажным трубкам из плевральных полостей нет, последние удалены. 8.11.13 г. Эхография: патологических изменений в брюшной полости, плевральных полостях на момент исследования не выявлено. 9.11.13 г. Произведена экстубация трахеи в плановом порядке. Подача увлажненного кислорода через лицевую маску. 12.11.13 г. ЭКГ: ритм синусовый, тахикардия. Положение ЭОС вертикальное. Диффузные изменения в миокарде желудочков. 13.11.13 г. Эхография: справа в плевральной полости визуализируется полоска жидкости шириной до 8 мм, признаки правостороннего фибринозного плеврита. Размеры камер сердца и гемодинамика в пределах возрастной нормы.

14.11.13 г. состояние ребенка тяжелое, стабильное, в сознании. Температура тела на субфебрильных цифрах. Питание усваивает в полном объеме. Кожный покров бледный, чистый. Конечности теплые на ощупь. Тургор мягких тканей сохранен. Симптом бледного пятна менее 3 секунд. Тоны сердца ритмичные. ЧСС 110 в минуту, АД 116/54 мм рт. ст. Гемодинамика стабильная. Дыхание жесткое, проводится с двух сторон, несколько ослаблено справа в нижних отделах. ЧД 20 в минуту, сатурация 98%. Живот мягкий, кишечные перистальтические шумы выслушиваются. Печень +0,5 см, селезенка не увеличена. Стул оформленный, диурез достаточный. Патогистологическое исследование удаленного перикарда (2.11.13 г.). Заключение: плотные фибринозно-гнойные массы и участок стенки перикарда с кровоизлияниями и очаговым гнойным воспалением.

Ребенок выписан из стационара с выздоровлением на 26 сутки. Заключительный диагноз: острая двусторонняя внегоспитальная бактериальная деструктивная пневмония. ДН I ст. Двусторонний гнойный плеврит. Гнойный перикардит. СН I ст. Тяжелый сепсис. СПОН. ДВС I-II ст. Вторичное иммунодефицитное состояние. Анемия легкой степени тяжести смешанного генеза.

Данный случай описан с целью ознакомления и заострения внимания детских хирургов и педиатров на особенностях развития клиники гнойного перикардита у детей и лечебно-диагностических мероприятий. Следует отметить, что гнойный перикардит является осложнением тяжелого сепсиса и встречается довольно редко. Это и обуславливает отсутствие опыта диагностики и лечения данной патологии у детских специалистов. Вместе с тем в арсенале врачей имеется целый набор эффективных методов диагностики: ЭКГ, УЗИ, рентгенография грудной клетки, КТ. Пункции перикарда должны выполняться лишь только с целью диагностики и подготовки к оперативному лечению. Методика перикардиоцентеза из внеплеврального доступа и постоянное промывание полости перикарда является наиболее эффективным методом хирургического лечения гнойного перикардита. Однако в продуктивной фазе образования внутриперикардиальных сращений установка дренажной трубки является малоэффективной. В этом случае оптимальным методом лечения является торакотомия, субтотальная перикардэктомия и дренирование полости перикарда.

Литература

1. Гостищев, В. К. Инфекция в торакальной хирургии. М.: Медицина, 2004. – 556 с.
2. Непосредственные результаты лечения огнестрельных ранений груди у детей / В. В. Масляков [и др.] // Новости хирургии. – 2014. – Т. 22. – №3. – С. 356 – 359.
3. Хирургические инфекции: Практическое руководство / Под ред. И. А. Ерюхина, Б. Р. Гельфанда, С. А. Шляпникова. Издание 2-е, переработанное и дополненное. – М.: Литтера, 2006. – 736 с.
4. Comparative study of functional recovery for surgically explored and sonservatively managed spinal cord missile injuries / B. Aarabi [et al.] // Neurosurgery. – 1996. – Vol. 39. – N 6. – P. 1133 – 1140.

Literatura

1. Gostishchev, V.K. Infekciya v torakal'noj hirurgii. M.: Medicina, 2004. – 556 s.
2. Neposredstvennye rezul'taty lecheniya ognestrel'nyh ranenij grudi u detej / V.V. Maslyakov [i dr.] // Novosti hirurgii. – 2014. – T. 22. – №3. – S. 356 – 359.
3. Hirurgicheskie infekcii: Prakticheskoe rukovodstvo / Pod red. I. A. Eryuhina, B. R. Gel'fanda, S.A. SHlyapnikova. Izdanie 2– e, pererabotannoe i dopolnennoe. – M.: Littera, 2006. – 736 s.
4. Comparative study of functional recovery for surgically explored and sonservatively managed spinal cord missile injuries / B. Aarabi [et al.] // Neurosurgery. – 1996. – Vol. 39. – N 6. – P. 1133 – 1140.

PURULENT PERICARDITIS IN A CHILD

Kovalchuk V.I.

Educational Establishment «Grodno State Medical University», Grodno, Belarus

As the pathology develops infrequently the paper presents clinical manifestations, diagnostics and chosen surgical tactics of treatment of severe septic complication – purulent pericarditis in a patient aged 6 years. The importance of diagnostic methods: electrocardiography, ultrasonography, X-ray analysis of the thorax, CT, pericardium puncture is presented. Toracotomy, a subtotal pericardectomy and drainage of the cavity of pericardium is the most effective method of surgical treatment of purulent pericarditis.

Key words: *purulent pericarditis, sepsis, children, surgical treatment.*

Адрес для корреспонденции: e-mail: vikavalchuk54@tut.by

Поступила 29.01.2015