

ПЕРВЫЙ ОПЫТ ПЛАСТИЧЕСКОГО ЗАКРЫТИЯ ДЕФЕКТА ЧЕРЕПА В ЭКСПЕРИМЕНТЕ КОМПОЗИЦИОННЫМ МАТЕРИАЛОМ НА ОСНОВЕ ПОЛИТЕТРАФТОРЭТИЛЕНА

Довнар А. И., Довнар Р. И.

Гродненский государственный медицинский университет, Гродно, Беларусь

Введение. Несмотря на наличие огромного числа методов пластики дефектов черепа, идеального материала, позволяющего оптимально восстановить целостность черепа, до настоящего времени не найдено. В связи с этим целесообразно использование в пластической нейрохирургии композиционных материалов.

Цель исследования. Обосновать в эксперименте возможность применения для краниопластики композиционного материала «Суперфлувис» и сравнить его с используемой для этих целей пластиной из титана.

Материал и методы. Лабораторным кроликам выполнялась экспериментальная трепанация черепа с ее пластическим закрытием титаном (группа «контроль») и материалом «Суперфлувис» (группа «опыт»). Изучались неврологическое состояние животных, биохимический анализ крови, ткани вокруг места расположения пластических материалов.

Результаты. Полученные данные продемонстрировали отсутствие отрицательного влияния материала «Суперфлувис» на показатели биохимического анализа крови, гистологическое состояние тканей, окружающих трансплантат, неврологический статус экспериментальных животных.

Выводы. Композиционный материал «Суперфлувис» оказался эффективным пластическим материалом для закрытия дефектов черепа в эксперименте. В перспективе он может быть использован для краниопластики у людей после проведения ряда дополнительных исследований.

Ключевые слова: краниопластика, суперфлувис, титан, эксперимент, кролики.

Для цитирования: Довнар, А. И. Первый опыт пластического закрытия дефекта черепа в эксперименте композиционным материалом на основе политетрафторэтилена / А. И. Довнар, Р. И. Довнар // Журнал Гродненского государственного медицинского университета. 2020. Т. 18, № 1. С. 39-44. <http://dx.doi.org/10.25298/2221-8785-2020-18-1-39-44>.

Введение

Особенностью операций на голове является то, что в качестве доступа к внутричерепным структурам необходимо выполнить трепанацию черепа [1, 2]. В настоящее время ее производят с целью удаления опухолей головного мозга, опорожнения интракраниальных гематом, при внутричерепных кровоизлияниях или инфарктах головного мозга [1, 3, 4]. После выполнения данной операции у пациента имеется дефект черепа, который необходимо закрыть во время первичной операции либо через определенное время после выздоровления, прежде всего для обеспечения механической защиты головного мозга и реже – с косметической целью и для восстановления ликвородинамики [1, 2, 4].

Исторически для закрытия дефектов черепа применялись костные ксено-, алло- и аутоотрансплантаты (кости разных животных, трупа и непосредственно пациента), металлы (золото, серебро, алюминий, свинец, тантал, титан и другие), полимеры (целлюлоид, пористый полиэтилен), акрилаты (метилметакрилат), апатиты (гидроксиапатит кальция) [3, 4, 5, 6]. Постепенное развитие нейрохирургии, накопление хирургического опыта, гистологическое изучение тканей и наблюдение пациентов не только в раннем, но и позднем послеоперационном периоде позволило отклонить значительное число из перечисленных выше материалов для краниопластики. Так, например, свинец оказался слишком токсичным, вызывающим пломбизм. Алюминий обладал epileptogenic свойствами. Золото являлось

слишком мягким и дорогим, а серебро вызывало изменение цвета кожи над местом пластики [2, 6]. В результате в настоящее время для пластического закрытия дефектов черепа из металлов применяется только титан. Из веществ неметаллического происхождения оправдано использование метилметакрилата и гидроксиапатита кальция [3, 5, 6].

При этом даже применяемые в настоящее время материалы имеют свои недостатки. К примеру, титан, обладая высокой пластичностью, одновременно труден при механической обработке в ходе интраоперационного формирования протезов. Кроме того, титан хорошо проводит холод и тепло. Он является достаточно дорогим. Известны случаи уменьшения толщины вышележащих мягких тканей и экстразий на коже над титановой пластиной, то есть появление на коже контуров рисунка титановой пластины [3, 4, 7, 8]. Метилметакрилат (люцит, витакрил, плексиглас, кристаллин, краниопласт или перспекс) имеет высокую экзотермическую реакцию при затвердевании, что может вызывать термические некрозы здоровой кости. Трансплантаты из метилметакрилата также характеризуются определенной хрупкостью [2, 6]. Таким образом, в настоящее время многие ведущие нейрохирурги согласны с тем, что идеальный материал для краниопластики еще не создан и его поиск необходимо продолжать [2, 6, 9]. В этой связи одним из возможных материалов для пластики дефектов черепа может стать композиционный материал на основе политетрафторэтилена и модифици-

рованных углеродных волокон «Суперфлувис», выпускаемый в Республике Беларусь.

Цель работы: обосновать в эксперименте возможность применения композиционного материала «Суперфлувис» для краниопластики и сравнить его с используемой для этих целей пластиной из титана.

Материал и методы

Опыты были проведены на 12 лабораторных кроликах, полученных из вивария УО «Гродненский государственный медицинский университет». Всем животным после подготовки операционного поля в стерильных условиях выполнялась трепанация черепа. Последняя включала предварительное рассечение кожи и глуболежащих мягких тканей в теменной области до кости, после чего отсепаковывалась надкостница и создавалось трепанационное отверстие до твердой мозговой оболочки, диаметром 1,0 см. Операцию осуществляли под кетаминным наркозом в сочетании с ксилазином и лидокаином.

В данном эксперименте нами было решено использовать методику положительного контроля: уже применяемую для трепанации черепа пластину титана [4]. В связи с чем животные были разделены на две группы: «контроль» – 6 кроликов, у которых закрытие трепанационного отверстия осуществлялось пластиной из титана, и «опыт» – 6 животных, у которых трепанационное отверстие закрывалось материалом «Суперфлувис». Данные пластины, заранее изготовленные (диаметром 1,0 см) и простерилизованные этиленоксидом, закреплялись по периметру раны к окружающим костям черепа тремя нерассасывающимися швами через просверленные отверстия (диаметр 2 мм). После достижения удовлетворительного гемостаза мягкие ткани над имплантом послойно ушивались наглухо. Шов раны обрабатывали антисептическим раствором с наложением асептической повязки.

Оперированные кролики в послеоперационном периоде получали полноценное питание, антибиотикотерапию, анальгетики. Им выполнялись ежедневные перевязки с растворами антисептиков, осуществлялось общее наблюдение за животными. Кожные швы снимались на седьмые сутки.

С целью контроля эффективности выполнения краниопластики определялся неврологический статус каждого лабораторного кролика по стандартной схеме [10], позволяющий оценить мышечный тонус, движения передних и задних конечностей, постуральные и спинальные рефлексы, а также функционирование черепных нервов и в целом поведение животного. Оценка производилась в баллах: 1 балл – отсутствие реакции, 2 – наличие незначительной реакции, 3 – умеренно выраженная реакция, 4 – несколько уменьшенная реакция в сравнении с нормой, 5 – нормальная реакция животного без каких-либо нарушений. У всех животных одной группы вычислялось среднее значение и сравнивалось с результатами в другой группе.

С целью оценки реакции макроорганизма на имплант у животных обеих групп выполнялся биохимический анализ крови. Забор крови производился непосредственно перед операцией из краевой вены уха, на седьмые, 14-е сутки послеоперационного периода и при выведении животного из эксперимента (30-е сутки) [11]. В биохимическом анализе оценивались основные показатели, характеризующие деятельность внутренних органов: уровень общего белка, мочевины, креатинина, билирубина, АЛТ, АСТ, глюкозы.

Животные выводились из эксперимента на 30-е сутки послеоперационного периода с забором единым блоком после извлечения импланта костной ткани, твердой мозговой оболочки, апоневротического шлема, а также участка головного мозга. Гистологические срезы толщиной 5 мкм окрашивались гематоксилином и эозином.

Все этапы эксперимента выполнялись в условиях адекватной анестезии с разрешения этического комитета УО «Гродненский государственный медицинский университет» и в соответствии с «Европейской Конвенцией о защите позвоночных животных, используемых для экспериментов или в иных научных целях» (Страсбург, 1986).

Сбор и статистическую обработку полученных результатов выполняли с помощью программных пакетов Microsoft Excel 2016 и Statistica 11.0. Статистически значимыми считали различия при вероятности нулевой гипотезы менее 0,05 ($p < 0,05$).

Результаты и обсуждение

Использованный нами в эксперименте материал «Суперфлувис» для краниопластики изготовлен в государственном научном учреждении Институт механики металлополимерных систем им. В. А. Белого Национальной академии наук Беларуси. Данный материал характеризуется низкой стоимостью по сравнению с аналогами и обладает высокой химической стойкостью, биоинертностью, низкой теплопроводностью, при этом по прочности и плотности мало отличается от кости, легко обрабатывается резанием [12].

Результаты неврологического обследования животных опытной и контрольной групп, выраженные в баллах, отражены в таблице 1 в виде среднего от всех сроков наблюдения (1, 7, 14, 21 и 30-й дни эксперимента).

Полученные данные по детальному обследованию экспериментальных кроликов (табл. 1) показывают, что после проведенной краниопластики композиционным материалом «Суперфлувис» у животных во все сроки наблюдения как в контрольной, так и опытной группах сохраняются мышечный тонус, движения передних и задних конечностей, постуральные и спинальные рефлексы, а также нормальное функционирование черепных нервов и в целом поведение животного. Это подтверждает отсутствие неврологической патологии у животных после применения пластин из данного материала.

Таблица 1. – Результат неврологической оценки кроликов с краниопластикой пластиной из титана (группа «контроль») и композиционным материалом «Суперфлувис» (группа «опыт»), баллы

Table 1. – The result of a neurological evaluation of rabbits with cranioplasty by a plate made of titanium (group "control") and composite material "Superfluvis" (group "experience"), points

Показатель	Группа «контроль»	Группа «опыт»
Общий осмотр или психический статус	5,0	5,0
Постуральные рефлексы	5,0	5,0
Сравнение мышечного тонуса с обеих сторон	5,0	5,0
Движения передних конечностей	5,0	5,0
Движение задних конечностей	5,0	5,0
Оценка черепных нервов (I-XII)	5,0	5,0
Спинальные рефлексы	5,0	5,0

В таблице 2 представлены основные показатели биохимического анализа крови лабораторных кроликов при использовании титановой пластины (группа «контроль») или материала «Суперфлувис» (группа «опыт») для закрытия дефекта черепа в виде Me (V0,25; V0,75), где Me – медиана, V0,25 – нижний квартиль, V0,75 – верхний квартиль.

Анализ основных биохимических показателей крови, представленных в таблице 2, свидетельствует об отсутствии статистически

достоверных различий между одноименными показателями в группе «контроль» и «опыт» в одинаковые сроки наблюдения. У экспериментальных животных отмечается только тенденция к повышению уровня мочевины в контрольной группе относительно опытной ($p=0,1$) на 14-е сутки послеоперационного периода и увеличению уровня глюкозы на седьмые сутки в контрольной группе относительно опытной ($p<0,1$). Статистически достоверные изменения в разные сроки наблюдений в одноименной группе отсутствовали. Имелась лишь тенденция к снижению уровня креатинина в контрольной группе на 14 ($p<0,1$) и 30-е ($p=0,1$) сутки относительно дооперационных значений.

Отсутствие достоверных различий в содержании билирубина, общего белка, АЛТ, АСТ, мочевины, креатинина и глюкозы на 7, 14 и 30-е сутки эксперимента в опытной и контрольной группах косвенно подтверждает отсутствие токсического поражения почек, печени, инсулярного аппарата поджелудочной железы при использовании для краниопластики как пластины, изготовленной из титана, так и пластины из материала «Суперфлувис».

Макроскопически импланты для краниопластики после выведения животного из эксперимента (30-е сутки) были окружены соединительной тканью с мощно развитым волокнистым компонентом.

При патогистологическом исследовании тканей, окружающих имплант, в группах «контроль» и «опыт» отмечалось наличие вновь образованной волокнистой соединительной ткани и созревающей неспецифической грануляционной ткани в форме мелких островков с очаговой скудной лимфоидно-гистиоцитарной

Таблица 2. – Основные биохимические показатели крови экспериментальных животных при применении различных материалов для краниопластики

Table 2. – The main biochemical blood parameters of experimental animals in application of various materials for cranioplasty

Показатель	Группа животных	До операции	Срок послеоперационного периода (сутки)		
			7	14	30
Белок, г/л	контроль	56,00 (55,00; 58,00)	57,00 (57,00; 58,00)	57,00 (55,00; 59,00)	58,00 (55,00; 61,00)
	опыт	57,50 (55,00; 60,00)	58,50 (52,00; 60,00)	58,50 (56,00; 61,00)	59,00 (58,00; 62,00)
Билирубин, мкмоль/л	контроль	3,55 (3,10; 5,20)	3,70 (3,20; 4,20)	3,90 (3,60; 4,40)	3,85 (3,60; 5,10)
	опыт	4,05 (3,50; 4,70)	4,30 (3,20; 4,80)	4,35 (3,90; 4,70)	3,20 (2,70; 4,70)
АЛТ, Ед/л	контроль	49,50 (45,00; 60,00)	52,00 (48,00; 82,00)	50,50 (43,00; 80,00)	48,50 (41,00; 78,00)
	опыт	69,00 (46,00; 85,00)	69,00 (45,00; 71,00)	55,00 (44,00; 68,00)	60,50 (42,00; 73,00)
АСТ, Ед/л	контроль	33,50 (27,00; 47,00)	27,50 (23,00; 32,00)	26,50 (23,00; 31,00)	33,00 (24,00; 47,00)
	опыт	22,50 (16,00; 28,00)	18,50 (16,00; 25,00)	21,50 (13,00; 27,00)	23,50 (17,00; 35,00)
Глюкоза, ммоль/л	контроль	7,15 (6,80; 8,80)	6,55 (6,40; 7,50)	6,85 (6,80; 7,60)	7,25 (6,60; 7,50)
	опыт	6,40 (5,90; 7,30)	6,15 (6,00; 6,30)	6,75 (5,90; 8,00)	6,05 (5,90; 6,60)
Мочевина, ммоль/л	контроль	6,20 (6,10; 6,20)	6,25 (6,10; 6,60)	6,60 (6,00; 7,50)	7,45 (5,80; 7,80)
	опыт	6,10 (6,00; 6,30)	6,25 (5,70; 7,40)	5,65 (5,40; 6,70)	6,45 (5,40; 7,60)
Креатинин, мкмоль/л	контроль	137,00 (136,00; 140,00)	129,00 (121,00; 130,00)	119,50 (108,00; 136,00)	121,00 (110,00; 134,00)
	опыт	125,00 (119,00; 129,00)	107,50 (106,00; 121,00)	116,00 (102,00; 125,00)	128,00 (117,00; 142,00)

инфильтрацией. Коллагеновые фибриллы располагались хаотично, без преимущественной ориентации.

Воспалительная инфильтрация определялась только в зонах крепления имплантов к костям черепа и была несколько более выраженной в контрольной группе. При этом местами определялось очаговое внедрение созревающей грануляционной ткани в поры импланта контрольной группы. Микроскопические признаки аллергической реакции в форме эозинофильной инфильтрации наряду с признаками реакции отторжения или нагноения отсутствовали в обеих группах, а также не выявлен фагоцитоз макрофагами частиц импланта. В костной ткани признаки воспалительных изменений не выявлялись как в опытной, так и в контрольной группах (рис. 1, 2). В обеих группах у животных в веществе головного мозга и его оболочках, прилежащих к имплантам, определялось лишь слабо выраженное венозное полнокровие.

Анализ микропрепаратов коры головного мозга, прилежащей к месту пластики, показал, что нейроны данной области как в контрольной, так и в опытной группах, не изменены, отсутствовала воспалительная реакция, что позволяет прогнозировать отсутствие повреждающего токсического воздействия как титановой пластины, так и пластины из материала «Суперфлувис» на кору головного мозга.

В процессе патогистологического исследования также установлено, что вокруг титанового импланта и вокруг импланта из материала «Суперфлувис» происходит разрастание соединительной ткани как со стороны апоневроза, так и со стороны твердой мозговой оболочки с формированием капсулы. Местами соединительная ткань прорастала в поры композиционного материала. При этом ни на макроскопическом, ни на микроскопическом уровнях не отмечено прорастания соединительной ткани в кору головного мозга. Это также подтверждает отсутствие отрицательного воздействия на функции последнего.

Таким образом, проведенные исследования позволили установить, что импланты из материала «Суперфлувис» и сплава титана в минимальной степени вызывают воспалительную реакцию окружающих тканей. Сравнительный морфологический анализ процессов в зоне имплантации пластин для краниопластики «Суперфлувис» и сплава титана выявил универсальный характер процессов, происходящих как в зоне костного дефекта, так и в зоне локализации импланта на 30-е сутки послеоперационного периода.

Таким образом, предложенный нами для краниопластики материал «Суперфлувис» показал свою эффективность, не уступающую широко применяемым для этих целей в настоящее время пластинам из титана. Учитывая более низкую стоимость данного материала, его производство в Республике Беларусь, материал «Суперфлувис» – достойная альтернатива применяемым в настоящее время методам и в перспективе может быть внедрен в клиническую практику.

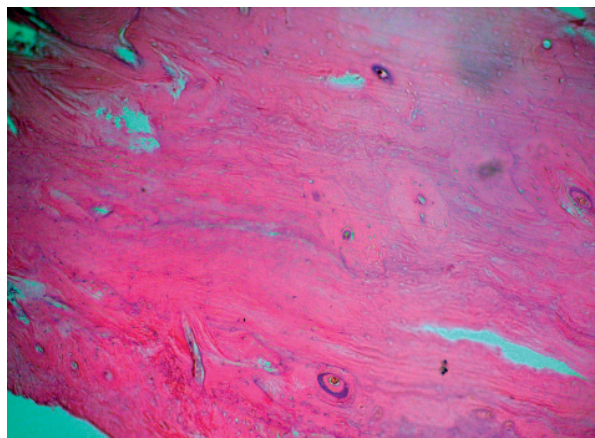


Рисунок 1. – Костная ткань, окружающая титановый имплант черепа (группа «контроль»), 30-е сутки эксперимента. Декальцинация. Окраска гематоксилином и эозином. ×100

Figure 1. – Bone tissue surrounding the titanium skull implant ("control" group), 30th day of the experiment. Decalcification. Stained with hematoxylin and eosin. ×100

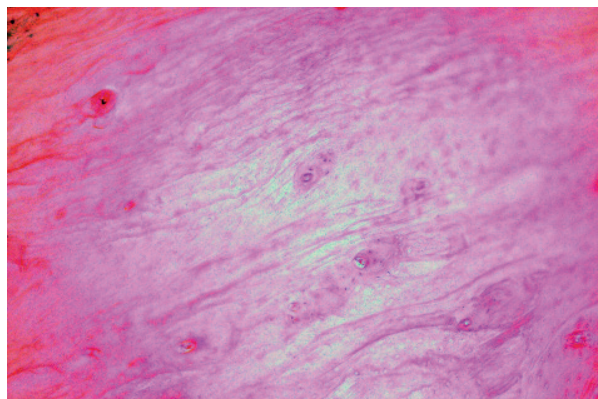


Рисунок 2. – Костная ткань, окружающая имплант черепа из материала «Суперфлувис» (группа «опыт»), 30-е сутки эксперимента. Декальцинация. Окраска гематоксилином и эозином. ×100

Figure 2. – Bone tissue surrounding the implant of the skull from the material "Superfluvis" (group "experience"), the 30th day of the experiment. Decalcification. Stained with hematoxylin and eosin. ×100

Выводы

1. Композиционный материал «Суперфлувис» – эффективное средство для закрытия дефектов черепа у экспериментальных животных, обеспечивающее наряду с косметическим и защитный эффект.

2. У данного композиционного материала отсутствует отрицательное воздействие на неврологический статус животного, показатели биохимического анализа крови, гистологические изменения окружающих тканей, при этом данный материал более дешевый и производится в Республике Беларусь.

3. Совокупность приведенных данных подтверждает обоснованность выполнения дополнительных исследований для постепенного внедрения композиционного материала «Суперфлувис» в клиническую практику.

Литература

1. Complications following cranioplasty and relationship to timing: A systematic review and meta-analysis / J. G. Malcolm [et al.] // *Journal of Clinical Neuroscience*. – 2016. – Vol. 33. – P. 39-51. – doi: 10.1016/j.jocn.2016.04.017.
2. Piazza, M. Cranioplasty / M. Piazza, M. S. Grady // *Neurosurgery clinics of North America*. – 2017. – Vol. 28, iss. 2. – P. 257-265. – doi: 10.1016/j.nec.2016.11.008.
3. Analysis of complications after cranioplasty with a customized three-dimensional titanium mesh plate / H. Roh [et al.] // *World Neurosurgery*. – 2019. – Vol. 123. – P. e39-e44. – doi: 10.1016/j.wneu.2018.10.227.
4. Comparison of polyetheretherketone and titanium cranioplasty after decompressive craniectomy / A. Thien [et al.] // *World Neurosurgery*. – 2015. – Vol. 83, iss. 2. – P. 176-180. – doi: 10.1016/j.wneu.2014.06.003.
5. Cranioplasty using polymethyl methacrylate prostheses / S. C. Lee [et al.] // *Journal of Clinical Neuroscience*. – 2009. – Vol. 16, iss. 1. – P. 56-63. – doi: 10.1016/j.jocn.2008.04.001.
6. Sanan, A. Repairing holes in the head: a history of cranioplasty / A. Sanan, S. J. Haines // *Neurosurgery*. – 1997. – Vol. 40, iss. 3. – P. 588-603. – doi: 10.1097/00006123-199703000-00033.
7. Exposure of titanium implants after cranioplasty: A matter of long-term consequences / T. Mikami [et al.] // *Interdisciplinary Neurosurgery: Advanced Techniques and Case Management*. – 2017. – Vol. 8. – P. 64-67. – doi: 10.1016/j.inat.2017.01.015.
8. Frodel, J. L. Computer-designed implants for fronto-orbital defect reconstruction / J. L. Frodel // *Facial Plastic Surgery*. – 2008. – Vol. 24 (1). – P. 22-34. – doi: 10.1055/s-2007-1021459.
9. Servadei, F. The therapeutic cranioplasty still needs an ideal material and surgical timing / F. Servadei, C. Iaccarino // *World Neurosurgery*. – 2015. – Vol. 83, iss. 2. – P. 133-135. – doi: 10.1016/j.wneu.2014.08.031.
10. Mancinelli, E. Neurologic examination and diagnostic testing in rabbits, ferrets, and rodents / E. Mancinelli // *Journal of Exotic Pet Medicine*. – 2015. – Vol. 24, iss. 1. – P. 52-64. – doi: 10.1053/j.jepm.2014.12.006.
11. Довнар, А. И. Обоснованные способы взятия крови у экспериментальных кроликов / А. И. Довнар, Р. И. Довнар // *Актуальные проблемы медицины : материалы ежегодной итоговой научно-практической конференции, Гродно, 25 января 2019 г. / отв. ред. В. А. Снежицкий*. – Гродно : ГрГМУ, 2019. – С. 196-198.
12. Шелестова, В. А. Композит суперфлувис и его применение в узлах трения / В. А. Шелестова, П. Н. Гракович, С. Г. Данченко // *Вопросы материаловедения*. – 2012. – № 4 (72). – С. 210-216.

References

1. Malcolm JG, Rindler RS, Chu JK, Grossberg JA, Pradilla G, Ahmad FU. Complications following cranioplasty and relationship to timing: A systematic review and meta-analysis. *Journal of Clinical Neuroscience*. 2016;33:39-51. doi: 10.1016/j.jocn.2016.04.017.
2. Piazza M, Grady MS. Cranioplasty. *Neurosurgery clinics of North America*. 2017;28(2):257-265. doi: 10.1016/j.nec.2016.11.008.
3. Roh H, Kim J, Kim JH, Chong K, Yoon WK, Kwon TH, Kim JH. Analysis of complications after cranioplasty with a customized three-dimensional titanium mesh plate. *World Neurosurgery*. 2019;123:e39-e44. doi: 10.1016/j.wneu.2018.10.227.
4. Thien A, King NK, Ang BT, Wang E, Ng I. Comparison of polyetheretherketone and titanium cranioplasty after decompressive craniectomy. *World Neurosurgery*. 2015;83(2):176-180. doi: 10.1016/j.wneu.2014.06.003.
5. Lee SC, Wu CT, Lee ST, Chen PJ. Cranioplasty using polymethyl methacrylate prostheses. *Journal of Clinical Neuroscience*. 2009;16(1):56-63. doi: 10.1016/j.jocn.2008.04.001.
6. Sanan A, Haines SJ. Repairing holes in the head: a history of cranioplasty. *Neurosurgery*. 1997;40(3):588-603. doi: 10.1097/00006123-199703000-00033.
7. Mikami T, Miyata K, Komatsu K, Yamashita K, Wanibuchi M, Mikuni N. Exposure of titanium implants after cranioplasty: A matter of long-term consequences. *Interdisciplinary Neurosurgery: Advanced Techniques and Case Management*. 2017;8:64-67. doi: 10.1016/j.inat.2017.01.015.
8. Frodel JL. Computer-designed implants for fronto-orbital defect reconstruction. *Facial Plastic Surgery*. 2008;24(1):22-34. doi: 10.1055/s-2007-1021459.
9. Servadei F, Iaccarino C. The therapeutic cranioplasty still needs an ideal material and surgical timing. *World Neurosurgery*. 2015;83(2):133-135. doi: 10.1016/j.wneu.2014.08.031.
10. Mancinelli E. Neurologic examination and diagnostic testing in rabbits, ferrets, and rodents. *Journal of Exotic Pet Medicine*. 2015;24(1):52-64. doi: 10.1053/j.jepm.2014.12.006.
11. Dovnar AI, Dovnar RI. Obosnovannyye sposoby vzjatija krovi u jeksperimentalnyh krolikov. In: Snezhitskiy VA, ed. *Aktualnye problemy mediciny. Materialy ezhegodnoj itogovoj nauchno-prakticheskoy konferencii*; 2019 Jan. 25; Grodno. Grodno: GrSMU; p. 196-198. (Russian).
12. Shelestova VA, Grakovich PN, Danchenko SG. Kompozit superfluviz i ego primenenie v uzlah trenija [Superfluviz composite and its use in friction joints application in friction units]. *Voprosy materialovedenija*. 2012;4(72):210-216. (Russian).

FIRST EXPERIENCE OF PLASTIC CLOSING OF A SKULL DEFECT BY POLYTETRAFLUOROETHYLENE-BASED COMPOSITE MATERIAL IN AN EXPERIMENT

Dovnar A. I., Dovnar R. I.

Grodno State Medical University, Grodno, Belarus

Background. Despite the presence of a great number of repair methods for skull defects, the ideal material that allows the doctor to optimally restore the integrity of the skull has not yet been found. In this regard, it becomes advisable to use composite materials in plastic neurosurgery.

Aim of the research. To substantiate experimentally the possibility of using the composite material "Superfluvis" for cranioplasty and to compare it with the titanium plate used for the same purpose.

Material and methods. Laboratory rabbits were subjected to experimental craniotomy with its plastic closure by titanium (the control group) and the "Superfluvis" material (the experience group). We studied the neurological state of the animals, the biochemical blood analysis, and tissues around the location of plastic materials.

Results. The obtained data demonstrated the absence of negative influence of the material "Superfluvis" on the indices of biochemical blood analysis, histological state of the tissues surrounding the transplant, and animal neurological status.

Conclusions. The composite material "Superfluvis" turned out to be an effective plastic material for closing defects of the skull in the experiment. In perspective, it can be used for cranioplasty in humans after conducting a series of additional studies.

Keywords: cranioplasty, superfluvis, titanium, experiment, rabbits.

For citation: Dovnar AI, Dovnar RI. First experience of plastic closing of a skull defect by polytetrafluoroethylene-based composite material in an experiment. *Journal of the Grodno State Medical University.* 2020;18(1): 39-44. <http://dx.doi.org/10.25298/2221-8785-2020-18-1-39-44>.

Конфликт интересов. Авторы заявляют об отсутствии конфликта интересов.
Conflict of interest. The authors declare no conflict of interest.

Финансирование. Работа выполнена при поддержке Белорусского республиканского фонда фундаментальных исследований (проект M19M-058).

Financing. This study was performed with the Belarusian Republican Foundation for Basic Research funding (project M19M-058).

Соответствие принципам этики. Исследование одобрено локальным этическим комитетом.

Conformity with the principles of ethics. The study was approved by the local ethics committee.

Об авторах / About the authors

*Довнар Андрей Игоревич / Dovnar Andrei, e-mail: hubit@mail.ru, ORCID: 0000-0001-5535-2036

Довнар Руслан Игоревич / Dovnar Ruslan, e-mail: dr_ruslan@mail.ru, ORCID: 0000-0003-3462-1465

* – автор, ответственный за переписку / corresponding author

Поступила / Received: 27.12.2019

Принята к публикации / Accepted for publication: 17.01.2020