

НОВООБРАЗОВАНИЯ НОСА И ОКОЛОНОСОВЫХ ПАЗУХ У ДЕТЕЙ, КЛИНИЧЕСКИЕ НАБЛЮДЕНИЯ

¹Ракова С. Н., ²Головач Е. Н., ²Логис О. В., ²Бородавко П. Н., ²Бобрышев А. И.

¹Гродненский государственный медицинский университет, Гродно, Беларусь

²Гродненская университетская клиника, Гродно, Беларусь

Новообразования полости носа и околоносовых пазух в начале своего развития носят бессимптомный характер или проявляются незначительными неспецифическими признаками, что маскирует их под воспалительные заболевания (острые и хронические риносинуситы). Наше исследование было проведено на базе УЗ «Гродненская университетская клиника». Выявлены 3 злокачественные опухоли носа и околоносовых синусов и 187 случаев доброкачественных образований (10 ангиофибром) в период 2009-2019 гг. КТ-исследование, РКТ головного мозга, КТ с контрастом, биопсия образования под контролем эндоскопической техники нами были применены для диагностики. В статье описаны два клинических случая новообразований рассматриваемой нами области – рабдомиосаркома и ангиофиброма, которые имели идентичные клинические признаки, но после исследований оказались доброкачественной и злокачественной опухолью.

Ключевые слова: доброкачественные опухоли, злокачественные опухоли, полость носа, околоносовые пазухи, рабдомиосаркома, ангиофиброма, компьютерная томография

Для цитирования: Новообразования носа и околоносовых пазух у детей, клинические наблюдения / С. Н. Ракова, Е. Н. Головач, О. В. Логис, П. Н. Бородавко, А. И. Бобрышев // Журнал Гродненского государственного медицинского университета. 2020. Т. 18, № 4. С. 475-480. <http://dx.doi.org/10.25298/2221-8785-2020-18-4-475-480>.

Введение

Возраст ребенка и особенности поведения, к сожалению, редко позволяют выявить онкологические заболевания при профилактических осмотрах в детских учреждениях. По данным зарубежных авторов, злокачественные опухоли носа и околоносовых пазух у детей редки и составляют лишь 1% от всех злокачественных опухолей.

Наиболее часто встречаемая злокачественная опухоль среди детей – рабдомиосаркома – составляет 75% среди всех сарком в детском возрасте и 6% от всех опухолевых заболеваний у детей. Лимфома полости носа и околоносовых пазух – вторая наиболее встречаемая злокачественная опухоль [1-3].

Среди доброкачественных опухолей, по европейским данным, ювенильная ангиофиброма носоглотки (ЮАН) составляет 0,5% среди всех опухолей головы и шеи, встречается в популяции с частотой 1 на 150 000 населения, шваннома – 4%, остеома выявляется у 1%, инвертированная папиллома – от 0,5 до 4%.

Топографическая близость и общность развития нейрокраниальной и висцерокраниальной частей головы обуславливают возможность проникновения опухолей из лицевой части в нейрокраниальную и наоборот. Этому способствует тонкость костей лицевого скелета, разрушающихся даже от давления растущей доброкачественной опухоли, а также наличие естественных сообщений в виде костных каналов и отверстий между полостью черепа и полостями носа, по которым проходят сосуды и нервы (например, благодаря продырявленной пластинке решетчатой кости менингиомы передней черепной ямки нередко распространяются в полость носа) [4-6].

Из-за тонкости костных стенок носа и околоносовых пазух опухоли, возникшие в полости носа, быстро оказываются в соседней пазухе, а

опухоль пазухи может разрушить стенку носа и оказаться в его полости. Поэтому предположить исходную локализацию опухоли бывает трудно, и лишь гистологическое исследование опухоли помогает ориентироваться в источнике ее роста и месте первичного возникновения.

Доброкачественные и злокачественные новообразования носа и околоносовых пазух (ОНП) в начале своего развития носят бессимптомный характер или проявляются незначительными неспецифическими признаками, в связи с чем на них не обращают внимания ни сами пациенты, ни врачи. В дальнейшем, в зависимости от локализации, они проявляются: затруднением носового дыхания, головной болью, снижением обоняния, частыми простудными заболеваниями (принимаемыми за острые или хронические синуситы). При сборе анамнеза пациенты часто указывают на наличие серозных, слизистых или гнойных (при присоединении инфекции) выделений из носа, которые могут быть и с примесью крови. Массивное кровотечение случается редко, чаще пациента беспокоят рецидивирующие носовые кровотечения. В запущенных случаях появляются диплопия, жалобы на деформацию неба и лица [7-8].

Даже доброкачественные новообразования данной области клинически часто протекают с известной степенью злокачественности, вызывая деструкцию костей и прорастая в орбиту, полость черепа, с развитием тяжелых внутричерепных осложнений, массивных спонтанных кровотечений, нарушений функций жизненно важных органов.

В диагностике заболеваний чрезвычайно важно КТ, КТ с контрастированием и МРТ, без которых невозможны хирургическое вмешательство и биопсия. Эти методы не исключают, а дополняют друг друга.

В последние годы расширяются возможности и сферы применения эндоскопической техники. Эндоскопическая хирургия за последние два десятилетия повысила свою эффективность в лечении доброкачественных и злокачественных образований полости носа, ОНП и основания черепа с хорошими результатами. Благодаря этому стало возможным: интраоперационно оценить анатомические изменения в распространении опухоли в полость носа и ОНП, взять прицельную биопсию из подозрительных участков, произвести коагуляцию передней и задней решетчатых артерий до начала удаления опухоли (частичного или полного), видеоэндоскопически удалить новообразование [9-10].

Цель – провести анализ двух клинических случаев новообразований (доброкачественного и злокачественного) полости носа и околоносовых пазух у детей.

Материал и методы

По данным оториноларингологического гнойного отделения для детей УЗ «Гродненская университетская клиника», заболевания носа и околоносовых пазух составляют 28-31% от числа всех пациентов, госпитализируемых в отделение. Доброкачественные опухоли верхних дыхательных путей среди детей составляют 1,1% от всех госпитализируемых пациентов, из них заболевания носа и ОНП составили 5% от всех доброкачественных опухолей, показатель стабилен в течение 5 лет. В отделении с 2009 по 2019 гг. выявлены 3 случая злокачественных опухолей (2 случая поражения носа и ОНП, 1 – небной миндалины) и 187 случаев доброкачественных (из них 10 ангиофибром носоглотки) образований верхних дыхательных путей у детей, поступивших на лечение с другими диагнозами.

Нами рассмотрены два клинических случая, которые представляют определенный интерес: клинически идентичная картина, схожие данные КТ-исследований, но гистологически противоположные образования (рабдомиосаркома и ангиофиброма).

В первом случае описан пациент с выявленной рабдомиосаркомой верхнечелюстной пазухи слева с распространением в решетчатый лабиринт, орбиту и крылонёбную ямку. Как известно, рабдомиосаркома – это наиболее распространенный вид злокачественных опухолей мягких тканей у детей. Пик заболеваемости приходится на 5-9 лет. Мальчики болеют несколько чаще девочек (1,3:1).

Во втором случае приведено описание пациента с диагностированной ангиофибромой носоглотки с прорастанием в полость носа и основную пазуху, крылонебную и подвисочную ямки слева, орбиту, среднюю черепную ямку. Это доброкачественное новообразование, состоящее из сосудистых сплетений и соединительнотканной стромы, которое не дает метастазов, но клинически протекает «злокачественно» и удаление его крайне опасно из-за массивных, трудно останавливаемых кровотечений.

Клинический случай № 1

В июне 2015 г. в оториноларингологическое гнойное отделение для детей поступил пациент Х. шести лет. При поступлении ребенок жаловался на отсутствие носового дыхания через левую половину носа и рецидивирующие носовые кровотечения. Со слов мамы, месяц назад был ушиб наружного носа, обращались в поликлинику по месту жительства. При повторном обращении в УЗ «Гродненская университетская клиника» выполнена рентгенография наружного носа и ОНП.

На снимке определяется вуалеобразное неравномерное снижение пневматизации левой лобной пазухи без горизонтального уровня в ней, а также базальных отделов правой лобной пазухи. Имеется тотальное снижение пневматизации левой в/челюстной пазухи. На уровне левой половины носа определяется большой округлый мягкотканый компонент с четкими не везде ровными контурами ~ до 2,5 см в диаметре (образование?). Верхняя стенка левой в/челюстной пазухи четко не визуализируется. При выполнении УЗИ ОНП жидкостного содержимого в верхне-челюстных пазухах не выявлено.

При осмотре полости носа: справа – слизистая розовая, неизменная, носовое дыхание не затруднено; слева – носовое дыхание отсутствует, половина носа практически обтурирована геморрагическим сгустком, который доходит до носоглотки. Другие ЛОР-органы без видимой патологии.

Пациенту с диагностической целью выполнена РКТ головного мозга 26.06.2015. На сканах отмечается тотальное затемнение левой гайморовой пазухи, клеток решетчатого лабиринта слева, гипоплазированной левой лобной пазухи, левой части основной пазухи. Есть утолщение слизистой придаточных пазух носа справа до 3 мм. Истончена, частично разрушена орбитальная стенка левой гайморовой пазухи, причем содержимое пазухи неоднородной тканевой плотности пролабирует в полость левой глазницы до 4 мм и не ограничено от нижней прямой мышцы левого глаза (рис. 1). Имеется экзофтальм слева 2 мм. Глазные яблоки равновелики. Разрушена задне-латеральная стенка левой гайморовой пазухи на участке около 14 мм с пролабированием содержимого в клетчатку подвисочной ямки до 5 мм, туда же смещен зачаток крайнего заднего зуба верхней челюсти. Разрушена передняя стенка левой гайморовой пазухи на участке около 10 мм с переходом на альвеолярный отросток верхней челюсти и пролабированием содержимого пазухи в прилежащие мягкие ткани до 6 мм. Медиальная стенка левой гайморовой пазухи отсутствует на участке около 18 мм. Левый носовой ход выполнен содержимым с характеристиками, сходными с содержимым левой гайморовой пазухи, распространяющимся в носоглотку на 25 мм, субтотально ее выполняя (рис. 2). Нижняя носовая раковина оттеснена книзу. Деструктивных изменений со стороны других видимых костей не выявлено. Ткань мозга на видимом участке без особенностей.

Предварительное заключение по данным РКТ: картина опухоли левой гайморовой пазухи с распространением в орбиту, подвисочную ямку, полость носа и носоглотку, мягкие ткани в области десны верхней челюсти слева.

Продолжая этап диагностики, пациенту было необходимо выполнить биопсию образования. Под интубационным наркозом, с применением эндоскопической техники произведен осмотр полости носа и носоглотки: удален геморрагический сгусток из левой половины носа; визуализировано бугристое, бледно-розового цвета образование, которое выполняло весь общий и средний носовые ходы; взята биопсия. Кровотечение умеренное, остановлено в операционной: произведена передняя и задняя тампонада носа.

Получено следующее гистологическое заключение: злокачественная опухоль, по структуре ближе к ботриоидной рабдомиосаркоме.

Пациенту были выполнены также УЗИ органов брюшной полости, обзорная рентгенография грудной клетки, ЭКГ, набор всех необходимых анализов перед хирургическим лечением.

На базе нашего отделения пациенту выставлен окончательный диагноз: злокачественное новообразование верхнечелюстной пазухи слева, решётчатого лабиринта с распространением в орбиту и крылонёбную ямку. Рабдомиосаркома.

Для дальнейшего лечения пациент направлен в РНПЦ «Детской онкологии, гематологии и иммунологии».

На базе детского онкологического центра успешно проведено хирургическое лечение заболевания, также применялось химиотерапевтическое лечение. При осмотре пациента через 5 лет признаков рецидива опухоли не выявлено.

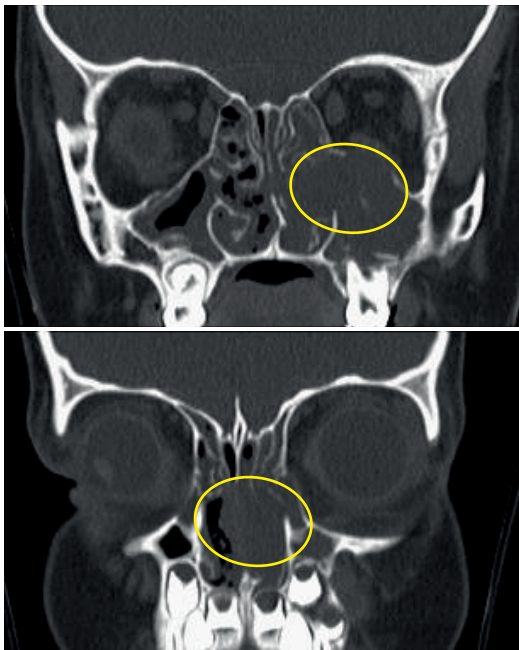


Рисунок 1. – КТ-скан носовой полости пациента X. (корональная проекция), на котором визуализируется образование носовой полости и околоносовых пазух
Figure 1. – CT scan of the nasal cavity patient X., coronal section, showing a homogenous mass of the nasal cavity and paranasal sinuses

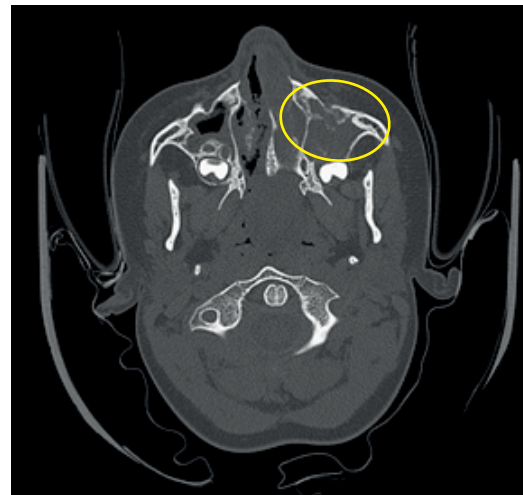

Рисунок 2. – КТ-скан носовой полости пациента X. (аксиальная проекция), на котором визуализируется образование в левой половине носа, околоносовых пазух
Figure 2. – CT scan of the nasal cavity patient X., axial section, showing a homogenous mass in left part of the nasal cavity, paranasal sinuses

Клинический случай № 2

В апреле 2014 г. в оториноларингологическое гнойное отделение для детей поступил пациент М., 13 лет. При поступлении жаловался на затруднение носового дыхания, гнойные выделения из носа, периодически – выделения из носа с примесью крови.

Со слов мамы, данные симптомы беспокоят несколько месяцев, неоднократно лечился амбулаторно, получал стандартный курс лечения как при остром риносинусите, однако улучшения не отмечалось.

При обращении в УЗ «Гродненская университетская клиника» была выполнена рентгенография наружного носа и ОНП. На снимке: затемнение обеих верхне-челюстных пазух. При передней риноскопии: слизистая полости носа гиперемирована, есть слизисто-гнойное отделяемое в обеих половинах носа, внутриносовые структуры анатомически не изменены. При осмотре носоглотки визуализируется образование, покрытое слизистой, округлой формы, кровоточит. Другие ЛОР-органы без видимой патологии.

Пациенту выполнялась пункция пазух под наркозом с постановкой дренажа. Проведен стандартный курс лечения острого гнойного гайморита, после которого выполнена фибронозофарингоскопия полости носа и носоглотки под наркозом: в задних отделах полости носа визуализируется опухолевидное образование округлой формы, покрытое гладкой слизистой оболочкой, с выраженным сосудистым рисунком, при дотрагивании кровоточит, взята биопсия. Кровотечение умеренное, остановлено в операционной: произведена передняя и задняя тампонада носа.

Гистологическое заключение следующее: опухолевая ткань, имеющая структуру юношеской ангиофибромы.

В дальнейшем пациенту выполнена РКТ головного мозга, носа и ОНП 06.05.2014 г. На сканах отмечается образование, которое частично обтурирует правую половину носа, распространяется в носоглотку (рис. 3). В полости носоглотки визуализируется тканевой гиперваскулярный компонент неправильной формы общим сечением 36×21×15 мм, деструкции прилежащих костных структур не наблюдается (рис. 4-5).

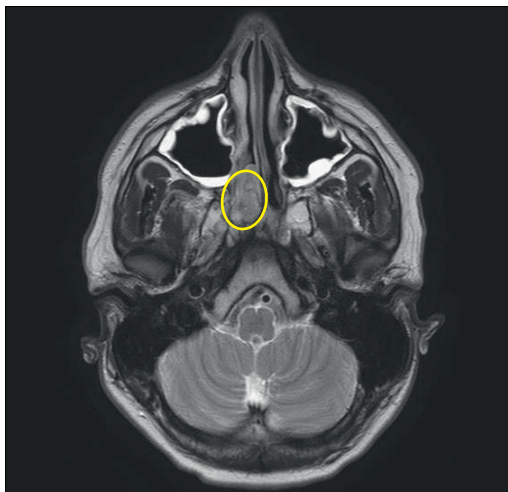
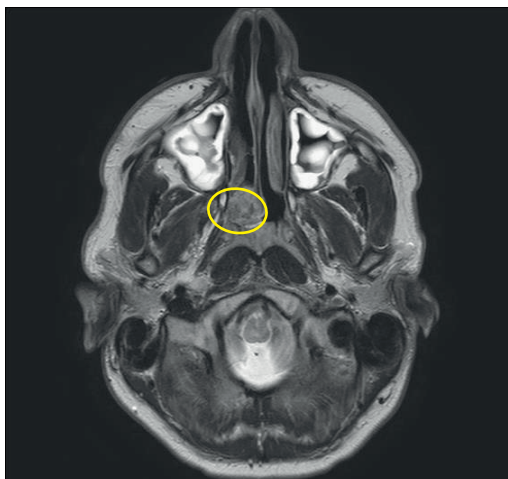


Рисунок 3. – КТ-сканы носовой полости и носоглотки пациента М. (аксиальная проекция), на котором визуализируется образование в правой половине носа, носоглотке

Figure 3. – CT scans of the nasal cavity and nasopharynx patient M., axial section, showing a homogenous mass in right part of the nasal cavity, nasopharynx

С учетом данных анамнеза, эндоскопии носоглотки, РКТ головного мозга, носа и ОНП, а также гистологического заключения выставлен диагноз: доброкачественное новообразование полости носа и носоглотки. Ангиофиброма.

Перед выполнением хирургического вмешательства произведена ангиография с контрастированием: на ангиограмме определяется гиперваскулярное образование диаметром около 1,5 см, произведена эмболизация ангиоопухоли двумя дозами ПВА частиц Contour 500-710 mk Boston Scientific. На контрольной ангиографии

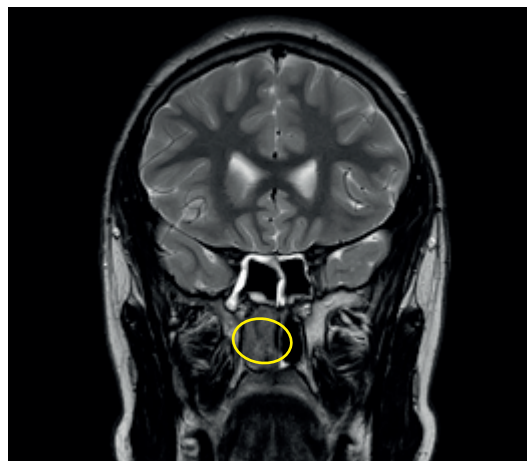

Рисунок 4. – КТ-скан околоносовых пазух пациента М. (корональная проекция), на котором визуализируется образование в правой половине носа, носоглотке

Figure 4. – CT scan of the paranasal sinuses patient M., coronal section, showing a homogenous mass in part right of the nasal cavity, nasopharynx

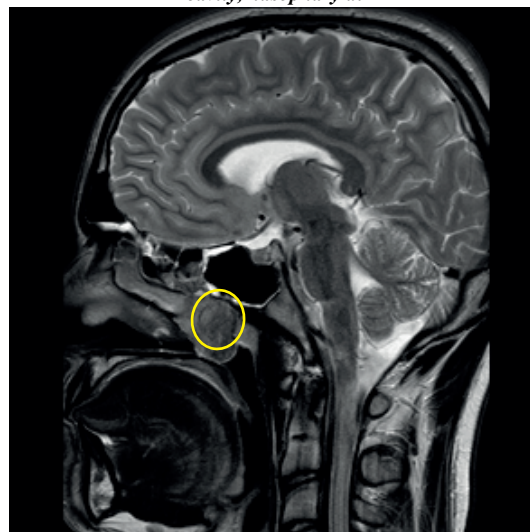


Рисунок 5. – КТ-скан носовой полости пациента М. (сагиттальная проекция), на котором визуализируется образование носовой полости, носоглотки

Figure 5. – CT scan of the nasal cavity patient M., sagittal section, showing a homogenous mass of the nasal cavity, nasopharynx

достигнут оптимальный результат. Пациенту также были выполнены все необходимые исследования и анализы перед хирургическим лечением.

В июне 2014 г. на базе оториноларингологического гнойного отделения для детей пациенту М. произведено эндоскопическое удаление новообразования носоглотки: опухоль удалена с применением хирургического лазера и эндоскопической техники, кровотечение умеренное, выполнена передняя и задняя тампонада носа, осложнений не было.

Контрольный осмотр проводился через 3 месяца после операции, 6 месяцев и ежегодно в течение трех лет: данных за рецидив образования не было.

Выводы

Доброкачественные и злокачественные опухоли носа и околоносовых пазух у детей встречаются редко, являются труднодиагностируемыми из-за длительного бессимптомного течения или проявления неспецифическими признаками, что часто маскирует их под воспалительные заболевания (острый и хронический риносинуситы). В связи с этим детским врачам-оториноларингологам необходимо сохранять онко-настороженность в случаях длительно протекающих воспалительных заболеваний носа и ОНП, трудно поддающихся лечению и особенно при наличии

«нетипичной» картины протекания заболевания. КТ ОНП, РКТ головного мозга, КТ ОНП с контрастом являются обязательными обследованиями, которые позволяют определить границы процесса и прогнозировать дальнейшую тактику лечения. Для постановки окончательного диагноза необходимо гистологическое исследование ткани, взятой во время биопсии под контролем видеоэндоскопии.

Врачу не следует забывать об онкопатологии в нетипичных клинических случаях, так как ранняя диагностика часто определяет успех лечения и его прогноз.

Литература

1. Белоусова, Н. В. Эндоскопическая диагностика опухолей носоглотки у детей / Н. В. Белоусова, Б. К. Винокуров, И. С. Макарова // Злокачественные опухоли головы и шеи у детей : материалы симпозиума. – Москва, 1993. – С. 14.
2. Гофман, В. Р. Эндовидеомониторинг в трансфеноидальной хирургии опухолей гипофиза / В. Р. Гофман, В. Ю. Черebilло, А. В. Полежаев // Российская ринология. – 2002. – № 2. – С. 92-96.
3. Применение навигационной системы в диагностике и лечении новообразований околоносовых пазух у детей / Н. С. Грачев [и др.] // Онкохирургия. – 2013. – Т. 5, (спецвып. № 1). – С. 32-35.
4. Грачев, Н. С. Применение навигационной системы в хирургическом лечении воспалительных заболеваний околоносовых пазух у детей / Н. С. Грачев, С. С. Озеров, В. Е. Рачков // Российская ринология. – 2013. – Т. 21, № 2. – С. 61-62.
5. Давыдов, М. И. Статистика злокачественных новообразований в России и странах СНГ в 2012 г. / М. И. Давыдов, Е. М. Аксель // Вестник РОНЦ им. Н.Н. Блохина РАМН. – 2012. – Т. 17, № 3 (прил. 1). – С. 200.
6. Меркулов, О. А. Планирование оптимальных стратегий эндоназальных эндоскопических подходов к хирургическому лечению опухолей основания черепа в педиатрической практике / О. А. Меркулов, М. А. Панякина // Российская оториноларингология. – 2012. – № 2. – С. 100-104.
7. Применение перфузионной КТ в диагностике юношеских ангиофибром основания черепа / И. Н. Щурова [и др.] // Медицинская визуализация. – 2010. – № 1. – С. 17-25.
8. Endoscopic Surgery for Juvenile Angiofibroma: When and How / P. Nicolai [et al.] // Laryngoscope. – 2003. – Vol. 113, № 3. – P. 775-782. – doi: 10.1097/00005537-200305000-00003.
9. Strauss, G. Computer-assisted surgery of the frontal skull base / G. Strauss // HNO. – Vol. 57, № 10. – P. 990-997.
10. Clinical experiences with an automatic collision warning system: instrument navigation in endoscopic transnasal surgery / G. Strauss [et al.] // HNO. – 2011. – Vol. 59, № 5. – P. 470-479.
11. Белоусова Н. В., Винокуров Б. К., Макарова И. С. Эндоскопическая диагностика опухолей носоглотки у детей. In: *Zlokachestvennye opuholi golovy i shei u detej. Materialy simpoziuma*. Moskva; 1993. p. 14. (Russian).
12. Gofman VR, Cherebillo VJu, Polezhaev AV. Jendovideomonitoring v transsfenoidalnoj hirurgii opuholej gipofiza. *Rossijskaja rinologija* [Russian Rhinology]. 2002;2:92-96. (Russian).
13. Grachev NS, Ozerov SS, Korickij AV, Kalinina MP, Rachkov VE. Primenenie navigacionnoj sistemy v diagnostike i lechenii novoobrazovanij okolonosovyh pazuh u detej. *Onkohirurgija* [Oncosurgery]. 2013;5 Spec No 1:32-35. (Russian).
14. Grachev NS, Ozerov SS, Rachkov VE. Primenenie navigacionnoj sistemy v hirurgicheskom lechenii vospalitelnyh zabolevanij okolonosovyh pazuh u detej. *Rossijskaja rinologija* [Russian Rhinology]. 2013;21(2):61-62. (Russian).
15. Davydov MI, Aksel EM. Statistika zlokachestvennyh novoobrazovanij v Rossii i stranah SNG v 2012 g. *Vestnik RONC im. N.N. Blohina RAMN* [Journal of N.N. Blokhin Russian Cancer Research Center]. 2014;17(3 Suppl 1):200. (Russian).
16. Merkulov OA, Panjakina MA. Planirovanie optimalnyh strategij jendonazalnyh jendoskopicheskikh podhodov k hirurgicheskomu lecheniju opuholej osnovanija cherepa v pediatricheskoj praktike [Planning for the optimal strategy transnasal approach to the surgical treatment of skull base tumors in pediatric patients]. *Rossijskaja otorinolaringologija* [Russian Otorhinolaryngology]. 2012;2:100-104. (Russian).
17. Shhurova IN, Nersesjan MV, Pronin IN, Kornienko VN, Kapitanov DN. Primenenie perfuzionnoj KT v diagnostike junosheskih angiofibrom osnovanija cherepa. *Medicinskaja vizualizacija* [Medical Visualization]. 2010;1:17-25. (Russian).
18. Nicolai P, Berlucchi M, Tomenzoli D, Cappiello J, Trimarchi M, Maroldi R, Battaglia G, Antonelli AR. Endoscopic Surgery for Juvenile Angiofibroma: When and How. *Laryngoscope*. 2003;113(3):775-782. doi: 10.1097/00005537-200305000-00003.
19. Strauss G. Computer-assisted surgery of the frontal skull base. *HNO*. 2009;57(10):990-997.
20. Strauss G, Schaller S, Zaminer B, Heining S, Hofer M, Manzey D, Meixensberger J, Dietz A, Lüth TC. Clinical experiences with an automatic collision warning system: instrument navigation in endoscopic transnasal surgery. *HNO*. 2011;59(5):470-479.

References

1. Belousova NV, Vinokurov BK, Makarova IS. Jendoskopicheskaja diagnostika opuholej nosoglotki u

TUMORS OF THE NOSE AND PARANASAL SINUSES IN CHILDREN, CLINICAL OBSERVATIONS

¹Rakova S. N., ¹Halavach K. N., ²Logis O. V., ²Borodavko P. N., ²Bobrishev A. I.

¹Grodno State Medical University, Grodno, Belarus

²Grodno University Clinic, Grodno, Belarus

Resume. Neoplasms of the nasal cavity and perinasal sinuses at the beginning of their development are asymptomatic or non-specific symptoms may appear that mask them as inflammatory diseases (acute and chronic rhinosinusitis). The study was carried out on the basis of the Grodno University Clinic. 3 cases of malignant tumors of the nose and perinasal sinuses and 187 cases of benign (10 angiofibromas) were detected during 2009-2019. CT-examination, brain RCT, CT-examination of facial skull with intravenous contrast, biopsy of the neoplasm under control of endoscopic technique were actively used for diagnosis. The article describes two clinical cases of neoplasms of this area – rhabdomyosarcoma and angiofibroma, which were almost the same by clinical signs, but they are an example of benign and malignant tumors.

Keywords: benign tumor, malignant tumor, nasal cavity, paranasal sinuses, rhabdomyosarcoma, angiofibroma, computer tomography

For citation: Rakova SN, Halavach KN, Logis OV, Borodavko PN, Bobrishev AI. Tumors of the nose and paranasal sinuses in children, clinical observations. *Journal of the Grodno State Medical University.* 2020;18(4):475-480. <http://dx.doi.org/10.25298/2221-8785-2020-18-4-475-480>.

Конфликт интересов. Авторы заявляют об отсутствии конфликта интересов.

Conflict of interest. The authors declare no conflict of interest.

Финансирование. Исследование проведено без спонсорской поддержки.

Financing. The study was performed without external funding.

Соответствие принципам этики. Пациенты подписали информированное согласие на публикацию своих данных.

Conformity with the principles of ethics. Patients gave written informed consent to the publication of their data.

Об авторах / About the authors

Ракова Светлана Николаевна / Rakova Svetlana, e-mail: svetlana0105@mail.ru

*Головач Екатерина Николаевна / Halavach Katsyarina, e-mail: snow11101k@mail.ru

Логис Олег Витальевич / Logis Oleg, e-mail: ologis@hotmail.ru

Бородавко Павел Николаевич / Borodavko Pavel, e-mail: pabel.borodavko@gmail.com

Бобрышев Артем Иванович / Bobrishev Artem, e-mail: bobryshevartem@gmail.com

* – автор, ответственный за переписку / corresponding author

Поступила / Received: 28.05.2020

Принята к публикации / Accepted for publication: 01.07.2020