

МИНИМАЛЬНО ИНВАЗИВНЫЙ КОСТНО-ПЛАСТИЧЕСКИЙ МЕТОД ЛЕЧЕНИЯ КОСТНЫХ КИСТ У ДЕТЕЙ С ПРИМЕНЕНИЕМ ВЫСОКОИНТЕНСИВНОГО ЛАЗЕРНОГО ИЗЛУЧЕНИЯ

¹Хотим О. А., ¹Аносов В. С., ²Сычевский Л. З.

¹Гродненский государственный медицинский университет, Гродно, Беларусь

²Гродненская областная детская клиническая больница, Гродно, Беларусь

Введение. Костная киста – это остеолитическое образование, возникающее в детском возрасте, занимающее третье место среди первичных костных образований.

Цель исследования. Оценка эффективности комбинированного метода лечения костных кист с применением высокоинтенсивного лазерного излучения и костной пластики.

Материал и методы. 5 пациентов, прооперированных данным методом; анамнез, клиническое обследование, стандартные лабораторные, инструментальные (рентгенография, компьютерная томография) методы исследования.

Результаты. Через три месяца после оперативного лечения у всех пациентов отмечено устранение костной полости и ремоделирование костной ткани.

Выводы. Комбинированный метод лечения костных кист признан высокоэффективным. Этому способствует деструкция внутренней выстилки кисты, измельченный аллогенный трансплантат является остеокондуктором, костный мозг – остеоиндуктором, рентгенологический интраоперационный контроль.

Ключевые слова: костная киста, костный трансплантат, лазерное излучение.

Для цитирования: Хотим, О. А. Минимально инвазивный костно-пластический метод лечения костных кист у детей с применением высокоинтенсивного лазерного излучения. / О. А. Хотим, В. С. Аносов, Л. З. Сычевский // Журнал Гродненского государственного медицинского университета. 2019. Т. 17, № 2. С. 224-228. <https://doi.org/10.25298/2221-8785-2019-17-2-224-228>

Введение

Костная киста – это псевдокиста, остеолитическое образование, возникающее преимущественно в детском возрасте. Костные кисты занимают 3 место среди всех первичных костных образований. Любая кость может быть вовлечена в патологический процесс, но наиболее часто кисты возникают в проксимальном отделе плечевой (более 50%) и бедренной кости (25%) [1-6]. Костные кисты в большей степени встречаются у лиц мужского пола (2:1) [2-6].

Ведущей причиной возникновения костных кист считается дистрофический процесс, развитие которого связывают с гемодинамическими расстройствами. Локальные расстройства гемодинамики приводят к повышению внутрикостного давления на ограниченном участке кости с вовлечением окружающих кровеносных сосудов и формированием полости, заполненной жидкостным содержимым с высокой фибринолитической активностью [1-6].

Костные кисты наиболее активны в период роста скелета, часто протекают бессимптомно [2-6]. Клинические проявления костной кисты зависят от локализации, стадии патологического процесса, формы и величины кисты, степени разрушения кости. При локализации патологического процесса в длинных трубчатых костях боль носит распирающий, давящий характер, что обусловлено прогрессивным ростом кисты, вздутием кости, истончением кортикальной пластинки, растяжением и истончением надкостницы. Резорбтивный процесс, происходящий внутри кисты, приводит к уменьшению массы костной ткани, следствием чего является умень-

шению механической прочности кости, что в свою очередь ведет к возникновению патологического перелома [1, 2].

Основной метод диагностики костных кист – рентгенологический. На рентгенограммах костная киста представляет собой центрально расположенное литическое образование с четкой границей. Киста может расширяться от центра к периферии, концентрически, но никогда не перестраивает кортикальный слой. Выступая внутрь костные септы могут придавать ей вид многокамерной. Периостальной реакции не наблюдается [2-7].

Показаниями для хирургического лечения костных кист является размер кисты (более 2/3 поперечника кости), локализация в нагружаемой области, высокий риск патологического перелома, выраженный продолжающийся болевой синдром [2, 3].

Известен радикальный способ хирургического лечения костных кист у детей, заключающийся в проведении кюретажа патологического участка с костной пластикой [2-6, 8-10]. Весомый недостаток способа в том, что данная костно-пластическая операция – травматичная, высока вероятность повреждения сосудисто-нервных образований, перестройка больших по размеру трансплантатов – процесс длительный, анализ отдаленных послеоперационных результатов указывает на высокий процент осложнений [1, 2, 8, 11, 12].

В основе наиболее популярного минимально инвазивного пункционного метода лечения костных кист с использованием стероидов лежит простагландиновый эффект и снижение давле-

ния в кисте. Как правило, количество пункций с введением препарата находится в диапазоне от 2 до 5. Минимальным числом для закрытия костной кисты считается три инъекции [4]. Если после трех инъекций не наступает выздоровления, необходимо выполнять кюретаж и костную пластику [3]. Однако положительный эффект от пункционного метода с использованием стероидов варьирует от 40 до 80% [4, 11]. К недостаткам данного метода относят многократность пункций, высокий процент рецидивов, побочное действие со стороны стероидов на организм ребенка, системный ответ на стероиды (синдром Кушинга) [4].

Цель данного исследования – оценка эффективности разработанного нового хирургического метода лечения костных кист у детей.

Материал и методы

Проанализированы результаты лечения 5 пациентов с диагнозом «костная киста», прооперированных в ортопедо-травматологическом отделении для детей учреждения здравоохранения «Гродненская областная детская клиническая больница» в период с января по июль 2018 г. разработанным минимально инвазивным комбинированным методом с применением высокоинтенсивного лазерного излучения и костной пластики (инструкция по применению № 112-1018, утв. 30.11.2018 г.). Обследованы и прооперированы 5 пациентов, все женского пола. Средний возраст составил 9 лет (3-17 лет). Методы исследования: сбор анамнеза, клиническое обследование, лабораторные (общий анализ крови и мочи, биохимический анализ крови, коагулограмма, группа крови и резус-фактор), цитологическое исследование содержимого костной кисты для верификации диагноза и инструментальные (рентгенография пораженного сегмента кости в двух проекциях, компьютерная томография).

Результаты и обсуждение

Костная киста локализовалась в проксимальном отделе левой плечевой кости (2 случая), в дистальном отделе левой большеберцовой кости (1 случай), в правой пяточной кости (1 случай), в правом надколеннике (1 случай). При поступлении жалобы на болевую синдром в области образования предьявляли 3 пациента. У пациентов с костной кистой, локализующейся в области плечевой и большеберцовой кости, в анамнезе патологический перелом. У всех пациентов лабораторные показатели были в пределах возрастной нормы.

Назначение компьютерной томографии позволяет четко локализовать границы костной кисты, определить количество микрополостей, провести дифференциальную диагностику. С помощью компьютерной томографии можно косвенно, по плотности жидкостного содержимого, определить активность каждой из микрополостей [1, 2, 13].

Данным пациентам проведена комбинированная пластика костной кисты с применением высокоинтенсивного лазерного излучения (ме-

тод разработан на базе учреждения здравоохранения «Гродненская областная детская клиническая больница», впервые применен в ортопедо-травматологическом отделении для детей данного учреждения).

Оперативное вмешательство проводилось под общим обезболиванием. Под контролем электронно-оптического преобразователя проводили пункцию костной кисты иглой. Затем, присоединив к игле шприц, проводили аспирацию содержимого кистозной полости кости, характер которого оценивали визуально и лабораторно (цитологическое исследование с целью верификации диагноза). Под контролем электронно-оптического преобразователя устанавливали дополнительную иглу в полость костной кисты. Через иглы проводили промывание полости аминокaproновой кислотой с гемостатической целью с последующей полной эвакуацией жидкостного содержимого кисты.

Через одну из игл (наличие более чем 1 иглы является обязательным критерием, так как при воздействии высокоинтенсивного лазерного излучения происходит дымо- и парообразование) вводили световод диодного лазера и проводили коагуляцию внутренней выстилки костной кисты высокоинтенсивным лазерным излучением длиной волны 0,97 мкм, мощностью 20 Вт, в непрерывном режиме излучения, в несколько этапов поочередно через установленные иглы. При воздействии высокоинтенсивным лазерным излучением достигается равномерная деструкция внутренней выстилки костной кисты, которая является полупроницаемой мембраной и основным источником поступления жидкости, а излучение с длиной волны 0,97 мкм проникает в мягкие ткани на глубину не более 2-3 мм, что соответствует высоте клеточной выстилки костной кисты у детей. По литературным данным, дополнительным преимуществом использования диодного лазера для лечения данной патологии является стимулирующее воздействие на репаративно-регенераторную функцию костной ткани [14, 15].

После коагуляции внутренней выстилки костной кисты под контролем электронно-оптического преобразователя перфорировали стенку кисты троакаром диаметром 5,5 мм. Проводили заполнение костной полости смесью, состоящей из измельченной губчатой аллогенной кости и аутогенного костного мозга (губчатый аллогенный трансплантат является остеокондуктором, а его измельчение приводит к ускорению процессов регенерации и предотвращает осложнения, характерные для цельных трансплантатов, костный мозг выступает в качестве остеоиндуктора) через тубус диаметром 5,5 мм либо через воронку с соответствующим внутренним диаметром рабочей части (в зависимости от локализации кисты). Степень заполнения полости кисты оценивали электронно-оптическим преобразователем.

В послеоперационном периоде пациентам рекомендована иммобилизация пораженного сегмента в подкладочной гипсовой повязке в течение 4 недель.

Через три месяца после оперативного лечения данным пациентам выполнялись контрольные рентгенограммы, у всех детей отмечено устранение костной полости и ремоделирование костной ткани (рис.1-6).

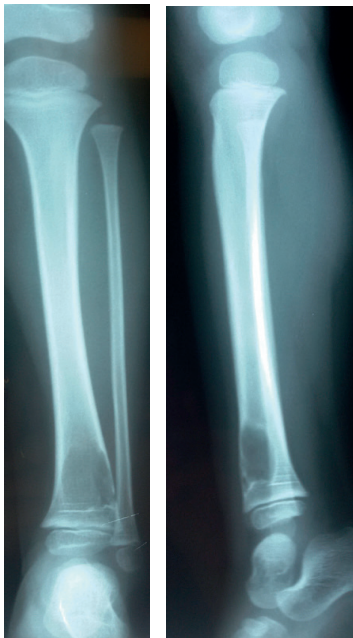

Рисунок 1. – Костная киста, локализующаяся в дистальном отделе левой большеберцовой кости
Figure 1. – Bone cyst, localized in the distal left tibia

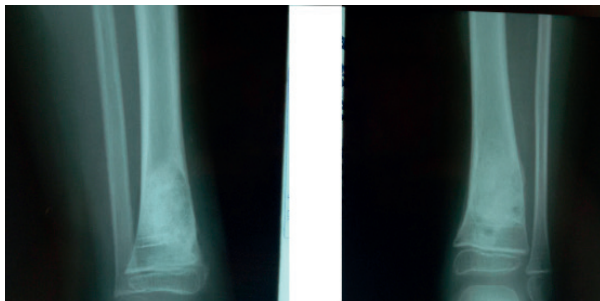


Рисунок 2. – 1,5 месяца после оперативного лечения
Figure 2. – 1.5 months after surgical treatment

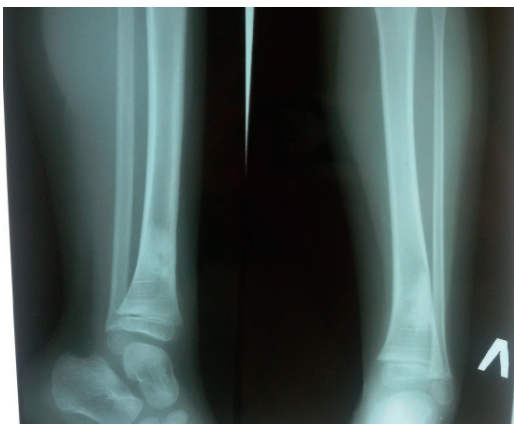


Рисунок 3. – 3 месяца после оперативного лечения
Figure 3. – 3 months after surgical treatment

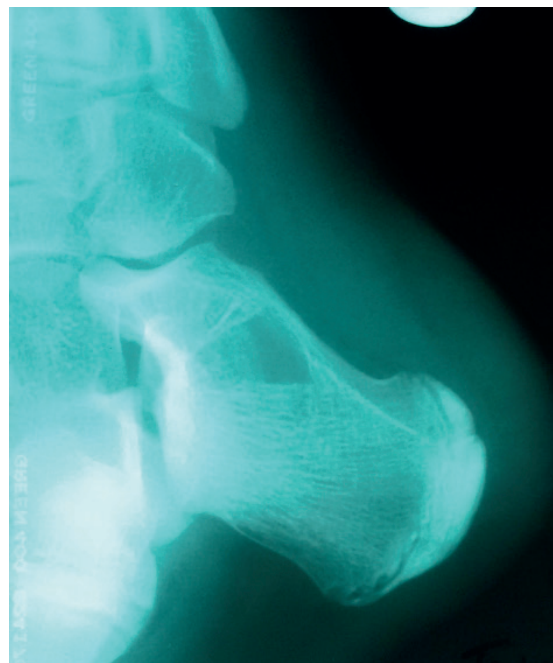


Рисунок 4. – Костная киста, локализующаяся в правой пяточной кости

Figure 4. – Bone cyst localized in the right heel bone

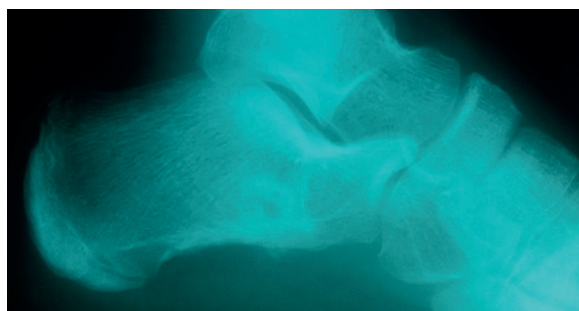


Рисунок 5. – 1,5 месяца после оперативного лечения

Figure 5. – 1.5 months after surgical treatment

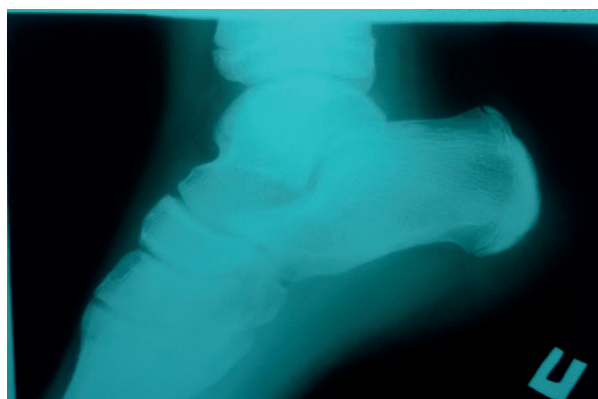


Рисунок 6. – 3 месяца после оперативного лечения

Figure 6. – 3 months after surgical treatment

Выводы

1. Комбинированный метод лечения костных кист с применением высокоинтенсивного лазерного излучения и костной пластики является минимально инвазивным, малотравматичным, высокоэффективным.

2. Представленный метод позволяет создать благоприятные условия для ремоделирования костной ткани и полного закрытия полости в кратчайший срок путем равномерной деструкции внутренней выстилки костной кисты и за-

полнения полости костным трансплантатом, являющимся остеокондуктором, и аутогенным костным мозгом, выступающим в качестве остеоиндуктора.

Литература

1. Вердиев, Ф. В. Кисты костей у детей и подростков (обзор литературы) / Ф. В. Вердиев // Ортопедия, травматология и протезирование. – 2014. – № 2. – С. 135-140.
2. Хотим, О. А. Костные кисты у детей / О. А. Хотим, В. С. Аносов, Л. З. Сычевский // Журнал Гродненского государственного медицинского университета. – 2018. – Т. 16, № 5. – С. 625-630. – doi: 10.25298/2221-8785-2018-16-5-625-630.
3. Canale, S. T. Campbell's operative orthopedics / S. T. Canale, J. H. Beaty. – 12th ed. – Philadelphia : Elsevier Mosby, 2013. – 4637 p.
4. Herring, J. A. Tachdjian's Pediatric Orthopaedics: From the Texas Scottish Rite Hospital for Children / J. A. Herring. – 5th ed. – Philadelphia : Elsevier Saunders, 2014. – 2479 p.
5. Pediatric Orthopedics in Practice / F. Hefti [et al.]. – Berlin : Springer, 2007. – 781 p.
6. Weinstein, S. L. Lovell and Winter's pediatric orthopedics / S. L. Weinstein, J. M. Flynn. – 7th ed. – Philadelphia : Lippincott Williams and Wilkins, 2014. – 1960 p.
7. Clinical factors affecting pathological fracture and healing of unicameral bone cysts / H. Urakawa [et al.] // BMC Musculoskeletal Disorders. – 2014. – № 15. – P. 159. – doi: 10.1186/1471-2474-15-159.
8. Miu, A. Etiological aspects of solitary bone cysts: comments regarding the presence of the disease in two brothers. Is the genetic theory sustainable or is it pure coincidence? – Case report / A. Miu // J. Med. Life. – 2015. – Vol. 8, iss. 4. – P. 509-512.
9. Surgical treatment of aneurismal bone cyst with avascular bone graft / A. Ulici [et al.] // Chirurgia. – 2017. – № 112 (2). – P. 172-177. – doi: 10.21614/chirurgia.112.2.172.
10. Treatment of pathological fractures due to simple bone cysts by extended curettage grafting and intramedullary decompression / B. Erol [et al.] // Acta Orthop. Traumatol. Turc. – 2015. – Vol. 49, № 3. – P. 288-296. – doi: 10.3944/AOTT.2015.14.0108.
11. Solitary bone cyst: a comparison of treatment options with special reference to their long-term outcome / F. Traub [et al.] // BMC Musculoskeletal Disorders. – 2016. – № 17. – P. 162. – doi: 10.1186/s12891-016-1012-0.
12. Unicameral (simple) and aneurismal bone cysts: the effect of insufficient curettage on recurrence / S. Celik [et al.] // Pan African Medical Journal. – 2016. – № 24. – P. 311. – doi: 10.11604/pamj.2016.24.311.9624.
13. Mascard, E. Bone cysts: unicameral and aneurysmal bone cyst / E. Mascard, A. Gomez-Brouchet, K. Lambot // Orthop. Traumat. Surg. Res. – 2015. – Vol. 101, iss. 1 (suppl). – P. S119-S127. – doi: 10.1016/j.otsr.2014.06.031.
14. Серебряков, В. А. Опорный конспект лекций по курсу «Лазерные технологии в медицине» / В. А. Серебряков. – Санкт-Петербург : СПбГУ ИТМО, 2009. – 266 с.
15. Шахно, Е. А. Физические основы применения лазеров в медицине : учебное пособие / Е. А. Шахно. – Санкт-Петербург : НИУ ИТМО, 2012. – 129 с.

References

1. Verdiev FV. Kisty kostej u detej i podrostkov (obzor literatury) [Bone cysts in children and adolescents (literature review)] *Ortopedija, travmatologija i proteziranje* [Orthopedics, traumatology, endoprosthesis]. 2014;2:135-140. (Russian).
2. Hotim OA, Anosov VS, Sychevskij LZ. Kostnye kisty u detej [Bone cysts in children] *Zhurnal Grodnenskogo gosudarstvennogo medicinskogo universiteta* [Journal of the Grodno State medical University]. 2018;16(5):625-630. doi: 10.25298/2221-8785-2018-16-5-625-630. (Russian).
3. Canale ST, Beaty JH. Campbell's operative orthopaedics. 12th ed. Philadelphia: Elsevier Mosby; 2013. 4637 p.
4. Herring JA. Tachdjian's Pediatric Orthopaedics: From the Texas Scottish Rite Hospital for Children. 5th. ed. Philadelphia: Elsevier Saunders; 2014. 2479 p.
5. Hefti F, Brunner R, Freuler F, Hasler C, Carol, Jundt G. Orthopedics in Practice. Berlin: Springer; 2007. 781 p.
6. Weinstein SL, Flynn JM. Lovell and Winter's pediatric orthopedics. 7th ed. Philadelphia: Lippincott Williams and Wilkins; 2014. 1960 p.
7. Urakawa H, Tsukushi S, Hosono K, Sugiura H, Yamada K, Yamada Y, Kozawa E, Arai E, Futamura N, Ishiguro N, Nishida Y. Clinical factors affecting pathological fracture and healing of unicameral bone cysts. *BMC Musculoskeletal Disorders*. 2014;15:159. doi: 10.1186/1471-2474-15-159.
8. Miu A. Etiological aspects of solitary bone cysts: comments regarding the presence of the disease in two brothers. Is the genetic theory sustainable or is it pure coincidence? - Case report. *J. Med. Life*. 2015;8(4):509-512.
9. Ulici A, Nahoi C, Carp M, Fodor I, Dinu C. Surgical treatment of an aneurismal bone cyst with avascular bone graft. *Chirurgia*. 2017;112(2):172-177. doi: 10.21614/chirurgia.112.2.172.
10. Erol B, Onay T, Caliskan E, Aydemir AN, Topkar OM. Treatment of pathological fractures due to simple bone cysts by extended curettage grafting and intramedullary decompression. *Acta Orthop. Traumatol. Turc*. 2015;49(3):288-296. doi: 10.3944/AOTT.2015.14.0108.
11. Traub F, Eberhardt O, Fernandez FF, Wirth T. Solitary bone cyst: a comparison of treatment options with special reference to their long-term outcome. *BMC Musculoskeletal Disorders*. 2016;17:162. doi: 10.1186/s12891-016-1012-0.
12. Celik S, Uludag A, Tosun HB, Serbest S, Günger M, Kilic S. Unicameral (simple) and aneurismal bone cysts: the effect of insufficient curettage on recurrence. *Pan African Medical Journal*. 2016;24:311. doi: 10.11604/pamj.2016.24.311.9624.
13. Mascard E, Gomez-Brouchet A, Lambot K. Bone cysts: unicameral and aneurismal bone cyst. *Orthop. Traumatol. Surg. Res*. 2015;101(1 Suppl):119-127. doi: 10.1016/j.otsr.2014.06.031.
14. Serebrjakov VA. Opornyj konspekt lekcij po kursu "Lazernye tehnologii v medicine" [Lecture's reference abstract on course "Laser technology in medicine"]. Sankt-Peterburg: SPbGU ITMO; 2009. 266 p. (Russian).
15. Shahno EA. Fizicheskie osnovy primenenija lazerov v medicine [Physical basis of laser using in medicine]. Sankt-Peterburg: NIU ITMO; 2012. 129 p. (Russian).

MINIMALLY INVASIVE BONE-GRAFTING METHOD OF TREATMENT OF BONE CYSTS IN CHILDREN USING HIGH INTENSITY LASER ERADIATION

¹Hotim O. A., ¹Anosov V. S., ²Sychevskij L. Z.

¹Grodno State Medical University, Grodno, Belarus

²Grodno Regional Children's Hospital, Grodno, Belarus

Background. Bone cyst is osteolytic mass, it occurs in childhood and takes the third place of all primary bone masses.

Aim of the study. Estimation of efficiency of combined method of treatment of bone cysts by means of high intensity laser eradiation and bone grafting.

Material and methods. 5 patients who were operated by means of this method; anamnesis, clinical observation, standard laboratory, instrumental (X-ray, computer tomography) methods of observation.

Results. In 3 months after the operation in all the patients we noticed the elimination of bone cavity and remodeling of bone tissue.

Conclusion. Combined method of treatment of bone cysts is highly effective. Destruction of the cyst inner membrane, crashed allogenic bone graft which is osteoconductor, bone marrow which is osteoinductor, X-ray intraoperative control contributes to this good result.

Keywords: Bone cyst, bone graft, laser eradiation.

For citation: Hotim OA, Anosov VS, Sychevskij LZ. Minimally invasive bone-grafting method of treatment bone cysts in children using high intensive laser eradiation. *Journal of the Grodno State Medical University.* 2019;17(2):224-228. <https://doi.org/10.2598/2221-8785-2019-17-2-224-228>

Конфликт интересов. Авторы заявляют об отсутствии конфликта интересов.

Conflict of interest. The authors declare no conflict of interest.

Финансирование. Исследование проведено без спонсорской поддержки.

Financing. The study was performed without external funding.

Соответствие принципам этики. Исследование одобрено локальным этическим комитетом.

Conformity with the principles of ethics. The study was approved by the local ethics committee.

Об авторах / About the authors

*Хотим Ольга Анатольевна / Hotim Olga, e-mail: olgasergey89@gmail.com

Аносков Виктор Сергеевич / Anosov Viktor, e-mail: aviktor8@gmail.com

Сычевский Леонид Збигневич / Sychevskij Leonid, e-mail: leosych@gmail.com

* – автор, ответственный за переписку / corresponding author

Поступила / Received: 19.10.2018

Принята к публикации / Accepted for publication: 22.03.2019