

## ПОВРЕЖДЕНИЯ ДВЕНАДЦАТИПЕРСТНОЙ КИШКИ: ВОПРОСЫ ДИАГНОСТИКИ И ХИРУРГИЧЕСКОГО ЛЕЧЕНИЯ

Иоскевич Н. Н. (inngrno@mail.ru)

УО «Гродненский государственный медицинский университет», Гродно, Беларусь

*Травмы двенадцатиперстной кишки могут возникать в результате воздействия множества факторов и различаются по локализации и обширности ее повреждения. Диагностика травм двенадцатиперстной кишки, прежде всего забрюшинных, затруднена, что требует использования комплексного алгоритма обследования пострадавших. Основным методом лечения дуоденальной травмы является своевременное и как можно более раннее хирургическое вмешательство, характер которого зависит как от этиологической причины травмы, так и анатомических особенностей повреждения кишки и смежных органов.*

**Ключевые слова:** двенадцатиперстная кишка, травма, диагностика, хирургическое лечение.

Травмы двенадцатиперстной кишки в структуре повреждений органов брюшной полости составляют 0,6-5%, всех травм желудочно-кишечного тракта – 0,4-6,5%, травм органов пищеварения – 8-10%, торакоабдоминальных ранений – 1,5-2%. При проникающих травмах живота ранение двенадцатиперстной кишки отмечается в 75-88% случаев (огнестрельные ранения – 0,4-50%, колото-резаные – 7-10%), при закрытых – в 12-27%. При закрытой травме живота наиболее часто встречаются разрывы забрюшинного отдела кишки, лишенного такого прочного эластического покрова, как брюшина. В 30-40% наблюдений травмируется нижняя горизонтальная часть двенадцатиперстной кишки, в 20-30% – нисходящая, в 10-15% – верхняя горизонтальная, в 5-7% – верхний изгиб. В 2-20% случаев повреждения двенадцатиперстной кишки носят изолированные характер [1, 2].

### Этиология и патогенез

Травмы двенадцатиперстной кишки отмечаются при открытых повреждениях живота в результате колото-резаных и огнестрельных ранений, а также при закрытой травме живота в результате автоаварий, падения с высоты (кататравма), удара в живот. Ввиду особенностей топографо-анатомического расположения двенадцатиперстная кишка наиболее уязвима при прямом ударе в живот. Повреждения двенадцатиперстной кишки чаще всего происходят в зонах ее фиксации: в месте перехода двенадцатиперстной кишки в тощую кишку; в месте впадения протоков поджелудочной железы; в области, смежной с привратником.

В основе механизма разрыва кишки лежит повышение внутрикишечного давления в момент травмы, "вырывание" кишки из мест ее фиксации к задней брюшной стенке в области дуоденоюнального изгиба, раздавливание ее на теле позвонка. Большое значение в механизме разрыва двенадцатиперстной кишки играет наличие врожденных или приобретенных факторов, замедляющих перемещение дуоденального содержимого вследствие высокой фиксации двенадцатиперстной кишки в области связки Трейца и спазма (рубцово-язвенной деформации) привратника. В такой ситуации прямой удар в область проекции двенадцатиперстной кишки

приводит к резкому перемещению газов и жидкости в просвете двенадцатиперстной кишки. Однако при этом острый дуоденоюнальный угол играет роль заслонки, препятствуя проникновению кишечного содержимого в тощую кишку, а привратник – в желудок. В результате стенка кишки разрывается в наиболее слабом ее месте: забрюшинном отделе [2, 3].

Патологические разрывы двенадцатиперстной кишки наблюдаются у пациентов, длительное время страдающих язвенной болезнью или другими заболеваниями гастродуоденальной области. Ятрогенные повреждения двенадцатиперстной кишки могут возникать при эндоскопической папиллосфинктеротомии (0,58-1,8%), ретроградной холангиопанкреатографии (0,1-1%), лапароскопической холецистэктомии (0,12-0,36%), ретроперитонеальной лапароскопии (0,1-0,25%).

### Классификация

Повреждения двенадцатиперстной кишки различаются: 1) по механизму развития: травматические (закрытые и открытые – огнестрельные, колото-резаные), патологические и ятрогенные; 2) по характеру повреждения: а) ушибы и гематомы; б) надрыв стенки (неполный разрыв); в) полный разрыв стенки; г) сквозная рана; д) отрыв двенадцатиперстной кишки; е) размозжение стенки двенадцатиперстной кишки; 3) по локализации: а) по отношению к большому дуоденальному сосочку (БДС) (инфрапапиллярные, супрапапиллярные); б) по отделам двенадцатиперстной кишки (верхнегоризонтальный, нисходящий, нижнегоризонтальный, восходящий); в) по отношению к брюшине (ретроперитонеальные – с повреждением париетальной брюшины, без повреждения париетальной брюшины; интраперитонеальные; смешанные); 4) по глубине и обширности повреждения: а) наличие гематомы/гематом, занимающих не более двух анатомических частей, или непроникающего повреждения стенки двенадцатиперстной кишки (серозно-мышечного слоя); б) наличие дефекта стенки до ½ окружности кишки с сопутствующим повреждением поджелудочной железы и забрюшинной флегмоной; в) наличие обширного дефекта стенки кишки (свыше ½ окружности) с сопутствующим повреждением поджелудоч-

ной железы/забрюшинной флегмоной; г) отрыв Фатерова сосочка, холедоха или головки поджелудочной железы от стенки двенадцатиперстной кишки, полное поперечное пересечение кишки; массивное повреждение панкреато-дуоденальной зоны вследствие размозжения двенадцатиперстной кишки и головки поджелудочной железы; 5) по степени тяжести повреждения: 1 тип – внутривисцеральная гематома двенадцатиперстной кишки или разрыв серозной оболочки; 2 тип – полный разрыв стенки двенадцатиперстной кишки без повреждения поджелудочной железы; 3а тип – разрыв стенки двенадцатиперстной кишки с гематомой в области поджелудочной железы; 3б тип – гематома двенадцатиперстной кишки с повреждением панкреатического протока; 3с тип – разрыв стенки двенадцатиперстной кишки с отрывом ампулы Фатера; 4 тип – комбинированные повреждения (разрывы) как двенадцатиперстной кишки, так и панкреатического протока; 6) по количеству повреждений – одиночные (монофокальные), – множественные (полифокальные); 7) по наличию сопутствующих травм: изолированные; комбинированные (сочетающиеся с травмами органов брюшной полости, органов и крупных сосудов забрюшинного пространства, грудной полости, конечностей, костей таза, позвоночного столба, черепа); 8) по наличию осложнений: а) неосложнённая травма; б) осложнённая травма (некроз стенки двенадцатиперстной кишки, свищ, флегмона забрюшинного пространства, абсцесс брюшной полости, перитонит, кишечная непроходимость, спаечная болезнь) [1, 3].

#### **Клиническая картина**

Травма двенадцатиперстной кишки характеризуется полиморфностью клинической картины, зависящей от вида и степени тяжести повреждения кишки, локализации и размеров дефекта стенки, сроков с момента повреждения [4, 5].

У пациентов с полным разрывом стенки внутрибрюшинного отдела двенадцатиперстной кишки наблюдаются симптомы, характерные для перфорации язвы желудка или двенадцатиперстной кишки.

Клиника забрюшинного повреждения протекает своеобразно, потому что в первые часы после травмы содержимое кишки попадает сначала в забрюшинное пространство и перитонеальные симптомы появляются в позднем периоде (через 12-24 ч). Болевой синдром в первые часы после травмы резко выражен, нередко сопровождается шоком, потерей сознания и рвотой. В последующем наступает уменьшение боли, которая вновь появляется через 4-12 ч в связи с развитием перитонита, из-за пропотевания кишечного содержимого в свободную брюшную полость. Пациенты предъявляют жалобы на боль в правом подреберье, иррадиирующую в низ живота, мошонку, малый таз. Вследствие попадания и распространения содержимого двенадцатиперстной кишки, крови, газов по забрюшинному пространству в ряде случаев появляются симптомы, характер-

ные для повреждения почек или поджелудочной железы: отмечаются дизурические расстройства, ложный симптом Пастернацкого, тимпанит, припухлость, крепитация в поясничной области, сокращения *m. cremaster*. В более поздних стадиях отмечается притупление в области правого бокового канала: появляются боль, припухлость, крепитация в правой паховой области и даже на бедре. При этом может отсутствовать напряжение мышц передней брюшной стенки. Постепенно развивается забрюшинная флегмона.

Интрамуральная (внутристеночная гематома) двенадцатиперстной кишки проявляется болью в эпигастриальной области, правом подреберье. По мере увеличения в размерах интрамуральная гематома способна вызывать частичную или полную обструкцию просвета двенадцатиперстной кишки с развитием высокой тонкокишечной непроходимости.

Нередко разрыв двенадцатиперстной кишки сопровождается кишечным кровотечением.

#### **Диагностика**

Диагностика внутрибрюшинных повреждений двенадцатиперстной кишки с полным разрывом ее стенки трудностей не представляет. Более сложна диагностика внебрюшинных дуоденальных травм.

Прежде всего всем пострадавшим показана экстренная гастродуоденоскопия, которая позволяет установить локализацию и степень повреждения (гематома в подслизистом слое двенадцатиперстной кишки или дефект ее стенки). При наличии гематомы производится экстренная диагностическая лапароскопия, которая у пациентов с внебрюшинным разрывом двенадцатиперстной кишки выявляет желтовато-зеленое пропитывание тканей с пузырьками воздуха забрюшинного пространства на фоне обширной забрюшинной гематомы в зоне двенадцатиперстной кишки, зеленоватое окрашивание по правому боковому каналу, нередко и очаги стеатонекроза. Как правило, кишечник раздут, его серозная оболочка с фибринозно-гнойными наложениями. Для внутрибрюшинного разрыва двенадцатиперстной кишки характерно присутствие геморрагической жидкости с примесью желчи и крови в брюшной полости, а в более поздние сроки – мутного экссудата с пузырьками газа.

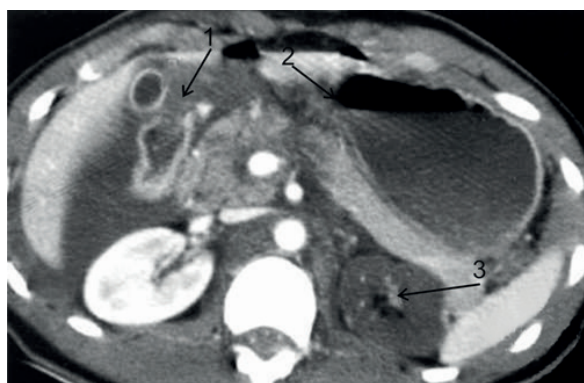
Ультразвуковое исследование брюшной полости и забрюшинного пространства при внутрибрюшинном разрыве стенки двенадцатиперстной кишки позволяет установить наличие жидкости и газа в брюшной полости. Внебрюшинный разрыв сопровождается изменением эхо-тени забрюшинного пространства.

При рентгенографии (рентгенографии брюшной полости) патогномичным симптомом полного повреждения стенки забрюшинной части двенадцатиперстной кишки является ретроперитонеальное скопление газов (эмфизема забрюшинного пространства), усиление четкости правого контура почки, ячеистость или наличие необычно четкого контура правой почки, раз-

мытость контура правой поясничной мышцы. В этой же ситуации исследование с водорастворимыми контрастными веществами устанавливает вытекание контрастного вещества за контур кишки, изменение размеров разных отделов двенадцатиперстной кишки – сужение или расширение просвета; нарушение моторики; смещение ее петли.

При интрамуральной гематоме рентгенография верхних отделов живота выявляет расширение двенадцатиперстной кишки с появлением "спиральной пружины" в ее вертикальной и нижней горизонтальной частях из-за клапанообразного перекрытия ее просвета кишки гематомой.

РКТ и МКТ подтверждает наличие в забрюшинном пространстве воздуха и крови при полном забрюшинном повреждении двенадцатиперстной кишки [4]. В случае введения водорастворимого контраста в кишку определяется выход контраста за ее пределы через имеющийся дефект стенки. Одновременно выявляются повреждения смежных органов (рис. 1).



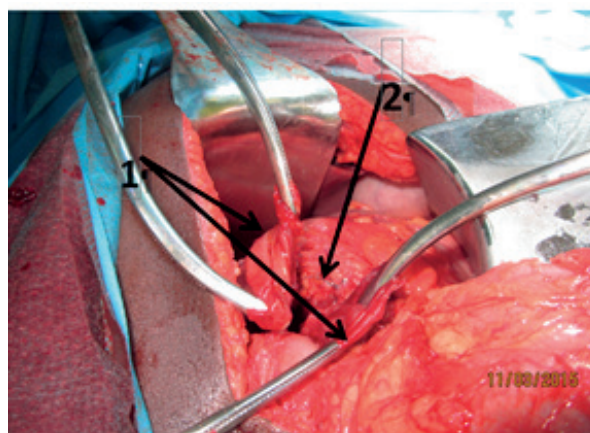
*Рисунок 1. – Компьютерная томограмма живота: разрыв передней стенки двенадцатиперстной кишки (1), рассечение тела поджелудочной железы (2), деваскуляризована левая почка (3)*

При лапаротомии у пациентов с внутрибрюшинным разрывом двенадцатиперстной кишки в брюшной полости чаще всего присутствует геморрагическая жидкость с примесью желчи, кровь, а в более поздние сроки – мутный экссудат с пузырьками газа. Ткани забрюшинного пространства имеют студенистый вид, сквозь брюшину просвечивает буро-серая масса с пузырьками газа. На париетальной брюшине могут наблюдаться пятна желто-зеленого и бледно-серого цвета.

Для внебрюшинного разрыва двенадцатиперстной кишки типична триада Винивартера-Лаффитэ: желто-зеленое окрашивание заднего листка париетальной брюшины и студенистый отек тканей, окружающих двенадцатиперстную кишку, эмфизема забрюшинного пространства в области двенадцатиперстной кишки, забрюшинная гематома. Иногда имеется лишь обширная забрюшинная гематома, распространяющаяся на корень брыжейки поперечной ободочной кишки, вправо и вниз по забрюшинному пространству, правому боковому каналу до малого таза. В таких случаях для исключения разрыва кишки

необходимо произвести ревизию двенадцатиперстной кишки по методу Кохера-Клермона либо Каттелл-Брааску (Cattell-Braasch). Рассечение задней париетальной брюшины позволяет достоверно выявить разрыв кишки (рис. 2).

В сложных случаях интраоперационной ди-



*Рисунок 2. – Полный поперечный разрыв нисходящей части двенадцатиперстной кишки (1 – концы разорванной кишки, 2 – поджелудочная железа)*

агностики травмы двенадцатиперстной кишки для обнаружения дефекта кишечной стенки может использоваться проба с красителем: введение 150-200 мл жидкости, окрашенной раствором метиленового синего через стерильный назодуоденальный зонд в двенадцатиперстную кишку. Информативна и интраоперационная дуоденография с использованием водорастворимого контрастного вещества, также вводимого через назодуоденальный зонд.

### Лечение

Хирургическая тактика при повреждении двенадцатиперстной кишки зависит от множества факторов: 1) механизма травмы, 2) размеров дефекта стенки, 3) локализации дефекта стенки, 4) времени, прошедшего после травмы, 5) выраженности воспалительных изменений в краях раны кишки и в окружающих тканях, 6) наличия травмы смежных органов [6, 7, 8, 9, 10].

Пациенты с интрамуральной гематомой стенки двенадцатиперстной кишки, обнаруженной на этапе дооперационного обследования, подлежат динамическому наблюдению.

При внутривенной гематоме кишки, диагностированной во время операции, объем хирургического вмешательства заключается: 1) во вскрытии и ревизии ее полости; для опорожнения гематомы целесообразно использовать разрез, идущий вдоль дуоденальных сосудов; 2) в гемостазе и ушивании области гематомы двухрядным швом в поперечном направлении; 3) в декомпрессии двенадцатиперстной кишки (назодуоденальная интубация, назогастроудуоденальная интубация, назогастроудуоденальная интубация); 4) в дренировании забрюшинного пространства и брюшной полости.



При колотом, колото-резаном ранении или разрыве внутрибрюшинной части двенадцатиперстной кишки (верхнегоризонтальная ветвь) до 40-50% ее диаметра вне зависимости от срока давности производится ушивание стенки кишки двухрядным швом в поперечном направлении после экономного иссечения краев раны. Для снижения вероятности развития несостоятельности швов применяют: 1) декомпрессию двенадцатиперстной кишки посредством: а) назодуоденальной интубации, назогастроудуоденальной интубации, назогастроудуоденоинтестинальной интубации с постоянной активной аспирацией в течение 4-5 суток, б) через микрогастростому, в) через микродуоденостому; 2) укрепление линии шва петлей тощей кишки, сальником на ножке, париетальной брюшиной и т. д., фиксированными к дуоденальной стенке несколькими рядами серозно-мышечных швов, наложенных по окружности.

Если наложенные на двенадцатиперстную кишку швы вызывают ее сужение, выполняется операция отключения ("на выключение") двенадцатиперстной кишки (способы выключения кишки описаны ниже) или выше места повреждения накладывается анастомоз между двенадцатиперстной кишкой и петлей тощей кишки, отключенной по Брауну.

При колотом, колото-резаном ранении, разрыве внутрибрюшинной части двенадцатиперстной кишки (верхнегоризонтальная ветвь) больше 40-50% ее диаметра производится ушивание стенки кишки после экономного иссечения краев раны и отключение двенадцатиперстной кишки.

При полном разрыве внутрибрюшинной части двенадцатиперстной кишки или ее отрыве от желудка показано выполнение резекции желудка по способу Бильрот-II или Ру.

При обширном разрушении внутрибрюшинной части двенадцатиперстной кишки выполняется: а) резекция ее поражённой части. Дистальный конец кишки ушивается. Накладывается гастроэнтероанастомоз на выключенной по Ру петле или производится резекция желудка по способу Бильрот-II; б) антрэктомия со стволовой ваготомией и резекцией поврежденного участка двенадцатиперстной кишки, ушиванием ее культи наглухо и формированием гастроэнтероанастомоза на выключенной по Ру петле.

При повреждении забрюшинной части двенадцатиперстной кишки (нисходящий, нижнегоризонтальный, восходящий отделы) предложены следующие варианты операций:

I. В случае травмы нисходящей части двенадцатиперстной кишки проксимальнее большого дуоденального сосочка (БДС):

1. У пациентов с колотыми, колото-резаными ранами и разрывами кишки размером до половины ее диаметра в сроки до 4-6 часов: а) место повреждения ушивается двухрядными швами после экономного иссечения, б) кишка выключается из пищеварения или выполняется ее декомпрессия (назодуоденальная, назогастроудуоденальная, назогастроудуоденоинтестинальная интубация, микрогастростома, микродуоденостома).

2. У пациентов с колотыми, колото-резаными ранами и разрывами кишки размером более половины ее диаметра в сроки как до, так и более 4-6 часов: а) место повреждения ушивается после экономного иссечения или производится циркулярная (сегментарная) резекция двенадцатиперстной кишки с дуодено-дуоденоанастомозом, б) двенадцатиперстная кишка выключается из пассажа пищи.

3. При полном пересечении двенадцатиперстной кишки: а) накладывается дуодено-дуоденоанастомоз, б) кишка выключается из пищеварения, накладывается холецистостома.

4. Если дефект в стенке кишки большой, могут быть выполнены: а) дуоденоюностомия непосредственно раны двенадцатиперстной кишки со свободной петлей тонкой кишки (операция Вогана) или отключенной по Ру петлей тощей кишки; б) укрытие дефекта стенки петлей тонкой кишки без его ушивания. Способ предполагает подведение петли тонкой кишки через окно в брыжейке поперечной ободочной кишки к месту разрыва с последующей фиксацией тонкой кишки к двенадцатиперстной кишке несколькими рядами серозно-мышечных швов, накладываемых циркулярно. После этого петля тонкой кишки отключается во Брауну.

5. При размозжении двенадцатиперстной кишки на этом уровне производится циркулярная резекция травмированного участка кишки с ушиванием аборального конца наглухо и анастомозированием орального конца с выключенной по Ру петлей тонкого кишечника или анастомозированием орального конца с длинной петлей тонкой кишки с межкишечным анастомозом по Брауну в сочетании с холецистостомией.

II. В случае травмы нисходящей части двенадцатиперстной кишки дистальнее БДС и нижнегоризонтальной ветви двенадцатиперстной кишки производятся:

1. При колотых, колото-резаных ранах и неполных разрывах кишки: ушивание дефекта кишки, прошивание двенадцатиперстной кишки сшивающим аппаратом проксимальнее БДС с формированием дуоденоюноанастомоза на выключенной по Ру петле, проксимальнее аппаратных швов.

2. При трудно ушиваемых колотых, колото-резаных ранах и неполных разрывах кишки – дуоденоюностомия с отключенной по Ру петлей тощей кишки непосредственно с раной двенадцатиперстной кишки (конец в бок или бок в бок).

3. При полном пересечении двенадцатиперстной кишки накладывается дуодено-дуоденоанастомоз, двенадцатиперстная кишка выключается из пассажа пищи, накладывается холецистостома.

4. При размозжении двенадцатиперстной кишки – циркулярная резекция травмированного участка кишки с ушиванием аборального конца наглухо и анастомозированием орального конца с тощей кишкой на выключенной по Ру или по Брауну петле тонкого кишечника в сочетании с холецистостомией.

III. При размозжении, разрыве более 50% двенадцатиперстной кишки в нижнегоризонтальной части применяется операция Робинсона: резекция части нижнегоризонтальной ветви двенадцатиперстной кишки и дуоденоеюнального перехода с формированием дуоденоеюнального анастомоза "конец в конец" впереди брыжейки поперечно-ободочной кишки

При тяжёлых повреждениях двенадцатиперстной кишки с одновременным разрывом поджелудочной железы и холедоха выполняется операция, включающая: 1) ушивание места повреждения кишки или ее резекция, 2) выключение двенадцатиперстной кишки из пассажа пищи, 3) марсупилизацию и дренирование сальниковой сумки, 4) дренирование холедоха или наложение холедохоеюноанастомоза на отключённой по Ру петле, 5) дренирование брюшной полости, 6) дренирование забрюшинной клетчатки.

Панкреатодуоденальная резекция производится в случае массивного сочетанного повреждения двенадцатиперстной кишки и головки поджелудочной железы, в том числе с 1) размозжением двенадцатиперстной кишки и головки поджелудочной железы, 2) отрывом БДС от стенки двенадцатиперстной кишки, 3) деваскуляризацией двенадцатиперстной кишки вследствие ее отрыва от головки поджелудочной железы, 4) сочетанном повреждении стенки двенадцатиперстной кишки с терминальным отделом общего желчного протока и протока поджелудочной железы, 5) профузном кровотечении из интрапанкреатического сегмента воротной вены.

Отключение двенадцатиперстной кишки от желудка (операции на выключение, дренирующие двенадцатиперстную кишку операции) обеспечивают прекращение антеградного пассажа химуса, что создает оптимальные условия для заживления разрыва двенадцатиперстной кишки. Они показаны при 1) обширном повреждении (ранении, занимающем более 40-50% окружности кишки, размозжении кишки, рвано-ушибленной травме, 4) огнестрельной травме, 3) наличии инфильтрата, рубцовых изменений в области двенадцатиперстной кишки, 4) сроке ранения более 4-6 ч, 5) панкреатодуоденальной травме, 6) локализации дефекта в нижнегоризонтальной ветви кишки, 7) наличии забрюшинной флегмоны или перитонита, 8) некрозе краев раны стенки двенадцатиперстной кишки ("старые", огнестрельные раны).

Все способы отключения двенадцатиперстной кишки подразделяются на постоянные и временные.

К постоянным способам отключения относятся: 1) простая дивертикулизация двенадцатиперстной кишки: а) разобщение двенадцатиперстной кишки от привратника (пилорический отдел желудка прошивается аппаратом УКЛ с погружением линии скобок серозно-мышечными швами), б) наложение гастроэнтероанастомоза по Бильрот-2 на короткой петле или по Ру; 2) полная дивертикулизация двенадцатиперстной кишки: а) ушивание области разрыва две-

надцатиперстной кишки, резекция привратника с наложением гастроэнтероанастомоза на длинной петле или по Ру, стволовая ваготомия, холецистостомия и формирование наружной концевой дуоденостомы, б) дивертикулизация (по Donovanу-Хагену) (рис. 3): ушивание области разрыва двенадцатиперстной кишки, антрумэктомия, стволовая ваготомия, гастроэнтероанастомоз по Ру или по Бильрот-2 на длинной петле, дуоденостома на катетере (используется при одновременном повреждении двенадцатиперстной кишки и поджелудочной железы), холецистостома;

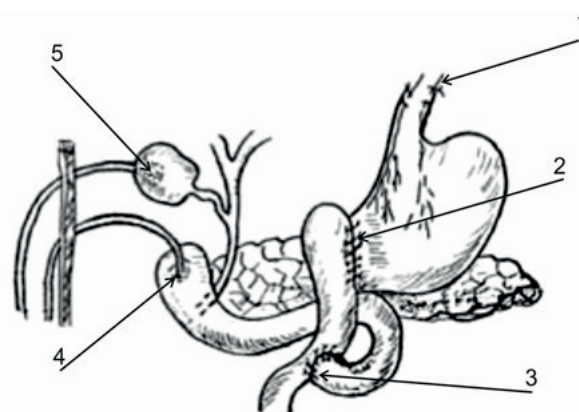


Рисунок 3. – Дивертикулизация по Donovanу-Хагену

в) антрумэктомия с резекцией поврежденного участка двенадцатиперстной кишки и ушиванием ее культы наглухо с формированием гастроэнтероанастомоза по Ру или по Бильрот-2 на длинной петле (показан при травме в первом сегменте двенадцатиперстной кишки, когда два конца кишки не могут быть адекватно мобилизованы).

Временное выключение двенадцатиперстной кишки производится посредством лигирования привратника хромированным кетгутом снаружи или ушивания изнутри его слизистой оболочки непрерывным швом из длительно нерассасывающегося материала (викрил, ПДС) через гастроэнтерическое отверстие (операция Vaughan). В последующем его используют для гастроэнтероанастомоза. С целью декомпрессии кишечника и для кормления проводят назоеюнальный зонд.

Если имеется обширное разрушение стенки двенадцатиперстной кишки, которое невозможно ушить, при отсутствии флегмоны забрюшинного пространства кишка отсекается от желудка (с ушиванием обеих культей наглухо). Формируется наружная дуоденальная фистула путем обтурации разрыва стенки баллончиком катетера Фолея (катетерная дуоденостома). Накладывается холецистостома и гастроэнтероанастомоз. К зоне повреждения подводится большой сальник. Забрюшинное пространство дренируется.

При повреждении двенадцатиперстной кишки, сопровождающемся флегмоной забрюшинной клетчатки, рекомендуется введение в кишку через рану неприсасывающейся двухпросветной трубки (катетер Фолея большого диаметра) для постоянной аспирации в послеоперационном периоде. Рану кишки ушивают двухрядным швом

до трубки. Вторую дренажную трубку (двухпросветную, для длительной аспирации с промыванием) устанавливают в область нагноившейся забрюшинной гематомы. Задний листок брюшины тщательно ушивают (с укреплением линии швов сальником). Двенадцатиперстная кишка выключается из пассажа пищи. Накладываются холецистостома и гастроэнтероанастомоз на выключенной петле, еюностома по Майдлю.

Операция при травме двенадцатиперстной кишки завершается тщательной санацией и дренированием забрюшинного пространства и брюшной полости. Забрюшинное пространство дренируется через дополнительный разрез в правой поясничной области (люмботомный разрез) с последующим применением аспирационно-промывного метода дренирования (аспирация с разрежением 15-20 см водн. ст.). При предполагаемом продолжительном периоде голодания проводится питательный зонд в тощую кишку интраоперационно или накладывается еюностома по Майдлю.

### Литература

1. Корита, В. Р. Повреждения двенадцатиперстной кишки / В. Р. Корита, С. И. Михеткина, М. Г. Сидоренко // Дальневосточный медицинский журнал. – 2012. – № 1. – С. 37-39.
2. Красильников, Д. М. Хирургическая тактика при закрытых повреждениях двенадцатиперстной кишки / Д. М. Красильников, М. М. Миннуллин, Я. Ю. Николаев // Практическая медицина. – 2013. – № 2 (67). – С. 42-45.
3. Johnston, L. R. Duodenal trauma [Electronic resource] / L. R. Johnston, G. Wind, M. J. Bradley // Trauma. – 2017. – Vol. 19, № 2. – P. 94-102. – Mode of access: <http://journals.sagepub.com/doi/abs/10.1177/1460408616684866>.
4. Imaging blunt pancreatic and duodenal trauma [Electronic resource] / S. Shah [et al.] // Applied Radiology. – 2016. – Vol. 45 (11). – P. 22-28. – Mode of access: <http://appliedradiology.com/articles/imaging-blunt-pancreatic-and-duodenal-trauma>.
5. Миннуллин, М. М. Повреждения двенадцатиперстной кишки. Диагностика. Хирургическое лечение / М. М. Миннуллин, М. Д. Красильников, П. П. Толстик // Вестник современной клинической медицины. – 2015. – Т. 8, прил. 1. – С. 81-85.
6. Диагностика и хирургическое лечение повреждений двенадцатиперстной кишки при сочетанной травме / А. М. Сухоруков [и др.] // Бюллетень Восточно-Сибирского научного центра Сибирского отделения Российской академии медицинских наук. – 2005. – № 3. – С. 181-182.
7. Injury to the duodenum following blunt abdominal trauma. Literature review and case report / P. Masiulaniec [et al.] // Polish Annals of Medicine. – 2017. – Vol. 24 (1). – P. 67-71.
8. Kong, J. Postoperative Delayed Duodenum Perforation following Elective Laparoscopic Cholecystectomy [Electronic resource] / J. Kong, S.-D. Wu // Case Reports in Medicine. – 2014. – Vol. 2014. – Art. ID 823149. – 3 p. – Mode of access: <http://dx.doi.org/10.1155/2014/823149>.

В послеоперационном периоде проводится комплексная терапия, одним из основных принципов которой является подавление панкреатической и дуоденальной секреции (октреотид, ингибиторы протонной помпы, блокаторы H<sub>2</sub>-рецепторов гистамина и т. д.).

### Исходы

В послеоперационном периоде у 25-60% пациентов с травмами двенадцатиперстной кишки могут развиваться осложнения: несостоятельность швов стенки кишки или ее культи, панкреатит, забрюшинная флегмона. Летальность при травме двенадцатиперстной кишки составляет 11-30%, а в случае присоединения флегмоны забрюшинного пространства достигает 90-100% [1, 5, 7, 10].

Таким образом, улучшение результатов хирургического лечения повреждений двенадцатиперстной кишки требует их своевременной диагностики и выполнения хирургического вмешательства, вариант которого зависит как от этиологического фактора травмы, так и от анатомических особенностей повреждения кишки.

9. Хирургическая тактика при закрытой дуоденальной травме / А. Г. Хасанов [и др.] // Вестник экспериментальной и клинической хирургии. – 2015. – Т. 8, № 1 (26). – С. 69-74.
10. Duodenal injuries: how to deal with it? / A. Elheny [et al.] // The Egyptian Journal of Surgery. – 2015. – Vol. 34 (4). – P. 276-280. – doi: 10.4103/1110-1121.167391.

### References

1. Korita VR, Michetkina SI, Sidorenko MG. Povrezhdeniya dvenadcatiperstnoj kishki [Duodenum injuries]. Dalnevostochnyj medicinskiy zhurnal [Far East Medical Journal]. 2012;1:37-39. (Russian).
2. Krasilnikov DM, Minnullin MM, Nikolaev YaYu. Hirurgicheskaja taktika pri zakrytyh povrezhdenijah dvenadcatiperstnoj kishki [Surgical treatment patients with suture failure in diseases and injuries of the gastrointestinal tract]. Prakticheskaja medicina [Practical medicine]. 2013;2 (67):42-45. (Russian).
3. Johnston LR, Wind G, Bradley MJ. Duodenal trauma [Internet]. Trauma. 2017;19(2):94-102. Available from: <http://journals.sagepub.com/doi/abs/10.1177/1460408616684866>.
4. Shah S, Khosa F, Rai S, McLaughlin P, Louis L, Nicolaou S. Imaging blunt pancreatic and duodenal trauma [Internet]. Applied Radiology. 2016;45(11):22-28. Available from: <http://appliedradiology.com/articles/imaging-blunt-pancreatic-and-duodenal-trauma>.
5. Minnullin M, Krasilnikov D, Tolstikov A. Povrezhdenija dvenadcatiperstnoj kishki. Diagnostika. Hirurgicheskoe lechenie [Injury of duodenum. Diagnostics. Surgical treatment]. Vestnik sovremennoj klinicheskoj mediciny [Bulletin of Contemporary Clinical Medicine]. 2015;8(1):81-85. (Russian).
6. Sukhorukov AM, Popov AE, Maslov SV, Sukhoverkhov AO, Prusov IA. Diagnostika i hirurgicheskoe lechenie povrezhdenij dvenadcatiperstnoj kishki pri sochetannoj travme [Diagnostics and surgical treatment of duodenum injuries at combined trauma]. Bjulleten Vostochno-Sibirskogo nauchnogo centra Sibirskogo otdelenija



- Rossijskoj akademii medicinskih nauk [Bulletin of the East Siberian Scientific Center SB RAMS]. 2005;3:181-182. (Russian).
7. Masiulaniec P, Snarska J, Michalak M, Ryboiowicz K, Suszkiewicz-Kiliaczek K. Injury to the duodenum following blunt abdominal trauma. Literature review and case report. Polish Annals of Medicine. 2017;24(1):67-71.
  8. Kong J, Wu S-D. Postoperative Delayed Duodenum Perforation following Elective Laparoscopic Cholecystectomy [Internet]. Case Reports in Medicine. 2014;2014:823149. Available from: <http://dx.doi.org/10.1155/2014/823149>.
  9. Khasanov AG, Matigullin RM, Bakirov SS, Nigmatzyanov SS, Batretdinov AF. Hirurgicheskaja taktika pri zakrytoj duodenalnoj travme [Surgical tactics with closed duodenal trauma]. Vestnik jeksperimentalnoj i klinicheskoj hirurgii [Vestnik of Experimental and Clinical Surgery]. 2015;1(8):69-74. (Russian).
  10. Elheny A, Shehata AM, Saleh AF, El Sageer E. Duodenal injuries: how to deal with it? The Egyptian Journal of Surgery. 2015;34(4):276-280. doi:10.4103/1110-1121.167391.

## DAMAGE TO THE DUODENUM: ISSUES OF DIAGNOSTICS AND SURGICAL TREATMENT

*loskevich N. N.*


Educational Institution "Grodno State Medical University", Grodno, Belarus

*Injuries of the duodenum can arise as a result of the action of a variety of factors and differ by localization and the extent of its damage. Diagnosis of injuries of the duodenum, especially of retroperitoneal ones, is difficult, which requires the use of a comprehensive algorithm for examining the victims. The main method of treatment of duodenal trauma is timely and earliest possible surgical intervention, the nature of which depends both on the etiologic cause of the trauma and anatomical features of the damage to the intestine and adjacent organs.*

**Keywords:** duodenum, trauma, diagnosis, surgical treatment.

Поступила: 22.05.2018

Отрецензирована: 11.06.2018



Гинекология : учебное пособие для студентов учреждений высшего образования по специальностям "Лечебное дело", "Педиатрия" / [Ю. К. Малевич, Е. И. Барановская, С. И. Михалевич, Л. В. Гутикова, П. С. Русакевич, М. В. Кажина, Н. С. Акулич, О. С. Лобачевская, Т. Н. Колгушкина, Л. Н. Васильева, С. Н. Царева, Е. Н. Кириллова, М. Л. Тесакова, Ю. В. Савочкина, Л. С. Гуляева, Н. Н. Рубахова, Т. С. Милош] ; под общ. ред. Ю. К. Малевича. – Минск : Беларусь, 2018. – 318, [1] с. : рис., табл. – ISBN 978-985-01-1263-7.

*Учебное пособие содержит сведения о симптоматике, клинике, диагностике и лечении основных видов заболеваний органов репродуктивной системы женщины.*

*Подготовлено авторским коллективом ведущих специалистов кафедр акушерства и гинекологии БГМУ, БелМАПО, ГрГМУ.*

*Для студентов медицинских вузов, аспирантов, клинических ординаторов, интернов и молодых врачей.*