

СЛУЧАЙ СИНДРОМА ВОЛЬФА-ПАРКИНСОНА-УАЙТА И РАННЕЙ РЕПОЛЯРИЗАЦИИ ЖЕЛУДОЧКОВ С ВЫСОКИМ РИСКОМ ВНЕЗАПНОЙ СЕРДЕЧНОЙ СМЕРТИ

^{1,2}Шпак Н. В. (nataliashpak@mail.ru), ¹Снежицкий В. А. (snezh@grsmu.by),
¹Овсяник Е. С. (hellena_pelesa@mail.ru), ²Воробьева Д. О. (dr.vorobyova@mail.ru)

¹УО «Гродненский государственный медицинский университет», Гродно, Беларусь

²УЗ «Гродненский областной клинический кардиологический центр», Гродно, Беларусь

В статье представлен случай диагностики и лечения синдрома Вольфа-Паркинсона-Уайта в сочетании с синдромом ранней реполяризации желудочков у 19-летнего пациента. Клиническое течение характеризовалось развитием более редкого варианта тахикардии с участием манифестирующего атриовентрикулярного дополнительного соединения – антидромной атриовентрикулярной реципрокной тахикардии, сопровождающейся синкопальными состояниями. Проведена оценка риска внезапной сердечной смерти с учетом сочетанной патологии. Изложены показания к радиочастотной абляции дополнительного соединения, описана методика ее проведения у представленного пациента.

Ключевые слова: синдром Вольфа-Паркинсона-Уайта, антидромная тахикардия, синдром ранней реполяризации желудочков, радиочастотная катетерная абляция, внезапная сердечная смерть.

Введение

Синдром Вольфа-Паркинсона-Уайта (Wolff-Parkinson-White или WPW) характеризуется наличием дополнительного атриовентрикулярного (АВ) соединения, способного принимать участие в развитии пароксизмальных суправентрикулярных тахиаритмий [1]. Дополнительные соединения (ДС) могут быть манифестирующими или скрытыми, могут проводить импульсы в anterogradном и/или retrogradном направлении [2]. Манифестирующими считают ДС, способные проводить импульсы в anterogradном направлении и демонстрирующие признаки предвозбуждения желудочков в виде появления дельта-волны в начале QRS-комплекса на электрокардиограмме (ЭКГ). Частота встречаемости манифестирующих ДС в популяции составляет 0,1–0,3% [2]. Наиболее частой (в 90–95% случаев) пароксизмальной тахикардией, ассоциированной с АВ ДС, является ортодромная АВ-реципрокная тахикардия (АВРТ), в цикле которой anterogradное проведение импульса осуществляется через АВ-соединение и систему Гиса-Пуркинье, а retrogradное – по ДС. Гораздо реже у пациентов с манифестирующими ДС (примерно в 5% случаев) развивается антидромная АВРТ, в цикле которой anterogradное проведение импульса осуществляется по ДС, приводя к уширению QRS комплекса во время тахикардии за счет признаков предвозбуждения желудочков [2, 3]. Нередко такой вариант тахикардии приходится дифференцировать с пароксизмальной желудочковой тахикардией и другими тахикардиями с широким QRS комплексом (>120 мсек) [4, 5].

Пациенты с манифестирующими ДС имеют риск внезапной сердечной смерти (ВСС) от 0,05 до 0,2% в год. Наиболее частая причина – быстрое anterogradное проведение по ДС в сочетании с фибрилляцией предсердий (ФП) (с величиной самого короткого RR интервала менее 250 мсек), которая может трансформироваться в фибрилляцию желудочков [4, 6]. Частота встре-

чаемости ФП среди пациентов с синдромом WPW гораздо выше (до 20–30%), чем в общей популяции [7, 8]. Повышенный риск ВСС ассоциирован также с наличием эпизодов симптомной, гемодинамически значимой тахикардии, сопровождающейся синкопальным состоянием, с наличием множественных ДС и с коротким anterogradным эффективным рефрактерным периодом ДС, равным 240 мсек и менее, по данным электрофизиологического исследования (ЭФИ) сердца [4, 7, 8]. Таким пациентам должна быть выполнена радиочастотная абляция (РЧА) ДС [6–8].

В ряде случаев причиной ВСС пациентов с наличием ДС может быть другая патология, которая требует своевременной диагностики и определения тактики ведения. Синдром WPW может сопровождать структурная патология сердца, включающая врожденные пороки сердца, артериальную гипертензию, ишемическую болезнь сердца и (достаточно часто) малые аномалии сердца, наряду с другими внесердечными проявлениями дисплазии соединительной ткани [7, 9]. В ряде работ показано, что у пациентов с синдромом дисплазии соединительной ткани часто регистрируется ЭКГ-паттерн ранней реполяризации желудочков (РРЖ), который может повышать вероятность аритмогенных событий и риск ВСС [4, 7]. В литературе также представлены случаи сочетания синдромов предвозбуждения желудочков с синдромом Бругада [10], семейными формами гипертрофической кардиомиопатии.

Клинический случай

В настоящем сообщении мы представляем случай манифестирующего синдрома WPW с развитием гемодинамически значимых пароксизмов антидромной АВРТ в сочетании с синдромом РРЖ, диагностированный у пациента С., 1996 года рождения.

Пациент С., 19 лет, был госпитализирован в кардиологическое отделение № 3 Гродненско-

го областного клинического кардиологического центра с целью выполнения РЧА дополнительного АВ-соединения. При поступлении на момент осмотра пациент жалоб не предъявлял. Из анамнеза известно, что несколькими месяцами ранее во время игры в футбол пациент почувствовал внезапное учащенное сердцебиение с последующей потерей сознания. Была вызвана бригада скорой медицинской помощи, на ЭКГ зарегистрирована пароксизмальная тахикардия с широким QRS комплексом, проведена медикаментозная кардиоверсия, пациент был доставлен в стационар по месту жительства для обследования, в результате которого диагностирован синдром WPW. Пациент консультирован рентгенэндоваскулярным хирургом, рекомендовано выполнить ЭФИ сердца методом чреспищеводной электростимуляции предсердий (ЧПЭС) с последующей РЧА ДС. За период амбулаторного обследования у пациента развился повторный эпизод пароксизмальной тахикардии, сопровождающийся синкопальным состоянием. По информации, представленной в выписном эпикризе из стационара по месту жительства, где проводилась медикаментозная кардиоверсия, второй пароксизм тахикардии также был с широким QRS комплексом.

ЭКГ при поступлении (рис. 1): ритм предсердный, регулярный, частота сердечных сокращений (ЧСС) 43 уд/мин, брадикардия. Вертикальное положение электрической оси сердца. P=100 мсек, P-Q=100 мсек, QRS=120 мсек, Q-T=450 мсек, Q-Tс (корригированный) = 380 мсек. В отведениях I, aVL, V1 – V6 регистрируется положительная дельта-волна, в отведениях III, aVF – отрицательная дельта-волна, имитирующая патологический зубец Q. В отведении V1 QRS комплекс «положительный» – высокий зубец R преобладает по амплитуде над зубцом S. Признаки предвозбуждения желудочков с участием АВ ДС левосторонней локализации [11].

В отведениях II, III, aVF точка J (место перехода комплекса QRS в сегмент ST – «junctional point») выше изолинии с горизонтальной элевацией сегмента ST >1 мм, что свидетельствует о РРЖ, однако не наблюдалось при этом регистрации характерной J-волны [12-14].

Суточное мониторирование ЭКГ до госпитализации. ЧСС: средняя суточная – 66 уд/мин, максимальная дневная – 169 уд/мин, минимальная ночная – 37 уд/мин. Циркадный индекс – 1,4. На фоне синусового ритма наблюдались признаки предвозбуждения желудочков (феномен WPW), зарегистрированы одиночные наджелудочковые экстрасистолы (ЭС) – 27, одиночные желудочковые ЭС – 2, парные желудочковые ЭС – 1.

Эхокардиография. Левое предсердие – 35 мм. Правое предсердие (ПП) – 31*45 мм. Конечно-систолический размер левого желудочка (ЛЖ) – 52 мм, конечно-диастолический размер ЛЖ – 32 мм. Толщина межжелудочковой перегородки – 12/16 мм, толщина задней стенки ЛЖ – 10/15 мм, фракция выброса ЛЖ – 69% (М-режим). Правый желудочек (ПЖ) – 22 мм. В полости ПП определяется удлиненная створка евстахиева клапана. Межпредсердная перегородка в средней трети истончена. Аортальный и трикуспидальный клапаны – створки не изменены. Митральный клапан (МК) – миксоматоз, пролапс МК 5,6 мм, регургитация 2 ст. Сократимость миокарда ЛЖ в норме. Заключение: Пролапс МК 1 степени с регургитацией 2 степени. Миксоматоз створок МК.

Пациенту амбулаторно выполнялось неинвазивное ЭФИ сердца методом ЧПЭС. Во время исследования наблюдалось увеличение степени предвозбуждения желудочков при учащающейся стимуляции (рис. 2А), скорость антероградного проведения по ДС составила более 205 импульсов в минуту, рефрактерный период ДС был равен 280 мсек, показатели автоматизма синусу

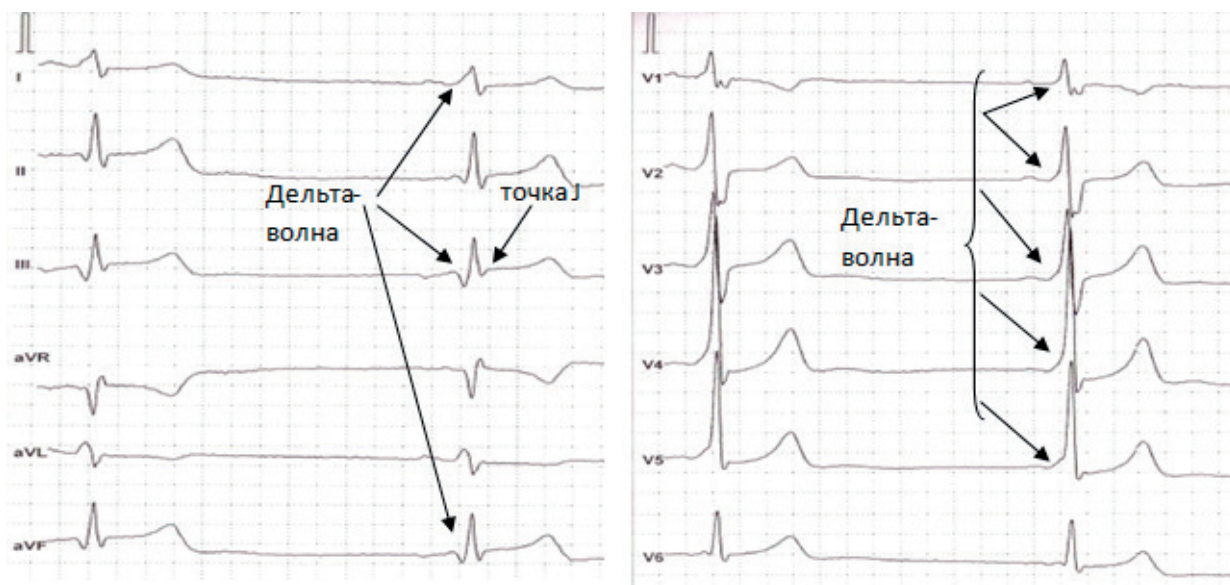
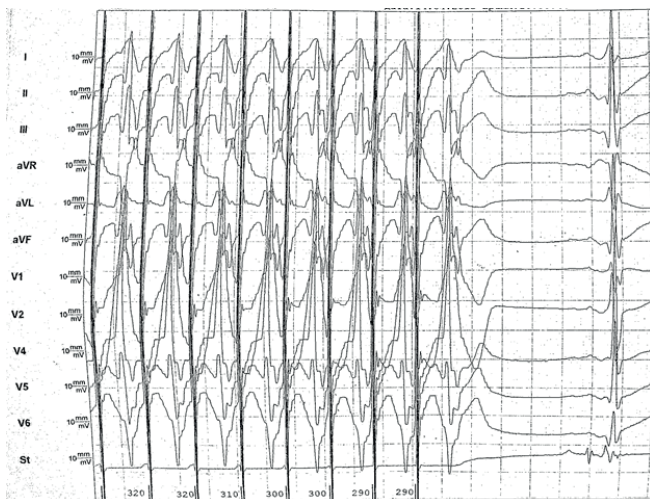
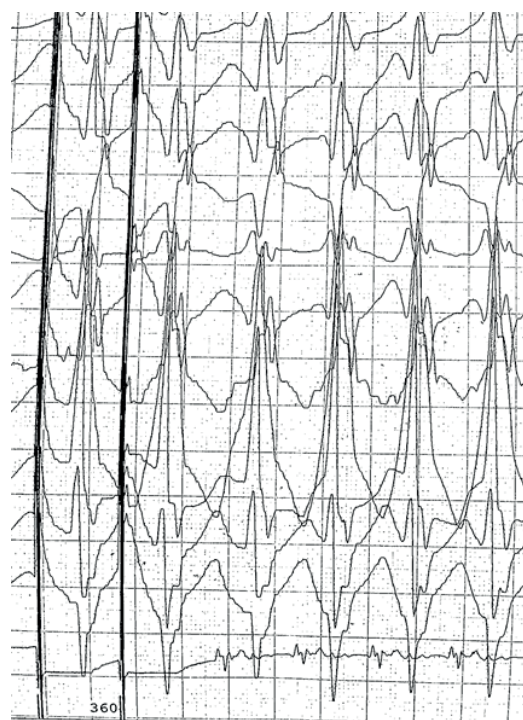


Рисунок 1. – ЭКГ пациента С. при поступлении

сового узла и синоатриального проведения – в пределах нормальных величин. При программированной стимуляции с парными экстрасистолами (рис. 2Б) индуцированы неустойчивые пароксизмы антидромной АВРТ с циклом тахикардии 360 мсек (интервал $Rp' > 1/2RR$ и равен 275 мсек) [1].



А. Учащающая стимуляция



Б. Программированная стимуляция

Рисунок 2. – Неинвазивное ЭФИ сердца методом ЧПЭС

На основании данных клиники, анамнеза, результатов инструментальных методов исследования пациенту С. был выставлен диагноз: Миксоматоз створок МК. Проплапс МК 1 степени с недостаточностью МК 2 степени. Манифестирующий синдром WPW. Пароксизмы антидромной АВРТ, сопровождающиеся синкопальными состояниями. Синдром ранней реполяризации желудочков. Н0. С учетом наличия у пациента в анамнезе гемодинамически значимых пароксизмов тахикардий с участием манифестирующего АВ ДС показано выполнение РЧА ДС с предварительным выполнением внутрисердечного ЭФИ сердца.

Внутрисердечное ЭФИ сердца и РЧА ДС. Под местной анестезией в правую и левую *v. femoralis com.* установлены интрадьюсеры и через них в верхушку ПЖ, коронарный синус сердца уста-

новлены эндокардиальные электроды. После записи исходных интервалов проводимости проведена программированная стимуляция ПП, было выявлено доказательство наличия ДС (левый боковой). Во время программированной стимуляции ПП индуцирована суправентрикулярная тахикардия (рис. 3). Длина цикла тахикардии 392 мс. Самое раннее место ретроградной активации предсердия во время тахикардии картировано в зоне SC3-4 заднебоковой области. Проведена пункция межпредсердной перегородки под рентгенконтролем и контролем чреспищеводного ультразвукового исследования. После определения тахикардии аблационный катетер был проведен в заднебоковую область кольца МК и выполнена абляция во время синусового ритма на ретроградной стимуляции из верхушки ПЖ. После 30-минутного ожидания выполнен

протокол программированной стимуляции исходно и после атропина. Тахикардия не индуцирована. Проведение по ДС отсутствовало. Окончательное место РЧА было в заднебоковой области МК.

ЭКГ пациента С. после РЧА ДС (рис. 4): ритм синусовый, регулярный, ЧСС 48 уд/мин. Нормальное положение электрической оси сердца. P=100 мсек.,

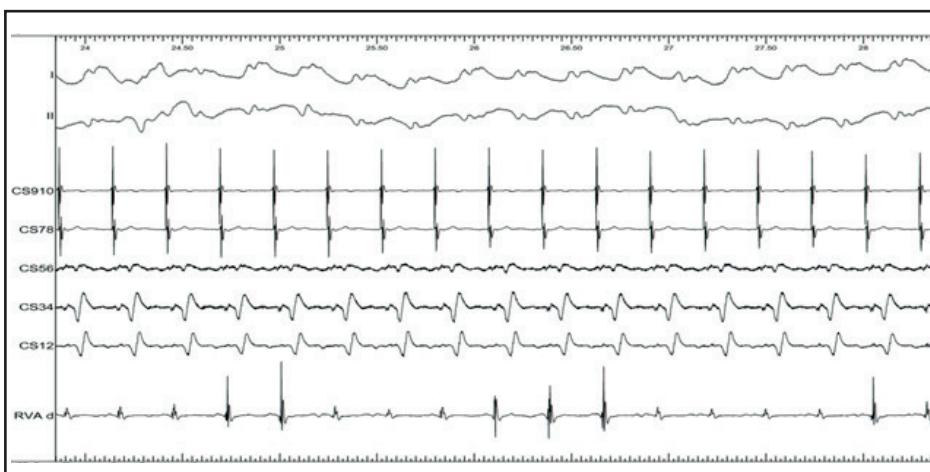


Рисунок 3. – Внутрисердечное ЭФИ

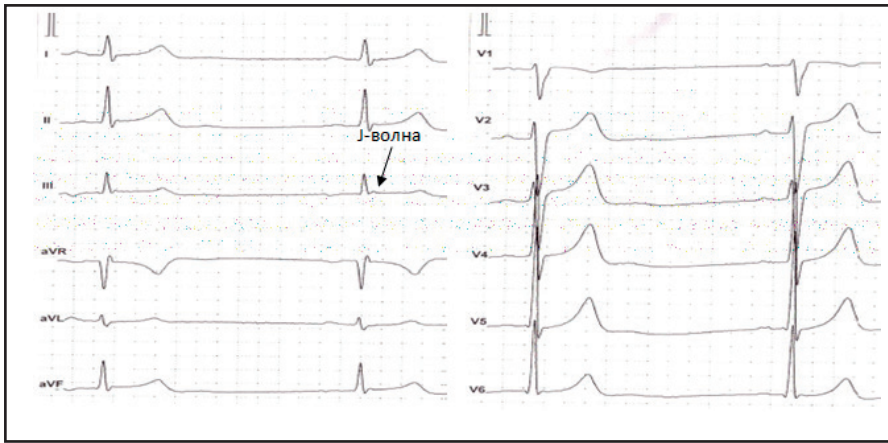


Рисунок 4. – ЭКГ пациента С. после РЧА ДС

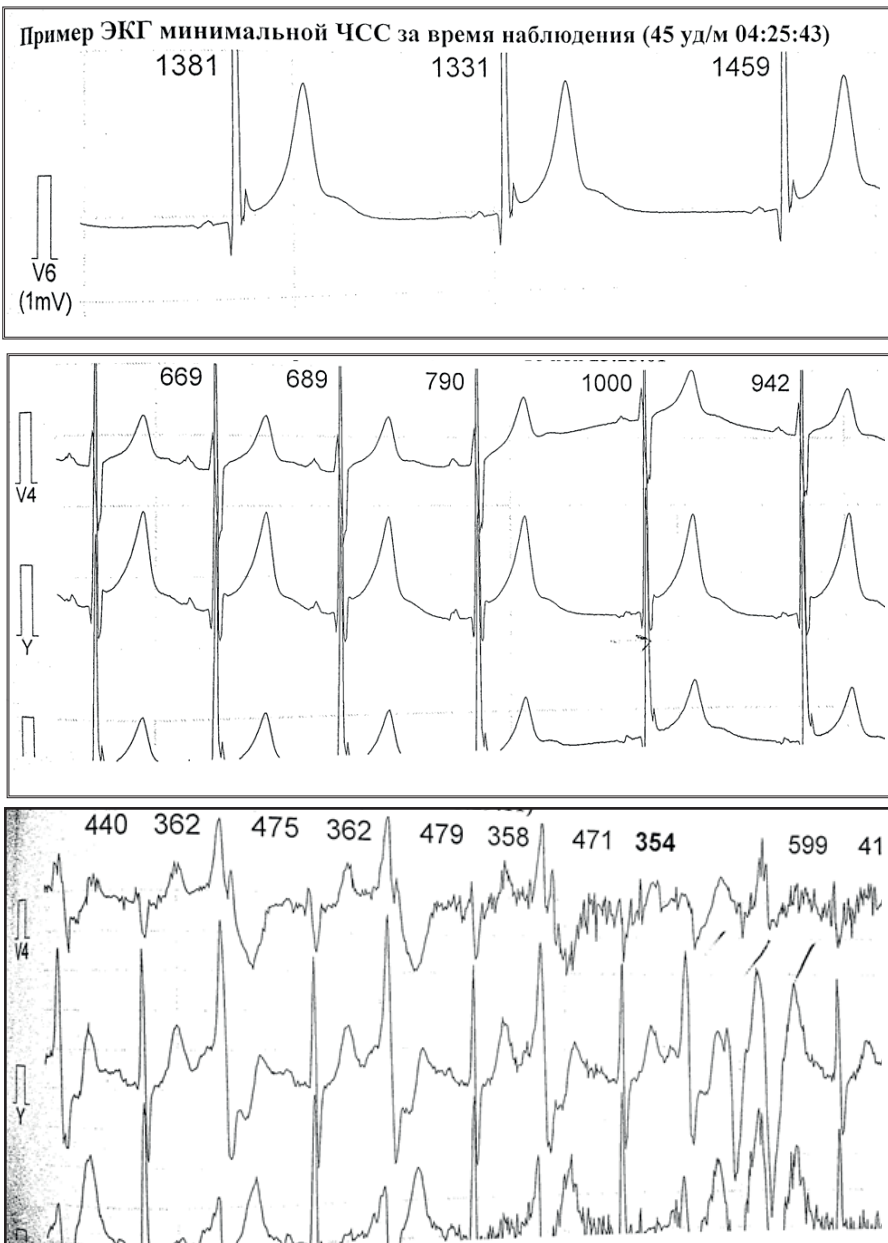


Рисунок 5. – Фрагменты суточного мониторинга ЭКГ пациента С. после РЧА ДС

P-Q=160 мсек, QRS=90 мсек, Q-T=400 мсек, Q-Tc (корригированный)=360 мсек. Отсутствуют признаки предвозбуждения желудочков. Признаки РРЖ во II, III, aVF отведениях в виде невыраженной J-волны, сегмент ST выше изолинии менее 1 мм.

После РЧА ДС на 4-е сутки выполнено суточное мониторирование ЭКГ. ЧСС: средняя суточная – 66 уд/мин, максимальная дневная – 182 уд/мин, минимальная ночная – 45 уд/мин. Циркадный индекс – 1,35. Отсутствовали признаки предвозбуждения желудочков. На фоне синусового ритма регистрировались выраженные признаки РРЖ (J-волна амплитудой более 2 мм в отведении V6 и точка J выше изолинии более 2 мм в отведении Y с быстрой косовосходящей элевацией сегмента ST и высоким зубцом T), усиливающиеся на фоне брадикардии, особенно в ночное время (рис. 5А, 5Б), эпизоды миграции водителя ритма по предсердиям, одиночные желудочковые ЭС – 509, парные полиморфные желудочковые ЭС – 2, короткий (3QRS) неустойчивый пароксизм полиморфной желудочковой тахикардии с ЧСС 184 уд/мин. – 1 (рис. 5В).

Обсуждение

Изложенный клинический случай представляет собой сочетание неблагоприятных в отношении прогноза ВСС вариантов синдрома WPW и синдрома РРЖ, одного из синдромов J-волны. Важным вопросом в таких ситуациях является стратификация риска ВСС, которая должна основываться на клиническом течении каждого из представленных синдромов.

Клиническое течение синдрома WPW зависит от электрофизиологических свойств ДС, в том числе от его локализации. Наиболее

плохая переносимость спонтанных пароксизмов тахикардий, а также по данным внутрисердечно-го ЭФИ более высокая скорость антероградного проведения, более короткий рефрактерный период ДС и высокая частота индуцирования ФП наблюдались у пациентов с наличием левого бокового АВ ДС [15], частота встречаемости которого составляет более 35% [16].

По данным ЭКГ и внутрисердечно-го ЭФИ сердца у представленного нами пациента диагностировано манифестирующее левое заднебоковое АВ ДС, участвующее в развитии симптомных эпизодов антидромной АВРТ, сопровождающихся синкопальными состояниями.

Согласно рекомендациям Европейского общества кардиологов по профилактике ВСС (2015 г.), радиочастотной абляции ДС должны подвергаться пациенты с синдромом WPW, перенесшие внезапный сердечный арест и имеющие ФП с высокой скоростью проведения по ДС (класс I, уровень В), имеющие спонтанные эпизоды симптомной тахикардии (в первую очередь сопровождающиеся синкопальными состояниями) и/или короткий антероградный рефрактерный период ДС ≤ 240 мсек, по данным ЭФИ сердца (класс IIa уровень В) [6].

После проведенной РЧА ДС в нашем клиническом случае исчезли признаки предвозбуждения желудочков на ЭКГ, и эффективность абляции была подтверждена при внутрисердечно-м ЭФИ (не индуцировались пароксизмы тахикардии).

Распространенность ЭКГ-паттерна РРЖ в общей популяции составляет около 7% [13]. Повышенный риск внезапной аритмической смерти установлен при наличии J-волны в виде «зазубрины» амплитудой ≥ 2 мм в нижних или нижнебоковых отведениях ЭКГ с горизонтальным либо косонисходящим сегментом ST [13, 14]. Распространенность ЭКГ-паттерна РРЖ у молодых людей, спортсменов в нижних и нижнебоковых отведениях ЭКГ в виде J-волны составляет около 40%, но до 80% случаев – в сочетании с быстрым косовосходящим подъемом сегмента ST и высоким зубцом T, что не является предиктором высокого риска аритмической смерти.

Единственный эффективный метод профилактики ВСС на сегодняшний день – имплантация кардиовертера-дефибриллятора (ИКД). Согласно Expert Consensus Statement Европейской ассоциации ритма сердца по диагностике и лечению пациентов с первичными наследственными аритмиями (2013 г.) [17] и соглашению экспертов по синдромам J-волны (2016 г.) [12], ИКД показан пациентам с синдромом РРЖ, перенес-

шим сердечный арест вследствие фибрилляции желудочков или устойчивой полиморфной желудочковой тахикардии (класс I), имеющим в анамнезе синкопальные состояния и/или эпизоды ночного агонального дыхания и/или ВСС у родственников 1-й или 2-й линии родства в молодом возрасте до 45 лет, предположительно аритмического происхождения (класс IIa).

У представленного пациента С. ЭКГ-паттерн РРЖ регистрировался в нижнебоковых отведениях, по данным ЭКГ и суточного мониторирования ЭКГ, и претерпевал динамические изменения как J-волны, так и сегмента ST. При этом синкопальные состояния, вероятно, были обусловлены нарушениями ритма (связанными с наличием ДС), возникали при физической нагрузке; эпизодов ВСС у родственников и перенесенного сердечного ареста у самого пациента не было; впервые зарегистрированный пароксизм полиморфной желудочковой тахикардии был неустойчивым (всего 3 QRS) и наряду с поздней парной желудочковой ЭС развились в ранний послеоперационный период после РЧА ДС. По этой причине стратификация риска ВСС должна проводиться у данного пациента с учетом полученной дополнительной информации в процессе динамического наблюдения после абляции ДС с проведением ЭКГ, суточного мониторирования ЭКГ и имплантируемого петлевого ЭКГ-регистратора. И в случае повторяющихся эпизодов синкопальных состояний аритмического генеза и/или зарегистрированных устойчивых эпизодов пароксизмов полиморфной желудочковой тахикардии пациенту рекомендован ИКД.

Выводы

1. Представленный случай демонстрирует сочетание потенциально опасных в отношении развития ВСС синдромов WPW и J-волны, клиническое течение которых может характеризоваться пароксизмами тахикардий с широким QRS-комплексом, требующих дифференциальной диагностики, в том числе с помощью ЭФИ сердца.

2. Стратификация риска ВСС должна проводиться у каждого пациента индивидуально с учетом клиники, анамнеза, в том числе семейного, данных ряда ЭКГ и ЭФИ сердца.

3. При наличии факторов высокого риска ВСС с целью ее профилактики у пациентов с синдромом WPW выполнение РЧА дополнительного АВ-соединения имеет высокий класс показаний, а пациентам с синдромом J-волны показана имплантация кардиовертера-дефибриллятора.

Литература

1. Ардашев, А. В. Синдром Вольфа-Паркинсона-Уайта: клиника, диагностика, лечение / А. В. Ардашев. – Москва : Медпрактика-М, 2014. – 160 с.
2. Guideline for the management of adult patients with supraventricular tachycardia : a report (2015) / American

college of cardiology, Heart rhythm society ; R. L. Page [et al.] // J. Am. Coll. Cardiol. – 2016. – Vol. 67, № 13. – P. e27-e115. – doi: 10.1016/j.jacc.2015.08.856.

3. Шпак, Н. В. Дифференциальная диагностика пароксизмальных наджелудочковых тахикардий с узким QRS комплексом / Н. В. Шпак, В. А. Снежицкий // Здравоохранение. – 2017. – № 7. – С. 67-74.

4. Мамчур, С. Е. Внезапная сердечная смерть и синдром Вольфа-Паркинсона-Уайта / С. Е. Мамчур, А. В. Ардашев // Вестник аритмологии. – 2014. – № 76. – С. 30-36.

5. Munro, J. Pre-excited tachycardia: Atrial tachycardia with a bystander left lateral accessory pathway / J. Munro, W-K. Shen, K. Srivathsan // Heart Rhythm Case Rep. – 2016. – Vol. 2, № 4. – P. 334-338. – doi: 10.1016/j.hrcr.2016.03.012.

6. Guidelines for the management of patients with ventricular arrhythmias and the prevention of sudden cardiac death (2015) / European Society of Cardiology ; S. G. Priori [et al.] // Eur. Heart J. – 2015. – Vol. 36, № 41. – P. 2793-2867. – doi: 10.1093/eurheartj/ehv316.

7. Внезапная сердечная смерть : монография / под ред. Е. В. Шляхто [и др.]. – Москва : Медпрактика-М, 2015. – 704 с.

8. Radiofrequency ablation to prevent sudden cardiac death / M. Atoui [et al.] // MDCVJ. – 2015. – Vol. 11, № 2. – P. 121-128. – doi: 10.14797/mdej-11-2-121.

9. Multiple Accessory Pathways in the Young: The Impact of Structural Heart Disease / J. P. Zachariah [et al.] // Am. Heart J. – 2013. – Vol. 165, № 1. – P. 87-92. – doi: 10.1016/j.ahj.2012.10.025.

10. Atrial fibrillation associated with Wolff-Parkinson-White syndrome in a patient with concomitant Brugada syndrome / S. Shi [et al.] // Heart Rhythm Case Rep. – 2017. – Vol. 3, № 1. – P. 13-17. – doi: 10.1016/j.hrcr.2016.12.001.

11. Romano, M. Text Atlas of Practical Electrocardiography : A Basic Guide to ECG Interpretation / M. Romano. – Milan : Springer-Verlag, 2015. – 224 p. – doi: 10.1007/978-88-470-5741-8.

12. J-Wave syndromes expert consensus conference report: Emerging concepts and gaps in knowledge / C. Antzelevitch [et al.] // J. Arrhythm. – 2016. – Vol. 32, № 5. – P. 315-339. – doi: 10.1016/j.joa.2016.07.002.

13. J wave syndromes. Brugada and Early Repolarization Syndromes / ed.: C. Antzelevitch, G-X. Yan. – New-York : Springer, 2016. – 327 p. – doi: 10.1007/978-3-319-31578-2.

14. The early repolarization pattern: consensus paper / P.W. Macfarlane [et al.] // J. Am. Coll. Cardiol. – 2015. – Vol. 66, № 4. – P. 470-477. – doi: 10.1016/j.jacc.2015.05.033.

15. Age-related location of manifest accessory pathway and clinical consequences / B. Brembilla-Perrot [et al.] // Indian Pacing Electrophysiol. J. – 2016. – Vol. 15, № 5. – P. 227-235. – doi: 10.1016/j.ipej.2016.02.012.

16. Influence of advancing age on clinical presentation, treatment efficacy and safety, and long-term outcome of pre-excitation syndromes: a retrospective cohort study of 961 patients included over a 25-year period / B. Brembilla-Perrot [et al.] // BMJ Open. – 2016. – Vol. 6. – P. e010520. – doi: 10.1136/bmjopen-2015-010520.

17. HRS/EHRA/APHRS Expert Consensus Statement on the Diagnosis and Management of Patients with Inherited Primary Arrhythmia Syndromes / S. G. Priori [et al.] // Heart Rhythm. – 2013. – Vol. 10, № 12. – P. 1932-1963. – doi: 10.1016/j.hrthm.2013.05.014.

References

1. Ardashev AV. Sindrom Volfa-Parkinsona-Uajta: klinika, diagnostika, lechenie. Moskva: Medpraktika-M; 2014. 160 p. (Russian).

2. Page RL, Joglar JA, Caldwell MA, Calkins H, Conti JB, Deal BJ, Estes NA, Field ME, Goldberger ZD, Hammill SC, Indik JH, Lindsay BD, Olshansky B, Russo AM, Shen WK, Tracy CM, Al-Khatib SM; American College of Cardiology; Heart Rhythm Society. Guideline for the management of

adult patients with supraventricular tachycardia: A Report. *J. Am. Coll. Cardiol.* 2016;67(13):e27-e115. doi: 10.1016/j.jacc.2015.08.856.

3. Shpak NV, Snezhitskiy VA. Differencialnaja diagnostika paroksizmalnyh nadzheludochkovykh tahikardij s uzkim QRS kompleksom [The differential diagnosis of paroxysmal supraventricular tachycardias with narrow QRS complex and clinical cases]. *Zdravooohranenie* [Healthcare]. 2017;7:67-74. (Russian).

4. Mamchur SE, Ardashev AV. Vnezapnaja serdechnaja smert i sindrom Volfa-Parkinsona-Uajta [Sudden cardiac death and Wolff-Parkinson-White syndrome]. *Vestnik aritmologii* [Journal of arrhythmology]. 2014;76:30-36. (Russian).

5. Munro J, Shen W-K, Srivathsan K. Pre-excited tachycardia: Atrial tachycardia with a bystander left lateral accessory pathway. *Heart Rhythm Case Rep.* 2016;2(4):334-338. doi: 10.1016/j.hrcr.2016.03.012.

6. Priori SG, Blomstrum-Lundqvist C, Mazzanti A, Blom N, Borggrefe M, Camm J, Elliott PM, Fitzsimons D, Hatala R, Hindricks G, Kirchhof P, Kjeldsen K, Kuck KH, Hernandez-Madrid A, Nikolaou N, Norekvel TM, Spaulding C, Van Veldhuisen DJ; European Society of Cardiology. Guidelines for the management of patients with ventricular arrhythmias and the prevention of sudden cardiac death. *Eur. Heart J.* 2015;36(41):2793-2867. doi: 10.1093/eurheartj/ehv316.

7. Shljahto EV, Arutjunov GP, Belenkov JuN, Ardashev AV, editors. Vnezapnaja serdechnaja smert. Moskva: Medpraktika-M; 2015. 704 p. (Russian).

8. Atoui M, Gunda S, Mahapatra S. Radiofrequency ablation to prevent sudden cardiac death. *MDCVJ.* 2015;11(2):121-128. doi: 10.14797/mdej-11-2-121.

9. Zachariah JP, Walsh EP, Triedman JK, Berul CI, Cecchin F, Alexander ME, Bevilacqua LM. Multiple accessory pathways in the young: the impact of structural heart disease. *Am. Heart J.* 2013;165(1):87-92. doi: 10.1016/j.ahj.2012.10.025.

10. Shi S, Liu T, Barajas-Martinez H, Pfeiffer R, Jiang H, Huang C, Hu D. Atrial fibrillation associated with Wolff-Parkinson-White syndrome in a patient with concomitant Brugada syndrome. *Heart Rhythm Case Rep.* 2017;3(1):13-17. doi: 10.1016/j.hrcr.2016.12.001.

11. Romano M. Text Atlas of Practical Electrocardiography : A Basic Guide to ECG Interpretation. Milan: Springer-Verlag; 2015. 224 p.

12. Antzelevitch C, Yan GX, Ackerman MJ, Borggrefe M, Corrado D, Guo J, Gussak I, Hasdemir C, Horie M, Huikuri H, Ma C, Morita H, Nam GB, Sacher F, Shimizu W, Viskin S, Wilde AA. J-Wave syndromes expert consensus conference report: Emerging concepts and gaps in knowledge. *J. Arrhythm.* 2016;32(5):315-339. doi: 10.1016/j.joa.2016.07.002.

13. Antzelevitch C, Yan G-X, editors. J wave syndromes. Brugada and Early Repolarization Syndromes. New-York: Springer; 2016. 327 p. doi: 10.1007/978-3-319-31578-2.

14. Macfarlane PW, Antzelevitch C, Haissaguerre M, Huikuri HV, Potse M, Rosso R, Sacher F, Tikkanen JT, Wellens H, Yan GX. The early repolarization pattern: consensus paper. *J. Am. Coll. Cardiol.* 2015;66(4):470-477. doi: 10.1016/j.jacc.2015.05.033.

15. Brembilla-Perrot B, Huttin O, Olivier A, Sellal JM, Villemin T, Manenti V, Moulin-Zinsch A, Marçon F, Simon G, Andronache M, Beurrier D, de Chillou C, Girerd N. Age-related location of manifest accessory pathway and clinical consequences. *Indian Pacing Electrophysiol. J.* 2016;15(5):227-235. doi: 10.1016/j.ipej.2016.02.012.

16. Brembilla-Perrot B, Olivier A, Girerd N. Influence of advancing age on clinical presentation, treatment efficacy and safety, and long-term outcome of pre-excitation syndromes: a retrospective cohort study of 961 patients included over a 25-

year period. *BMJ Open*. 2016;6:e010520. doi: 10.1136/bmjopen-2015-010520.

17. Priori SG, Wilde AA, Horie M, Cho Y, Behr ER, Berul Ch, Blom N, Brugada J, Chiang Ch-E, Huikuri H, Kannankeril

P, Krahn A, Leenhardt A, Moss A, Schwartz PJ, Shimizu W, Tomaselli G, Tracy C. HRS/EHRA/APHRs Expert Consensus Statement on the Diagnosis and Management of Patients with Inherited Primary Arrhythmia Syndromes. *Heart Rhythm*. 2013;10(12):1932-1963. doi: 10.1016/j.hrthm.2013.05.014.

A CASE OF WOLFF-PARKINSON-WHITE SYNDROME AND EARLY VENTRICULAR REPOLARIZATION WITH A HIGH RISK OF SUDDEN CARDIAC DEATH

^{1,2}Shpak N. V., ¹Snezhitskiy V. A., ¹Ausianik A. S., ²Vorobyova D. O.

¹Educational Institution «Grodno State Medical University», Grodno, Belarus

²Healthcare Institution «Grodno Regional Clinical Cardiology Center», Grodno, Belarus

The article presents a case of diagnosis and treatment of Wolff-Parkinson-White syndrome combined with early ventricular repolarization syndrome in a 19-year-old patient. The clinical presentation was characterized by a rarer variant of tachycardia involving the manifest atrioventricular accessory pathway – antidromic atrioventricular reentrant tachycardia accompanied by syncope. The risk of sudden cardiac death was estimated based on the concomitant pathology. The indications for radiofrequency ablation of accessory pathway are presented and the method of carrying out ablation in the above patient is described.

Keywords: *Wolff-Parkinson-White syndrome, antidromic tachycardia, early ventricular repolarization syndrome, radiofrequency catheter ablation, sudden cardiac death.*

Поступила: 22.03.2018

Отрецензирована: 09.04.2018