

СТРУКТУРНЫЙ И МОРФОМЕТРИЧЕСКИЙ АНАЛИЗ НЕРВНЫХ ВОЛОКОН СЕДАЛИЩНОГО НЕРВА КРЫС РАЗНОГО ВОЗРАСТА В НОРМЕ И ПРИ ГИПОКИНЕЗИИ

Попель С. Л. (*serg_popel@mail.ru*), Мыцкан Б. М.

Прикарпатский национальный университет им. В. Стефаника, Ивано-Франковск, Украина

Целью исследования было изучение ультраструктурных особенностей нервных волокон седалищного нерва крыс и их морфометрический анализ при длительной гипокинезии (до 240 сут.). Исследование проведено на 165 лабораторных крысах-самцах линии "Вистар" с исходным возрастом 2, 12 и 24 мес. на момент начала эксперимента. Они были разделены на две группы: I группа (15 интактных крыс), II группа (150 крыс – по 50 животных в каждой возрастной подгруппе). Использовали гистологические (по Кульчицкому, Массон, Ренсон, Марки) и электронно-микроскопические методы исследования. Наиболее выраженные проявления адаптационно-деструктивной реакции со стороны нервных волокон наблюдались в отдалённые сроки исследования у 2-месячных животных. В течение эксперимента миелиновые оболочки нервных волокон постепенно расслаивались, приобретали неровные контуры, осевые цилиндры истончённые, в аксоплазме наблюдался отёк митохондрий, число микротрубочек уменьшается, а нейрофиламентов – увеличивается. К 240-м суткам наблюдения прогрессивно уменьшается плотность концентрации миелиновых нервных волокон на единицу площади поперечного среза нерва, в большинстве из них наблюдаются деструктивные изменения на гисто-ультраструктурном уровне.

Ключевые слова: седалищный нерв, нервные волокна, гипокинезия.

Длительная гипокинезия (ДГК) является одной из главных причин роста заболеваний обмена веществ, органов опорно-двигательного аппарата, сердечно-сосудистой патологии, что мотивировало учёных к выделению гипокинетической болезни как отдельной нозологической единицы [4, 13].

Механизм влияния ДГК на периферическую нервную систему остается нерешенным вопросом современной нейробиологии и является крайне актуальной научной проблемой, решение которой позволит разработать оптимальные режимы двигательной активности для людей разного возраста и пола с учетом специфики их профессиональной деятельности [8].

Следует заметить, что вопрос о роли центральных отделов нервной регуляции в этиологии ДГК впервые был поставлен и традиционно рассматривается в отечественной науке [7-9].

Признаки сниженной функции нейронов при гипокинезии впервые были продемонстрированы во второй половине прошлого века и нашли свое яркое продолжение в патоморфологических исследованиях Б.М. Мицкана и соавт. [8], других авторов [7, 8, 13]. Применение современных иммуногистохимических методов и трансинаптического anterogradного аксонного транспорта меченых маркеров позволило выявить связи между отдельными нервными центрами, клетками разной нейрхимической модальности, которые входят в состав разных двигательных ядер спинного и головного мозга [11, 12]. Невзирая на эти успехи, в современной нейроморфологии вопросам влияния ДГК на составные элементы простой соматической рефлекторной дуги не уделяется надлежащее внимание [8, 9, 13]. В частности, остается нерешенной проблема чувствительности миелиновых нервных волокон (МНВ) спинномозговых нервов к ДГК, а также реакция безмиелиновых нервных волокон (БНВ) при таких условиях [7].

Цель исследования – изучить ультраструктурные особенности составных компонентов седалищного нерва крыс разного возраста при длительной гипокинезии.

Материалы и методы

Работа выполнена на 165 лабораторных крысах-самцах линии "Вистар" с исходным возрастом 2, 12 и 24 мес. на момент начала эксперимента. При работе с животными руководствовались общими этическими принципами работы с экспериментальными животными, Законом Украины "О защите животных от жестокого поведения", положениями "Этического кодекса врача Украины" и Хельсинкской декларацией о гуманном отношении к животным [3, 4]. Животные были распределены на две группы: I группа (15 интактных крыс), II группа (150 крыс), в которой моделировали ДГК по методу Б. М. Мыцкана и соавт. [8]. Эвтаназию животных проводили путем передозирования тиопенталового наркоза через 60, 180 и 240 сут. от начала моделирования ДГК. Для исследования МНВ седалищного нерва (СН) использовали гистологические методы (выявление нервных волокон методами Кульчицкого, Массона, Ренсона, Марки). Материал для ультраструктурного исследования фиксировали в 2% растворе четырехоксида осмия, проводили и заливали в смесь эпоксидной смолы эпон-аралдит. Ультратонкие срезы получали на ультрамикротоме УМТП-6М, контрастировали согласно общепринятым правилам по Рейнольдсу и просматривали в электронном микроскопе ПЕМ-125 К (ПО "Selmi" Украина) при ускоряющем напряжении 75 кВ с последующим фотографированием при увеличении от 1200 до 20000 раз. Полутонкие срезы толщиной 1 мкм окрашивали 1% раствором метиленового синего с 2 частями 1% раствора NaVO₄ [10]. Гистологические препараты и полутонкие срезы изучали под световым микроскопом MC 300 (ТХР, Австрия) и фотографировали с помощью Digital camera for microscope DCM 900 (ТХР, Австрия).

Морфометрию осуществляли на указанных препаратах с помощью программного обеспечения NIH USA «Image J» в автоматическом или ручном режиме с учетом увеличений. Структурные изменения на определенном этапе исследования анализировали в 50 полях зрения и определяли внешний диаметр МНВ, толщину миелиновой оболочки (МО) и диаметр аксона, площадь поперечного сечения МНВ,




Рисунок 1. – Гистоструктура седалищного нерва интактных крыс в средней трети бедра : а, г – 2-месячные, б, д – 12-месячные, в, е – 24-месячные. Метод: а-в – окраска метиленовым синим; г-е – по Кульчицкому
Ув.: ок. х7, о. х40

плотность расположения в пучках СН. Индекс g определяли по формуле: $g=da/df$, где da – диаметр аксона, df – диаметр нервного волокна.

Принимая во внимание, что МНВ на поперечном срезе имеет форму эллипса, с помощью микрометрической линейки измеряли его малую и большую полуоси. Площадь поперечного сечения подсчитывали по формуле: $S=\pi ab$, где a – длина большой полуоси; b – длина малой полуоси. Плотность расположения МНВ (количество поперечных срезов на единицу площади) в СН определяли методом стандартных плоскостей (на площади 1 мм²), используя планиметрическую сетку по Г. Г. Автандилову [1]. Статистическую обработку данных осуществляли с помощью программы Excel [6].

Результаты и обсуждение

Гистологическая особенность МНВ 2-месячных крыс I группы заключается в незначительном количестве волокон большого диаметра (только 9,8%), превалированием МНВ мелкого диаметра (74,2%) и мелкопестрой структурой миелина (рис. 1 а, г). На ультраструктурном уровне в большинстве МНВ наблюдается истончённая МО (рис. 2).

При изучении гистологических поперечных срезов СН 12-месячных крыс I группы установлено, что

диаметр пучков составляет в среднем $0,98\pm 0,02$ мм, площадь поперечного сечения – $2,5\pm 0,07$ мм². МНВ имеют округлую или овальную форму, окружены хорошо выраженной МО (рис. 1 б, д).

Количество МНВ на 1 мм² площади поперечного сечения нерва составляет в среднем $8281,5\pm 102,33$. МНВ мелкого калибра (величина диаметра меньше 4 мкм) наблюдаются в 14,2% от общего их количества. Количество МНВ среднего калибра (величина диаметра от 4,1 до 7 мкм) составляют 34,5%. МНВ большого калибра (величина диаметра больше 7,1 мкм) составляет 51,3%.

Процентное соотношение волокон разного калибра в СН было похожее в его разных участках на протяжении всей длины бедра. Среди тонких МНВ 16,0% от общего количества составляли волокна с площадью поперечного сечения 1,8 мкм², по 12,0% приходится на МНВ с площадью поперечного сечения 1,2 мкм² и 2,4 мкм². В группе МНВ среднего калибра 19,0% от общего количества приходилось на волокна с площадью сечения 3,9 мкм², по 16,0% – на волокна с площадью сечения 4,9 мкм² и 5,9 мкм². Среди МНВ большого калибра группы волокон с разной площадью поперечного сечения встречались с частотой 19,0-24,0%.

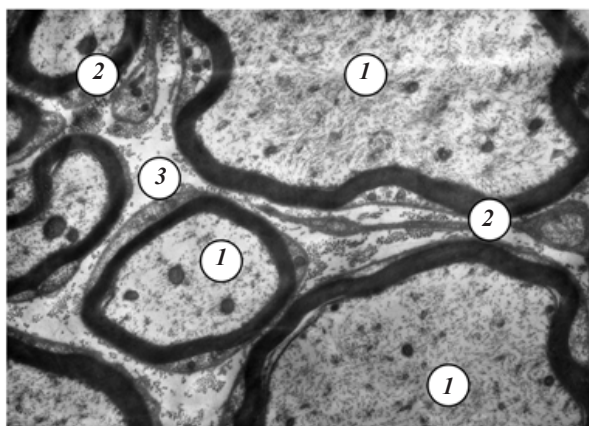


Рисунок 2. – Ультраструктурная организация миелиновых нервных волокон седалищного нерва 2-месячной интактной крысы: 1 – аксон, 2 – миелиновая оболочка, 3 – эндоневрий. Ув.: $\times 10000$

У 24-месячных интактных крыс количество МНВ разного диаметра приблизительно одинаковое и составляет: мелких – 36,2%, средних – 33,1% и больших – 30,7%. При этом МО уплотнённая, имеет вид черного кольца достаточной большой толщины (см. рис. 1 в, е), тогда как аксон имеет очень малый диаметр – только 25,0% от величины диаметра аксона 12-месячных интактных крыс.

Через 60 сут. от начала моделирования ДГК у 12-месячных животных II группы средняя площадь поперечного сечения МНВ составляет $4,1 \pm 0,27$ $\mu\text{м}^2$, плотность их расположения достоверно ($p < 0,05$) уменьшается на 9,7% и составляет в среднем $57,3 \pm 1,41$ волокон на 1 мм^2 площади поперечного сечения СН (в I группе – $71,7 \pm 1,74$). Изменяется процентное соотношение площади поперечного сечения МНВ разного калибра за счет незначительного сдвига гистограммы распределения в сторону волокон с меньшей площадью поперечного сечения. Мелких волокон насчитывается 29,0%, средних – 46,0%, больших – 25,0% от общего количества МНВ.

Среди мелких волокон в 19,2% от общего количества встречались МНВ с площадью поперечного сечения $1,2 \text{ мкм}^2$, в 16,3% – с площадью поперечного сечения $2,4 \text{ мкм}^2$.

В группе волокон среднего калибра с площадью сечения $3,9 \text{ мкм}^2$ и $4,5 \text{ мкм}^2$ приходится, соответственно, 15,4% и 15,9% от общего количества МНВ.

Волокна большого калибра с разной площадью поперечного сечения встречались в 11,0-14,0% от общего количества МНВ. На поперечных срезах МНВ иногда теряют округлую форму, окруженные деформированной и расслоённой МО.

В этот срок эксперимента в отдельных МНВ среднего и большого диаметра наблюдаются периаксональные изменения: отёк и частичная деструкция МО, неравномерность её окрашивания. Подтверждением этому является их метрическое перераспределение (увеличение количества мелких на фоне уменьшения числа средних и больших волокон) и увеличение показателя g . Подавляющее большинство БНВ в составе СН при этом остаются интактными.

Нужно отметить, что, несмотря на разность в возрасте животных, морфологические изменения до 60 сут. ДГК имеют практически одинаковый характер, поэтому мы не останавливаемся на них у 2- и 24-месячных крыс.

Через 180 сут. от начала моделирования ДГК у 2-месячных животных II группы в 1,8 раза ($p < 0,05$) уменьшается среднее значение площади поперечного сечения МНВ, которое составляет $5,8 \pm 0,36 \text{ мкм}^2$. Сами МНВ теряют округлую форму, МО теряет правильную гистологическую структуру.

При этом 6,1% от общего количества волокон составляли волокна среднего калибра с площадью поперечного сечения $4,9 \text{ мкм}^2$. Среди волокон большого калибра в 4,6% встречались волокна с площадью поперечного сечения $10,0 \text{ мкм}^2$, еще в 5,3% случаев – $12,0 \text{ мкм}^2$. В таких МНВ наблюдается резкий отёк и расслоение МО, что не дает возможности наблюдать аксон (рис. 3 а).

Резкое сужение последнего является причиной задержки двустороннего аксонного транспорта [8, 11], что на фоне деструкции микротрубочек еще больше

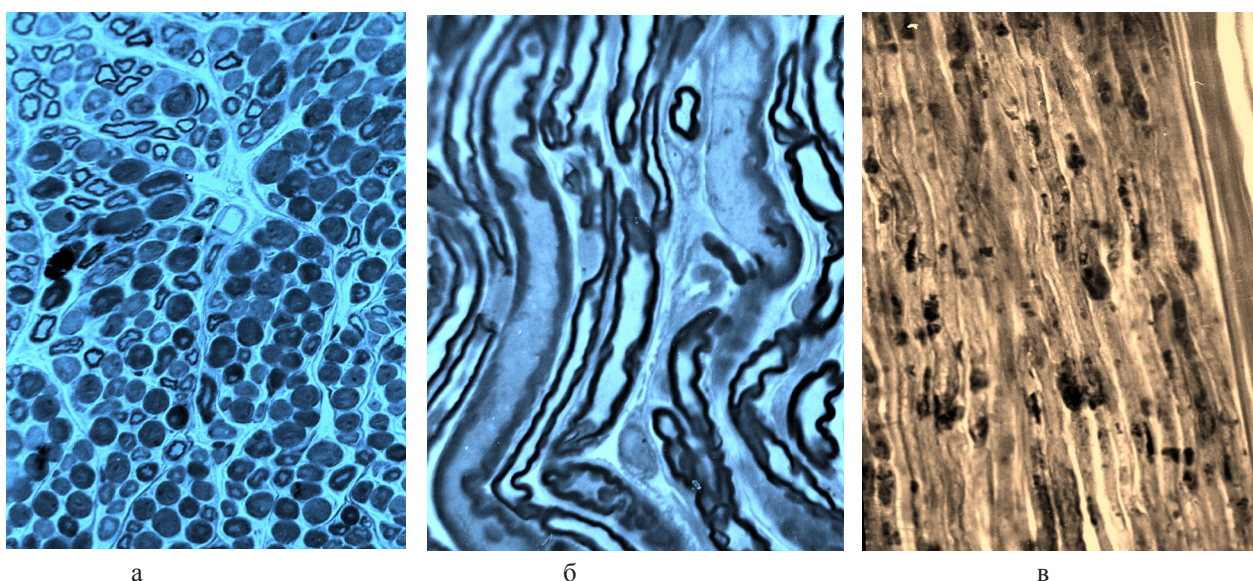


Рисунок 3. – Гистоструктура седалищного нерва 2-месячной крысы после 180 сут. от начала моделирования длительной гипокинезии. Стрелками показаны участки демиелинизации. Метод: а, б – окраска метиленовым синим, в – по Марки. Ув.: ок. $\times 7$, об. $\times 20$

осложняет процессы физиологической адаптации к условиям ДГК.

В отдельных МНВ наблюдаются разной протяжённости участки демиелинизации (рис. 3 б). Их появление, вероятно, связано с активацией липо- и протеолитических ферментов в цитоплазме нейролеммоцитов [3, 7].

Такая активация возможна в условиях гипоксии, которая закономерно возникает при ДГК [8]. Как указывают В. И. Морозов и соав. [9], гипоксия при ДГК вызывает повышение процессов ПОЛ, а они в свою очередь запускают механизмы деструкции фосфолипидов в составе МО [3, 14], причем расслоение происходит по основным линиям миелина [8, 13].

В большинстве МНВ наблюдаются выраженный отёк, вакуолизация, локальное разрушение МО с обнажением осевых цилиндров, варикозные расширения, нарушения их мелко-ячеистой структуры и окрашивания, что подтверждается также электронно-микроскопическими исследованиями.

Выявляется отёк и неравномерная импрегнация осевых цилиндров не только в МНВ, но и в БНВ. В отёчном эндоневрии определяются (по методу Марки) продукты деградации миелина – ельцгольцевские тельца (рис. 3 в). В связи с этим в метрическом распределении происходит еще более выраженная, в сравнении с предыдущим сроком наблюдения, перекалибровка МНВ: уменьшение количества больших и средних на фоне увеличения числа мелких волокон, увеличения показателя г. Следствием демиелинизации отдельных аксонов является уменьшение общего количества МНВ на площади 1 мм² поперечного сечения нерва, тогда как число БНВ изменяется не достоверно, что свидетельствует о большей их адаптационной стойкости к условиям ДГК.

Плотность концентрации МНВ на 1 мм² составляет 41,1±1,77, что в 1,2 раза (p<0,05) меньше, чем у животных I группы.

Через 180 сут. после начала моделирования у 12-месячных животных II группы значительные изменения касаются МНВ большого диаметра, в которых сохраняется величина аксона, но истончается МО. При световой микроскопии они теряют овальную или округлую форму, часто встречаются волокна с неправильной формой. До 46,8% увеличивается количество МНВ мелкого калибра. 34,1% приходит-

ся на волокна со средним и только 19,1% с большим диаметром. В группе мелких волокон чаще (53,2%) всего встречаются волокна с площадью поперечного сечения 1,2 мкм².

На ультраструктурном уровне часто встречаются волокна неправильной формы (рис. 4 а). В аксоплазме резко уменьшается количество микротрубочек, митохондрии мелкие, с отёчным матриксом и фрагментированными кристами (рис. 4 б).

Особенностью МНВ у 24-месячных животных II группы через 180 сут. ДГК было истончение МО и нарушение правильной формы аксона, особенно в волокнах среднего и крупного диаметра. Средняя площадь поперечного сечения в 1,2 раза (p<0,05) уменьшается в сравнении с предыдущим сроком наблюдения и составляет 4,7±0,33 мкм². Этот показатель в 1,3 раза (p<0,05) меньше показателя в группе интактных животных того же возраста. Плотность концентрации МНВ на 1 мм² площади поперечного сечения составляет 42,8±1,24, что в 1,3 раза (p<0,05) меньше в сравнении с I группой животных.

МНВ мелкого калибра составляют 39,9% от общего количества, волокна среднего калибра – 45,7%, большого – 14,4%. В группе мелких МНВ чаще всего встречаются волокна с площадью поперечного сечения 1,8 мкм² и 2,4 мкм² (по 15,4% от общего количества) и с площадью поперечного сечения 1,7 мкм² и 3,9 мкм² (по 14,1% от общего количества).

Среди волокон среднего калибра самую большую группу составляют волокна с площадью поперечного сечения 4,9 мкм² (5,2% от общего количества), 4,3% приходится на волокна с площадью поперечного сечения 5,4 мкм² и по 12,7% от общего количества – на волокна с площадью поперечного сечения 4,4 мкм² и 6,9 мкм². Среди волокон большого калибра в 6,5% от общего количества встречались волокна с площадью поперечного сечения 8,3 мкм².

При исследовании структуры СН нерва у 2-месячных крыс через 240 сут. после начала моделирования ДГК выявлено, что на поперечных срезах МНВ редко имеют округлую или овальную форму. Они покрыты бесструктурным миелином разной толщины.

В 55,7% от общего количества НВ составляют волокна мелкого калибра, 38,1% – среднего и только в 6,2% наблюдаются волокна большого диаметра.

Площадь поперечного сечения уменьшается в 1,4

раза (p<0,05) в сравнении с предыдущим сроком и составляет 3,1±0,23 мкм². Этот показатель резко отличается от такового в I группе животных. Среди МНВ мелкого калибра 5,9% от общего количества встречаются волокна с площадью поперечного сечения 1,2 мкм², в 7,3% – с площадью поперечного сечения 2,4 мкм². В группе МНВ среднего калибра 5,7% от общего количества приходится на волокна с площадью поперечного сечения 4,5 мкм². Среди МНВ большого калибра группы с разной площадью поперечного сечения встречаются в 5,0-7,0% от их общего количества.

Плотность концентрации МНВ на 1 мм² составляет 40,0±1,12, что в 1,6 раза (p<0,05) меньше по

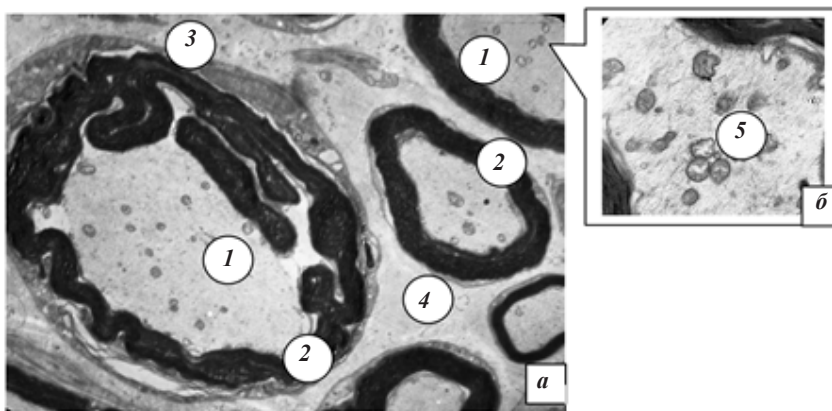


Рисунок 4. – Ультраструктурное строение миелиновых нервных волокон седалищного нерва 12-месячной крысы через 180 сут. от начала моделирования гипокнезии. Отёк аксоплазмы, расслоение и фрагментация миелиновой оболочки: 1 – аксон; 2 – миелиновая оболочка; 3 – нейролеммоцит; 4 – эндоневрий, 5 – митохондрии. Ув.: а – х4000, б – 12000

сравнению с показателем в норме и в 1,2 раза ($p < 0,05$) меньше, чем в предыдущий срок наблюдения. Детальное изучение полутонких срезов выявило, что большинство МНВ имеют мелкий диаметр, неправильную форму, покрыты истончённой МО. На гистологических препаратах заметно, что МНВ окружены оптически светлыми вакуолями, образованными накоплением отёчной жидкости.

Через 240 сут. ДГК у 12-месячных животных II группы установлено, что МНВ были неопределённой формы, покрытые истончённой, бесструктурной МО. Среднее значение площади поперечного сечения составляет $4,54 \pm 0,34$ $\mu\text{м}^2$, что в 1,3 раза ($p < 0,05$) меньше, чем в группе интактных животных.

Плотность концентрации МНВ на 1 мм^2 поперечного сечения СН составляет $41,0 \pm 2,14$, что в 1,4 раза ($p < 0,05$) меньше в сравнении с интактными животными.

Среди всех МНВ 41,3% составляли волокна с площадью поперечного сечения меньше 3 $\mu\text{м}^2$, 45,8% занимали волокна с площадью поперечного сечения 4-7 $\mu\text{м}^2$ и только 12,9% – с площадью поперечного сечения больше 7 $\mu\text{м}^2$. В группе МНВ мелкого калибра по 8,3% от общего количества составляли волокна с площадью поперечного сечения 1,4 $\mu\text{м}^2$ и 2,9 $\mu\text{м}^2$.

Среди волокон среднего калибра в 6,5% случаев от общего количества встречались волокна с площадью поперечного сечения 3,9 $\mu\text{м}^2$ и 4,5 $\mu\text{м}^2$, в 5,2% – с площадью поперечного сечения 5,9 $\mu\text{м}^2$. Среди волокон большого калибра группы с разной площадью поперечного сечения волокон встречались в 7,0-10,0% от общего количества МНВ.

При электронно-микроскопическом исследовании у большей части МНВ в аксоплазме наблюдается преобладание количества нейрофиламентов над числом нейротрубочек и расслоение МО, при этом волокна имеют неправильные контуры (рис. 5).

Особенность морфометрических изменений у 24-месячных животных после 240 сут. ДГК состоит в том, что средняя площадь поперечного сечения МНВ составляет $2,7 \pm 0,23$ $\mu\text{м}^2$, что в 1,4 раза ($p < 0,05$) меньше в сравнении с интактными животными. Значительно уменьшается плотность концентрации МНВ, которая составляет $36,0 \pm 1,51$, что в 1,8 раза ($p < 0,05$) меньше в сравнении с интактными животными и в 1,2 раза ($p < 0,05$) меньше в сравнении с предыдущим сроком исследования. Изменилось процентное соотношение волокон разного калибра.

В 70,0% от общего количества составляют волокна с площадью поперечного сечения меньше 3 $\mu\text{м}^2$, 25,9% – с площадью поперечного сечения от 3 до 7 $\mu\text{м}^2$, и 4,1% – с площадью поперечного сечения больше 7 $\mu\text{м}^2$. В 9,2% от общего количества встречаются волокна с площадью поперечного сечения 0,92 $\mu\text{м}^2$, в 18,7% – с площадью поперечного сечения 1,2 $\mu\text{м}^2$, в 10,7% – с площадью поперечного сечения 1,8 $\mu\text{м}^2$ и в 46,5% – с площадью поперечного сечения 2,8 $\mu\text{м}^2$.

В группе волокон среднего калибра по 25,0% от общего количества приходится на волокна с площадью поперечного сечения 4,3 $\mu\text{м}^2$ и 5,9 $\mu\text{м}^2$, 22,1% – на волокна с площадью поперечного сечения

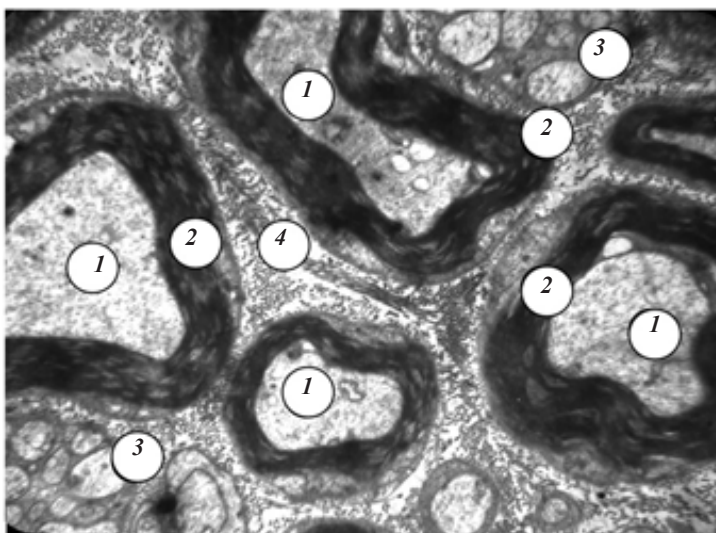


Рисунок 5. – Ультраструктура МНВ седалищного нерва 12-месячной крысы через 240 сут. от начала моделирования гипокинезии. Расслоение миелиновых оболочек отдельных МНВ: 1 – аксон, 2 – миелиновая оболочка, 3 – безмиелиновое нервное волокно, 4 – эндоневрий. Ув.: $\times 10000$

4,9 $\mu\text{м}^2$ и только 12,2% – на волокна с площадью поперечного сечения 6,9 $\mu\text{м}^2$. Среди МНВ большого калибра группы с разной площадью поперечного сечения встречаются в 5,0-8,0% от общего количества.

Выводы

1. Морфологическая особенность седалищного нерва 2-месячных интактных крыс состоит в большом количестве волокон мелкого и среднего калибра, но значительно меньшем количестве волокон крупного диаметра (они составляют, соответственно, 23,8%, 45,7% и 16,3%). По морфометрическим параметрам седалищный нерв половозрелых 12-месячных интактных крыс состоит из 1-3 основных пучков со средним содержанием $8281,5 \pm 102,33$ нервных волокон. Миелиновые нервные волокна мелкого калибра наблюдаются в 14,2%, среднего калибра – в 34,5%, большого калибра – в 51,3% от общего их количества. Особенность морфометрического распределения у 24-месячных интактных крыс – наибольшее количество волокон среднего диаметра (52,1%), при этом снижается число волокон крупного диаметра (33,1%) и практически остаётся неизменным число волокон мелкого диаметра (14,8%).

2. Установлено, что при длительной гипокинезии в седалищном нерве крыс разного возраста наблюдались однотипные морфофункциональные изменения со стороны МНВ, которые были наиболее выражены в конце эксперимента у неполовозрелых 2-месячных крыс. Они заключались в постепенном уменьшении количества миелиновых нервных волокон большого диаметра на фоне прогрессирующего увеличения волокон мелкого калибра и относительной стабильности нервных волокон среднего диаметра, при этом уменьшается плотность их концентрации на единицу площади поперечного сечения нервных пучков.

3. На протяжении всего срока наблюдения независимо от возраста животных ультраструктура миелиновых нервных волокон прогрессивно изменяется в результате адаптивно-деструктивных процессов, которые касаются в первую очередь миелиновой оболочки. В аксоплазме выявляются признаки задержки

аксонного транспорта, что является следствием депривации двигательной функции у животных разного возраста.

Перспективы последующих исследований в данном направлении. Проведенные исследования изме-

нений гисто-ультраструктуры миелиновых нервных волокон седалищного нерва и их морфометрических показателей в динамике длительной гипокинезии открывает перспективы для поиска и оптимизации методов нивелировки её негативного влияния на организм.

Литература

1. Автандилов, Г. Г. Медицинская морфометрия / Г. Г. Автандилов. – М.: Медицина, 1990. – 384 с.
2. Гельсінська Декларація Всесвітньої медичної асоціації / Морфологія. – 2010. – Т. 4, № 2. – С. 65–68.
3. Гусакова, Е. А. Стресс и протеолитические ферменты / Е. А. Гусакова, И. В. Городецкая // Вестник ВГМУ. – 2012. – Т. 11, № 4. – С. 15–25.
4. Закон України № 3447-IV від 21.02.2006 р. “Про захист тварин від жорсткого поводження” / Верховна Рада України. – Офіц. вид. – Відомості Верховної Ради України. – 2006. – № 7. – С. 230.
5. Карупу, В. Я. Электронная микроскопия / В. Я. Карупу. – К.: Вища школа, 1984. – 208 с.
6. Лапач, С. Н. Статистические методы в медико-биологических исследованиях с использованием Excel / С. Н. Лапач, А. В. Чубенко, П. Н. Бабич. – К.: Морион, 2000. – 320 с.
7. Морозов, В. И. Изменение мышечных нервов голени белых крыс в постнатальном периоде онтогенеза / В. И. Морозов, В. М. Чучков, О. А. Паксютов // Морфология. – 2002. – Т. 121, № 2. – С. 108.
8. Мицкан, Б. М. Нервово-м'язовий апарат і гіпокінезія / Б. М. Мицкан, С. Л. Попель // Концепція розвитку галузі фізичного виховання і спорту в Україні: Зб. наук. праць Міжнародного університету «РЕГІ» ім. Степана Дем'янука / – Рівне «Прайт хауз», 2011. – Вип. 2. – С. 148–151.
9. Морозов, В. И. Морфологические и биохимические аспекты повреждения и регенерации скелетных мышц при физических нагрузках и гиподинамии / В. И. Морозов, Г. А. Сакута, М. И. Калинин // Морфология. – 2006. – Т. 129, № 3. – С. 88–96.
10. Пат. 75781 України, МПК G01N 1/30. Спосіб швидкого фарбування напівтонких зрізів / С. Л. Попель, В. М. Перцович, О. А. Марчук; № u2012 05817 ; заявл. 16.02.2012 ; опубл. 2012.09.12.
11. Патологическая физиология / Под ред. А. Д. Адо, В. В. Новицкого. – Томск : Изд-во Том. ун-та, 1994. – 468 с.
12. Солин, А. В. Протективное действие опиоидных пептидов на изменения в системе перекисное окисление липидов – антиоксидантная защита при иммобилизационном стрессе / А. В. Солин, Ю. Д. Ляшев // Современные проблемы науки и образования. – 2012. – № 1. – С. 10.
13. Sahin E. Immobilization stress in rat tissues: alterations in protein oxidation, lipid peroxidation and antioxidant defense system / E. Sahin, S. Gumuşlu // Comp. Biochem. Physiol. & Toxicol. Pharmacol. – 2007. – Vol. 144, № 4. – P. 342–347.
14. Shvets V. N. Lipid peroxidation in adult and aged rat heart under immobilization stress / V. N. Shvets, V. V. Davydov // Biomed. Khim. – 2003. – Vol. 49, № 2. – P. 117–121.

Literatura

1. Avtandilov G. G. Medicinskaya morphometriya / G. G. Avtandilov. – M. : Medicina, 1990. – 384 s.
2. Hel'sinska Deklaraciya Vsesvitnyoyi medychnoyi asociaciyi / Morphologiya. – 2010. – T. 4, № 2. – S. 65–68.
3. Gusakova E. A. Stress i proteoliticheskiye fermenty / E. A. Gusakova, I. V. Gorodetskaya // Vestnik VGMU. – 2012. – T. 11, № 4. – S. 15–25.
4. Zakon Ukrayiny № 3447-IV 21.02.2006 r. “Pro zachist tvaryn vid zhorstogo povodzhennya” / Verchovna Rada Ukrayiny. – Ofic. vid. – Vidomosti Verchovnoyi Rady Ukrayiny. – 2006. – № 7. – S. 230.
5. Karupu V. Ya. Elektronnaya mikroskopiya / V. Ya. Karupu. – K.: Vichscha shkola, 1984. – 208 s.
6. Lapach S. N. Statisticheskiye metody v mediko-biologicheskikh isskedovaniyach s ispol'zovaniem Excel / S. N. Lapach, A. V. Chybenko, P. N. Babich. – K.: Morion, 2000. – 320 s.
7. Morozov V. I. Izmeneniye myshechnykh nervov goleny belich krysv v pstnatk'l'nom periody ontogeneza / V. I. Morozov, V. M. Chuchkov, O. A. Paksyutov // Morphologiya. – 2002. – T. 121, № 2. – S. 108.
8. Mytckan B. M. Nervovo-myazoviy aparat i hipokineziya / B. M. Mytckan, S. L. Popel' // Konceptiya rozvytku galuzi fizychoho vichovannya i sportu v Ukrainy: Zb. nauk. prac Mizhcnarodnogo universytetu «REGI» im. Stepana Demiyanchuka. – Rivne «Prayt haus», 2011. – Vip. 2. – S. 148–151.
9. Morozov V. I. Morphologicheskije i biokhimicheskie aspekty povrezhdeniya i regeneraciyi skeletnich mishtc pri fizicheskikh nagruzkach i hipodinamiji / V. I. Morozov, G. A. Sakuta, M. I. Kalinskiy // Morphologiya. – 2006. – T. 129, № 3. – S. 88–96.
10. Pat. 75781 Ukrayiny, MPK G01N 1/30. Sposib chvidkogo farbuвання napivtonkikh zriziv / S. L. Popel', B. M. Percovich, O. A. Marchuk; № u2012 05817 ; zavavl. 16.02.2012 ; opubl. 2012.09.12.
11. Patologicheskaya fiziologiya / Pod red. A. D. Ado, V. V. Novitckogo. – Tomsk: Izd-vo Tom. universiteta, 1994. – 468 s.
12. Solin A. V. Protektivnoye deyistviye opioidnykh peptidov na izmeneniya v sisteme perekisnogo okisleniya lipidov – antioxiđantnaya zaschita pri immobilizaciiomnom stresse / A. V. Solin, Yu. D. Lyashev // Sovremenniye problemy nauky i obrazovaniya. – 2012. – № 1. – S. 10.
13. Sahin E. Immobilization stress in rat tissues: alterations in protein oxidation, lipid peroxidation and antioxidant defense system / E. Sahin, S. Gumuşlu // Comp. Biochem. Physiol. & Toxicol. Pharmacol. – 2007. – Vol. 144, № 4. – P. 342–347.
14. Shvets V. N. Lipid peroxidation in adult and aged rat heart under immobilization stress / V. N. Shvets, V. V. Davydov // Biomed. Khim. – 2003. – Vol. 49, № 2. – P. 117–121.

STRUCTURAL AND MORFOMETRICS ANALYSIS OF NERVE FIBERS OF SCIATIC NERVE OF RATS
OF A DIFFERENT AGE IN A NORME AND AT HYPOKINESIA

Popel' S. L., Mytckan B. M.

V. Stefanyk Precarpathian National University, Ivano-Frankovsk, Ukraine

The purpose of a research was to study the ultrastructure features of nervous fibres of sciatic nerve of rats and their morfometrics analysis at protracted hypokinesia. Research was conducted on 155 rats-males of line of "Wistar" in different age, which were parted on two groups: The I group is a control (5 rats), the II group is experimental (150 rats), which was divided into three age sub-groups: 2, 12 and 24 month old (in each for 50 animals). Used histological (on Kul'chytsky, Masson, Renon, Marky) and electronmicroscopic methods of the research. The most expressed displays of adaptation-destructive reaction from the side of nervous fibers were observed in the prolongetive terms of research on the animals of 2 month old. During the supervision of myelin sheath of nervous fibers exfoliated gradually, they had acquired uneven contours, axial cylinders of thinless, there were dropsical mitochondria in axoplasme, the number of microtubule diminishes, and neurofilaments – is increased. To the 240th day of supervision the progressive closeness of concentration on unit of area of transversal cut of nerve diminishes is shown, most of them have the destructive changes at hysto-ultrastruction level of myelin nervous fibers.

Keywords: sciatic nerve, nervous fibers, myelin sheath, axon, hypokinesia.

Поступила: 17.02.2015

Отрецензирована: 02.03.2016