

УДК 616.13-003.84-021.3

ИДИОПАТИЧЕСКАЯ АРТЕРИАЛЬНАЯ КАЛЬЦИФИКАЦИЯ*Н.А.Кардаш, В.Н.Кононов, С.В.Харькова*

УО «Гродненский государственный медицинский университет»

УЗ «Гродненское областное патологоанатомическое бюро»

Идиопатическая артериальная кальцификация – полиэтиологическое заболевание, основным звеном патогенеза которого является кальцифилаксия. Является редко встречающимся заболеванием, трудно диагностируется, может длительно протекать без существенной симптоматики, поэтому каждый случай ИАК требует тщательного анализа при выборе методов диагностики и терапии.

Ключевые слова: идиопатическая артериальная кальцификация (ИАК).

Idiopathic Arterial Calcification (IAC) is a polyetiological disease, calcification being the main element of its pathogenesis. The disease is rather uncommon and not easily diagnosed; it may have a prolonged asymptomatic period as well. Thus, while choosing diagnostic methods and therapy the thorough evaluation is required in every case.

Key words: Idiopathic Arterial Calcification (IAC)

Идиопатическая артериальная кальцификация (ИАК) – редкое заболевание неизвестной этиологии, характеризующееся генерализованным кальцинозом внутренней и мышечной оболочек артерий у детей. Впервые это заболевание описано Dupante в 1899 году, в отечественной литературе первое наблюдение этого заболевания провели В.М.Афанасьев и соавторы [2].

Прогноз при ИАК неблагоприятный. Заболевание трудно диагностируется при жизни, встречается с частотой 1 случай на 2000-5000 случаев аутопсий, наблюдается у мертворожденных и у детей, проживших от несколько минут до 4-5 лет. Редкость данной патологии делает актуальным каждый случай [2].

Этиология ИАК неизвестна. Существует несколько гипотез, объясняющих развитие болезни, но многие авторы, основываясь на учении Г.Селье, связывают развитие ИАК с кальцифилакцией. Г.Селье рассматривает кальцифилаксию как защитную реакцию, при которой избирательное отложение извести может повышать резистентность ткани и препятствовать действию на нее патогенного агента [1]. Включение кальцифилаксии в патогенез ИАК логически объединяет все существующие гипотезы, пытающиеся объяснить причину возникновения заболевания, т.к. каждая из них отдает предпочтение какому-то одному признаку, характеризующему кальцифилаксию. Кроме того, это позволяет предполагать многопричинный генез ИАК с выделением врожденных, приобретенных и сочетанных форм заболевания [1].

На аутопсии во многих случаях масса сердца увеличена, иногда в 2-4 раза, полости его расширены, стенка левого желудочка утолщена, эндокард левой половины сердца белесый, также утолщен. В ряде случаев отмечаются аномалии развития сердца и сосудов. Иногда определяются извитость, уплотнение, обызвествление коронарных артерий с резким сужением их просвета. Во многих случаях наблюдаются инфаркты, особенно в папиллярных мышцах, постинфарктные рубцы, участки кальциноза. У детей раннего возраста на аутопсии, кроме ИАК, диагностируются стафилококковый перитонит, пупочный сепсис, родовая травма, цитомегалия. При микроскопическом исследовании при ИАК обнаруживается кальциноз внутренней

эластической мембраны и мышечной оболочки артерий крупного и среднего калибра. При этом всегда поражаются коронарные артерии. С меньшим постоянством встречается кальциноз почечных, селезеночных, панкреатических, брыжеечных и легочных артерий [1].

В зависимости от продолжительности болезни выделяют два клинико-анатомических варианта ИАК, различающихся по степени и распространенности поражения артерий, а также по характеру изменений в сердце. Первый вариант сопровождается внезапной смертью ребенка вследствие острой коронарной недостаточности или инфаркта миокарда. Вторым вариантом характеризуется развитием сердечной недостаточности в результате кардиомегалии с кардиосклерозом и фиброэластозом эндокарда, распространением кальциноза на большинство артерий других органов. У всех больных клиническая картина характеризуется кардиореспираторным синдромом, сопровождающимся тахикардией, тахипноэ и цианозом. В зависимости от преимущественного поражения артерий, симптоматика ИАК различна. Но всегда на первый план выступает поражение коронарных артерий [1].

Приводим собственные наблюдения. Первый случай – это девочка 9 лет, внезапная смерть которой наступила во время занятий в бассейне. Из анамнеза известно, что она родилась от 2-ой беременности, 2-х срочных родов, весом 4100 грамм, развивалась нормально. Из перенесенных заболеваний отмечено 10 раз ОРВИ, скалиоз грудного отдела, в связи с этим была направлена на лечебное плавание, во время занятий у бортика бассейна девочка потеряла сознание, после извлечения из воды инструктор установил отсутствие дыхания и сердцебиения, реанимационные мероприятия, которые проводились в детской поликлинике, неэффективные, и была констатирована смерть девочки. Клинический диагноз (был выставлен по амбулаторной карте): острая сердечная недостаточность. Синдром внезапной смерти? На аутопсии: при внешнем осмотре – без видимой патологии. Со стороны органов дыхания – легкие полнокровные, отек; со стороны органов кровообращения – масса сердца - 205 г, толщина миокарда левого желудочка 0,9-1,5 см, неравномерная гипертрофия левого желудочка с крупноочаговым слив-

ным кардиосклерозом, очагами обызвествления и мелкими некрозами, просвет левой коронарной артерии стенозирован, при гистологическом исследовании в сердце – очаги кардиосклероза с очаговым кальцинозом и гипертрофией мышечных волокон, неравномерное полнокровие с мелкими геморрагиями и дистрофией мышечных волокон, мелкие инфаркты; стенка артерии – гипертрофия мышечного слоя, очаговая пролиферация клеток интимы, некроз, очаговое обильное отложение извести с резким сужением просвета сосудов. Патологоанатомический диагноз: идиопатический артериальный кальциноз с преимущественным поражением артерий сердца, надпочечников, мезентериальных и почечных артерий, со стенозом левой коронарной артерии и гипертрофической кардиомиопатией. Причиной смерти девочки явилась острая сердечная недостаточность, обусловленная крупноочаговым кардиосклерозом с множественными мелкими некрозами в миокарде левого желудочка на почве идиопатического артериального кальциноза, со стенозом левой коронарной артерии сердца.

Второй случай – мальчик 1,5 месяца. Из анамнеза: родился с весом 3350 г, от 2-ой доношенной беременности, 1-х срочных родов, без патологии, находился на искусственном вскармливании. Поступил по скорой помощи в тяжелом состоянии с жалобами матери на отказ от еды и одышку. При поступлении ребенок стонал и кричал, частота дыхательных движений – 72 в мин., мраморность кожи с цианозом, резкая одышка, вялость, ЧСС – 120; переведен на ИВЛ. В легких признаки пневмонии и тимомегалии. Через 2 часа состояние агонирующее, выраженная дыхательная недостаточность и отек легких. На фоне ИВЛ произошла остановка сердечной деятельности, реанимационные мероприятия безуспешны, была констатирована смерть ребенка. Клинический диагноз: острая респираторная вирусная инфекция. Двухсторонняя пневмония. Острая сердечно-сосудистая недостаточность. Надпочечниковая недостаточность. Дыхательная недостаточность 3 степени. Врожденный порок сердца? Анемия. Гипотрофия. На вскрытии: труп доношенного мальчика, правильного телосложения, умеренного питания. Дыхательная система – слизистые оболочки трахеи и крупных бронхов набухшие, бледно-серого цвета, легкие весят 60/75 г (при норме 41/33 г), ткань легких однородная, полнокровная. Органы кроветворения – селезенка массой 27 г (при норме - 15 г), лимфатические узлы мезентериальной группы увеличены, в виде пакетов до 1 см в диаметре, сочные. Органы кровообращения: аорта со слабо выраженным предректальным сужением (1 ст.), баталлов проток открыт, узкий, просвет - 3 мм, в месте впадения в аорту - 1 мм; сердце массой 42 г (при норме - 27 г), толщина миокарда стенки левого желудочка - 0,7-0,8 см, эндокард с легким белесым оттенком, на разрезе в миокарде межжелудочковой перегородки отдельные мелкоточечные геморрагии. Железы внутренней секреции: тимус массой 43 г (при норме - 30 г). При гистологическом исследовании: тимус – истончение слоев, кальциноз мелких арте-

рий; сердце-множественные мелкие очаги некроза, гипертрофия мышечных волокон, очаговый кардиосклероз и субэндокардиальный склероз (фиброэластоз) в левом желудочке с очаговыми кальцификатами (рис. 1а) в сосочковых мышцах, коронарные артерии и их ветви с резким выраженным кальцинозом и сужением просветов за счет фиброза на 9/10, периваскулярно обильные лимфогистиоцитарные инфильтраты; в легких картина бурой индурации и отека; селезенка - полнокровие и гиперплазия фолликулов; в артериях почек (рис. 1б), поджелудочной железы, надпочечников и брыжейки выраженный кальциноз. Патолого-анатомический диагноз: идиопатический артериальный кальциноз. Генерализованное отложение солей кальция в стенках артерий с преимущественным поражением сердца, надпочечников и поджелудочной железы. Стеноз коронарных артерий сердца, очаговый кардиосклероз, фиброэластоз эндокарда преимущественно левого желудочка (масса сердца - 42 г, толщина миокарда стенки левого желудочка - 0,8 см), очаговое обызвествление в папиллярных мышцах. Мелко-очаговые инфаркты миокарда и периваскулярные лимфогистиоцитарные инфильтраты. Бурая индурация и отек легких. Гиперплазия тимуса, лимфатических узлов, селезенки, гипоплазия надпочечников. Врожденный порок сердца: незаращение баталлова протока, слабо выраженная коарктация аорты. Причиной смерти мальчика явилась острая сердечно-сосудистая недостаточность, обусловленная идиопатическим артериальным кальцинозом с выраженным поражением сердца на фоне сопутствующих врожденного порока сердца и тимико-лимфатического статуса.

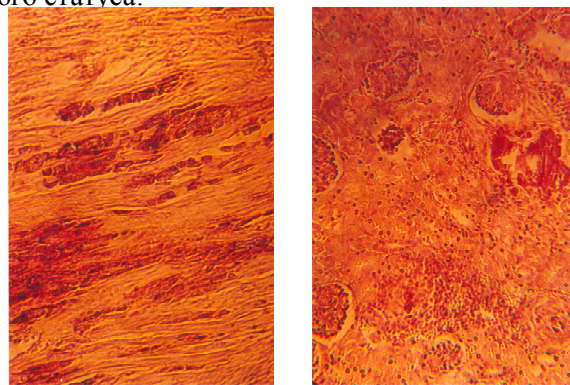


Рис. 1: а) в сердце – гипертрофия мышечных волокон, множественные мелкие очаги некроза и очаговые кальцификаты; б) отложение солей кальция в стенке артерий почек. Окраска гематоксилин-эозин. Увеличение в 100 раз

Таким образом, в приведенных наблюдениях идиопатический артериальный кальциноз характеризовался преимущественным поражением коронарных артерий, длительно протекавшим без существенной симптоматики. Обращает на себя внимание наличие среди фоновых процессов скалиоза, врожденного порока сердца и тимико-лимфатического статуса.

Литература

1. Пьянов Р.П. Идиопатический инфантильный кальциноз артерий. // Педиатр-рия.-1986.-№3.-С.76-77.
2. Ходасевич Л.С, Осипов С.М. Идиопатическая артериальная кальцификация: связь с кальцифилаксией. //Архив патологии.- 1990.- №2.-том 52.-С.23-29.