

УДК:617-001.4-002.3-089:615.849.19

ПЕРВЫЙ ОПЫТ ЛЕЧЕНИЯ ГНОЙНЫХ РАН МЕТОДОМ ФОТОДИНАМИЧЕСКОЙ ТЕРАПИИ

В.Г. Стенько, Г.А. Исаков, П.Т. Петров, С.В. Колешко, Р.Е. Лис

УО «Гродненский государственный медицинский университет»

ОАО «Белмедпрепараты» г. Минск

В данной работе анализируется первый опыт применения в Республике Беларусь отечественного фотосенсибилизатора «Фотолон» для лечения гнойных ран в условиях эксперимента и показана его эффективность

Ключевые слова: низкоинтенсивный лазер, гнойная рана, фотодинамическая терапия

The given article analyses the primary experience of experimental use of the domestically produced photosensitizer «Photolon» in the Republic of Belarus for treatment of festering wounds and proves its effectiveness.

Key words: low intensity laser, festering wound, photodynamic therapy.

Многочисленные способы лечения гнойных ран и постоянно увеличивающееся количество медикаментозных средств воздействия на раневую процесс не удовлетворяют хирургов. Это побуждает искать новые средства и совершенствовать методы лечения гнойных ран.

В настоящее время во всем мире интенсивно развивается новое направление – фотодинамическая терапия (ФДТ) [7, 9].

Суть метода состоит в способности некоторых микроорганизмов связывать красители-фотосенсибилизаторы, в результате чего они становятся чувствительными к воздействию лазерного излучения с длиной волны, характерной для активации фотосенсибилизатора. При этом в сенсibilизированных клетках протекают фотохимические реакции, связанные с выделением синглетного кислорода и свободных радикалов – высокоактивных биологических окислителей, которые являются цитотоксичными для большинства биологических объектов и, в частности, для некоторых микроорганизмов. В последние годы появились единичные научные предпосылки к применению ФДТ для лечения гнойных ран и трофических язв [3, 8].

Нами впервые в Республике Беларусь для проведения ФДТ гнойных ран применен фотосенсибилизатор «Фотолон», разработанный в научно-фармацевтическом центре ОАО «Белмедпрепараты» [2, 6].

Материал и методы исследования

Фотолон представляет собой молекулярный комплекс хлорина е 6 (18-карбокси-20-(карбоксиметил)-8-этилен-12-этил-2,3-дигидро-3,7,12,17-тетраэтил-21Н, 23Н-порфин-2-пропионовой кислоты натрия соль) и низкомолекулярного поливинилпирролидона (12600±2700). Длинноволновое поглощение препарата с максимумом около 660 нм, обеспечивающее высокое проникновение возбуждающего излучения в ткани и высокий квантовый выход триплетного состояния (~ 0,8) обеспечивают высокую фотодинамическую активность препарата.

Для Фотолонa исследован широкий спектр физико-химических и фотосенсибилизирующих свойств [5], а также проведены многоцентровые

клинические испытания [4, 10]. В настоящее время Фотолон зарегистрирован Министерством Здравоохранения РБ для фотодинамической терапии опухолей и их диагностики (рег. № 0106886 от 01.06.2001 г.), завершена регистрация Фотолонa в Министерстве Здравоохранения Российской Федерации.

Для обоснования применения Фотолонa в условиях клиники для лечения гнойных ран нами проведен эксперимент на животных. Исследования проводились на крысах-самцах массой 150 г. У животных создавали полнослойную плоскостную рану. Под внутримышечным гексеналовым наркозом на спине животных после удаления волосяного покрова, обработки спиртом, йодом, иссекали кожу, подкожную клетчатку, поверхностную фасцию, создавая округлой формы рану площадью 400 мм². Края раны и мышечное дно травмировали зубчатым зажимом. Затем шприцем в рану вводили взвесь золотистого стафилококка в количестве 0,5 мл одной миллионной взвеси, приготовленной по стандарту мутности. Через 48 час. получали классическую картину гнойного воспаления [1].

После формирования гнойной раны в последнюю вводили салфетку, смоченную водным раствором Фотолонa. Фотолон растворяли в дистиллированной воде до концентрации 0,5 мг/мл. Концентрация Фотолонa контролировалась по оптической плотности раствора в максимуме длинноволновой полосы поглощения на спектрофотометре «Spectord». На следующие сутки после удаления салфетки рану обрабатывали низкоинтенсивным лазерным излучением (640 нм), время экспозиции 10 мин. После этого в рану опять вводили салфетку с раствором Фотолонa и через сутки повторно обрабатывали лучом лазера той же мощности в течение 10 минут. В экспериментах для облучения использовался полупроводниковый лазер типа МЛНЗ-635 – 005 выходной мощностью 5 мВт. Следует отметить, что в данной работе был использован лазер с длиной волны излучения 640 нм, тогда как длинноволновой максимум поглощения Фотолонa составляет 660-670 нм. В связи с этим при использовании лазерного излучения непосредственно в области максимума можно ожидать существенно большей эффективности ФДТ.

Для оценки эффективности лечения осуществляли динамическое наблюдение за общим состоянием животных, местным течением раневого процесса и ходом заживления ран.

В опытную и контрольную группы вошли по 7 крыс. В контрольной группе гнойные раны лечили общепринятым методом, т.е. первые трое суток в рану вводили салфетки с гипертоническим раствором. Затем в рану вводили салфетки с левомеколем.

Результаты и обсуждения

В контрольной группе в 1-5 сутки лечения было отмечено незначительное, по сравнению с опытной, уменьшение воспалительных процессов. Начиная с 5-7 суток наблюдалось медленное стихание воспалительных явлений, очищение раневой поверхности от гнойно-некротической ткани. К 10-15 суткам усиливался процесс очищения ран от фибрина, увеличивалось образование грануляций, появлялась незначительная краевая эпителизация. К 14 суткам процессы воспаления купировались не полностью. У двух животных выявлялись микроабсцессы в области раны. К 21 суткам эпителизация раны усиливалась.

В опытной серии, где животные получали сеансы ФДТ, отмечалось ускорение динамики раневого процесса. Так, через 3 суток после ФДТ значительно снижалась инфицированность раны (уменьшалось количество микробных колоний). Меньше, чем в контрольной группе, были выражены признаки воспалительной инфильтрации и отека. К 7 суткам признаки собственно регенеративных процессов становились более выраженными: раневая поверхность покрывалась молодой грануляционной тканью, отмечался узкий ободок краевой эпителизации. К 10 суткам у большинства животных грануляционная ткань полностью созрела. Регенерация эпителия по краям раны становилась интенсивной. Раны практически полностью очищались от гнойного экссудата. Воспалительная инфильтрация ткани была незначительной. К 14 суткам поверхность ран эпителизовалась в значительной степени, а на 21 сутки у части крыс уже вся раневая поверхность покрывалась эпителием.

При гистологическом исследовании на 10-е сутки у подопытных животных (рис. 1) наблюдалась вторая фаза заживления раны: развитие грануляционной ткани и ее организация. В грануляционной ткани наблюдалось скопление некоторого количества лимфоцитов, фибробластов. Нейтрофилы отсутствовали.

У контрольных животных (рис. 2) морфологическая картина отличалась от таковой в опытной группе. Процесс рубцевания находился на начальной стадии: наряду с пролиферацией соединительнотканых элементов наблюдалось большое количество капилляров, наполненных эритроцитами; коллагеновые волокна имели рыхлую структуру. Кроме того, наблюдались все признаки воспаления: наличие большого количества нейтрофилов, лимфоцитов, макрофагов.

Таким образом, использование препарата «Фотолон» для фотодинамической терапии гнойных ран приводит к ускорению их заживления: более быстрому очищению ран от гнойного отделяемого, от-

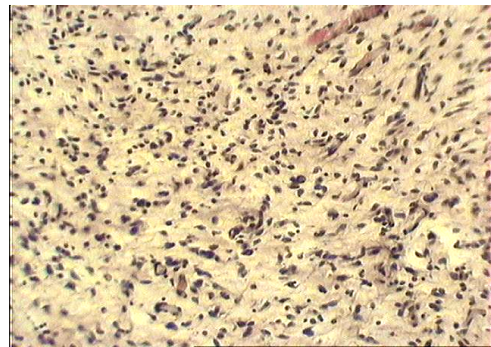


Рис. 1. Опыт. Ув. об. x 10. Гематоксилин и эозин. Подопытная группа животных 10-е сутки

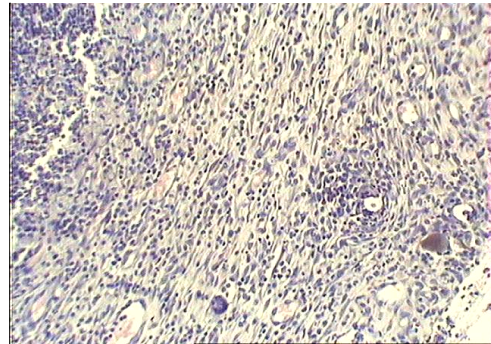


Рис. 2. Контроль. Ув. об. x 10. Гематоксилин и эозин. Контрольная группа животных 10-е сутки

торжению первичного струпа и заполнению ран грануляционной тканью.

Литература

1. Баширов Э.Б.-Оглы. Комплексное лечение гнойных ран струйно-аэрозольной ультразвуковой обработкой и экспоненциальным током (экспериментально-клиническое исследование). Автореф. дис:... канд.мед.наук. Москва, 1987, 19 с.
2. ВФС РБ 0551 - 2001. Временная фармакопейная статья «Фотолон 0,025г, 0,05г и 0,1г для инъекций», Министерство Здравоохранения Республики Беларусь. Фармакопейный Комитет, Минск, 2001.
3. Гейниц А.В., Петрин С.А., Дербенев В.А. // Опыт применения фотосенсибилизатора фотодитазин в фотодинамической терапии гнойных ран / Высокие хирургические, лазерные и информационные технологии в медицине С-Пб и Северо-Западного региона Российской Федерации: Перспективы дальнейшего развития. / Международная научно-практическая конференция. - С-Пб. 2003. - С. 15 - 16.
4. Каплан М.А., Петров П.Т., Царенко В.М., Цыб А.Ф. Опыт клинического применения фотосенсибилизатора Фотолон // Международная конференция: «Новые лекарственные средства: синтез, технология, фармакология, клиника». Минск, 14 - 16 ноября 2001. Минск, 2001. - С. 57 - 58.
5. Пархоц М.В., Кнюкшто В.Н., Исаков Г.А., Петров П.Т., Лепешкевич С.В., Хайруллина А.Я., Джагаров Б.М. «Спектрально-люминисцентные исследования фотосенсибилизатора Фотолон в модельных средах и крови онкологических больных» // Журн. прикл. спектр.- Т. 70. № 6. С. 47 - 49.
6. Патент РБ № 5651 (1999. 08.04), Петров П.Т., Царенков В.М., Мещерякова А.Л. «Средство для фотодинамической терапии злокачественных образований - Фотолон».
7. Странадко Е.Ф., Толстых П.И., Андреев Ю.В. Фотодинамическая терапия. Достижения последних лет и ближайшие перспективы // Лазер и здоровье - 99/ Международные конгресс. - М. - 1999. - С. 416 - 417.
8. Толстых П.И., Петрин С.А., Дербенев В.А. Азимашаев А.М. Применение фотодинамической терапии в комплексном лечении трофических язв венозной этиологии. / Высокие хирургические, лазерные и информационные технологии в медицине С-Пб и Северо-Западного региона Российской Федерации: Перспективы дальнейшего развития. / Международная научно-практическая конференция. - С-Пб. 2003. - С. 17 - 19.
9. Толстых П.И., Дуванский В.А., Толстых М.П. Фотодинамическая терапия длительно не заживающих ран и трофических язв / Лазерные и информационные технологии в медицине XXI века/Международная научно-практическая конференция. - С-Пб. - 21 - 22 июня, 2001. - С.451.
10. P. T. Petrov, M. A. Kaplan, J. P. Istomin, T. V. Trukhacheva, G. A. Isakov «New Photolon: pharmacological properties and experience of clinical application» // 5th International Symposium on Photodynamic Diagnosis and Therapy in clinical Practice, October 7 - 11, 2003, Bressanone (Brixen), Italy. P. 73.

Поступила 02.11.06