

УДК 616.33-001.31-089

РЕДКОЕ НАБЛЮДЕНИЕ ПОВРЕЖДЕНИЯ ЖЕЛУДКА

*В.Г. Стенько (д.м.н., профессор), Б.Л. Гаврилик (к.м.н., доцент),
И.Г. Варсевич, А.Б. Шульц*

Гродненский государственный медицинский университет,
ГКО «Скорая медицинская помощь» г. Гродно

Повреждения желудка относят к редким видам травм (1-4% по отношению ко всем повреждениям органов брюшной полости) [2]. Относительная редкость повреждений желудка при закрытой травме живота объясняется защищенностью его ребрами [1].

Ранения, как правило, локализуются на передней стенке желудка, антральном и кардиальном отделах, большой или малой кривизне, в то же время встречаются сквозные ранения, в связи с этим во время операции ревизия задней стенки желудка обязательна.

Приводим наблюдение. Пациент М., 52 лет, и.б. 13006, поступил в хирургическое отделение ГКО «СМП» г. Гродно 22 октября 2003г. При поступлении пациент предъявлял жалобы на боли в левой половине грудной клетки, усиливающиеся при дыхании, одышку, чувство нехватки воздуха, дискомфорт.

Из анамнеза установлено, что 5.10.03г. был избит на улице, потерял сознание. Доставлен в травмапункт больницы скорой медицинской помощи, где была произведена первичная хирургическая обработка ран головы, рентгеноскопия органов грудной клетки (диагностирован перелом VIII ребра слева). С 5 по 19 октября находился дома

19 октября поступил на лечение в отделение пульмонологии 1 городской клинической больницы по поводу левосторонней нижнедолевой пневмонии. Откуда с диагнозом: Надрыв стенки желудка? Инфицированная гематома парапанкреатического пространства? Организованная межкишечная гематома? направлен в больницу скорой медицинской помощи.

При поступлении состояние пациента расценивалось как средней степени тяжести. Пульс – 100 ударов в 1 минуту, удовлетворительного наполнения и напряжения. Артериальное давление – 130/80 мм. рт. ст. Язык сухой, обложен грязно-серым налетом. Живот не вздут, мягкий, при пальпации незначительно болезненный в эпигастрии, где оп-

ределяется пульсация аорты. Кишечные шумы выслушиваются хорошо. Симптомов раздражения брюшины нет. На основании анамнеза, жалоб пациента, результатов инструментальных исследований в 1-ой городской клинической больнице выставлен диагноз: Язвенная болезнь желудка, осложненная кровотечением (состоявшимся)? Ложная киста поджелудочной железы? Аневризма брюшного отдела аорты?

Фиброгастродуоденоскопия от 22 октября 2003г. В пищеводе слизистая с очагами гиперемии, полосы фибрина. В желудке умеренное количество содержимого типа «кофейной гущи». Складки в теле желудка воздухом расправляются плохо, возможно, за счет давления извне, передняя стенка вдавлена в просвет желудка. В верхней трети тела по передней стенке, ближе к малой кривизне язва диаметром 1,2 см, прикрытая коричневым налетом, ниже язвы слизистая рыхлая, эрозированная (язва?), покрыта фибрином, без четких границ. Рекомендовано: повторный осмотр для взятия биопсии (после окончательной остановки кровотечения). В момент осмотра признаков продолжающегося кровотечения нет.

Общий анализ крови от 22 октября 2003г. Эр – $3,5 \times 10^{12}/л$, Нв – 112 г/л, гематокрит – 0,33, лейкоциты $22,4 \times 10^9/л$, п – 4%, с – 82%, э – 2%, л – 10%, м – 2%.

УЗИ органов брюшной полости от 22 октября 2003г.: Селезенка размерами 115 x 50 мм, структура среднезернистая, эхогенность снижена. Почки равновеликие, подвижны, паренхима до 20 мм, ЧЛС атонична, уростаза нет. Слева от пупка визуализируется образование с неровными контурами неоднородной структуры средней эхогенности, размеры 125 x 103 мм. К нему прилежит полое жидкостное образование размерами 53 x 100 мм (брюшной отдел аорты?). Свободной жидкости в брюшной и плевральной полостях на момент осмотра не выявлено.

На утреннем осмотре, учитывая клинику, дан-

ные инструментальных, лабораторных методов исследования, наряду с гемостатической терапией, рекомендовано с целью исключения повреждения органов брюшной полости МРТ, рентгеноскопия желудка с дуоденографией. В экстренном порядке пациенту выполнили МРТ брюшной полости – данных за повреждение паренхиматозных органов не выявлено. При рентгеноскопии желудка и 12-перстной кишки: пищевод проходим для жидкой бариевой взвеси, желудок при тугом наполнении имеет вдавление извне на передне-медиальной стенке тела в верхней и задней трети. Стоя выхода контрастного вещества за пределы желудка не было получено, как и дополнительных образований на контуре. Лежа туго выполнилось дно желудка. После поворота пациента на правый бок (лежа) рентгенкартина изменилась: в верхней трети желудка на передней стенке имеет место выход контраста за пределы стенки желудка, возможно через язвенный дефект, который распространяется вдоль передней стенки с нечеткими разлитыми контурами (рис. 1). Ретрогастральное пространство не расширено. 12-перстная кишка без особенностей. Заключение: рентгенологическая картина выхода контрастного вещества за пределы желудка, что может быть обусловлено проявлением язвенной болезни желудка в виде пенетрации, либо травматическим повреждением.

Предполагаемый диагноз: Атипичная перфорация язвы желудка, травматический разрыв стенки желудка? После длительных уговоров врачей и родственников пациент дал согласие на операцию.

Под эндотрахеальным наркозом выполнена верхнесрединная лапаротомия. При ревизии органов брюшной полости вскрылся гнойник (содержащий около 30 мл гноя) в подпеченочном пространстве, стенками которого являлись нижняя поверхность левой доли печени, круглая связка, передняя стенка желудка, большой сальник. На передней стенке желудка имеются два сквозных дефекта, один диаметром около 1 см и второй – 1,5 см. Дефекты ушиты через всю стенку желудка отдельными узловыми швами с подкреплением швов прядью большого сальника. Рассечена желудочно-ободочная связка, поджелудочная железа не изменена, дефектов задней стенки желудка не выявлено. Санация и дренирование брюшной полости с подведением тампона в подпеченочное пространство. Послойные швы на рану.

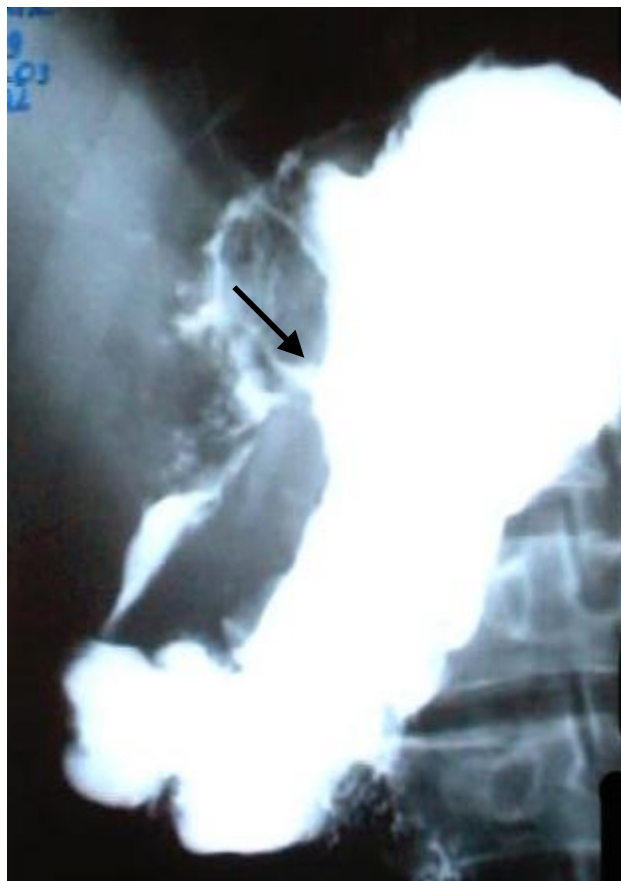


Рис. 1. Рентгеноскопия желудка, выход контраста за пределы стенки желудка.

Пациент выписан из стационара в удовлетворительном состоянии под наблюдение хирурга поликлиники.

Ретроспективно оценивая данное наблюдение, можно предположить, что у пациента имели место неполные разрывы передней стенки желудка до серозной оболочки, что расценивалось при фиброгастроскопии как острые язвы, осложненные кровотечением, в дальнейшем наступил некроз всей ее толщи с последующей перфорацией (двухфазный разрыв) и образованием подпеченочного абсцесса.

Приведенное клиническое наблюдение представляет интерес с двух точек зрения: редкость патологии, отсутствие типичной клиники для перфорации полого органа и относительно удовлетворительное состояние пациента с отсутствием жалоб, характерных для такой патологии.

Литература

1. Козлов И.З., Горшков С.З., Волков В.С. Повреждения живота. – М., 1998. – 224 с.
2. Шапошников Ю.Г., Решетников Е.А., Михопулос Т.А. Повреждения живота. – М., 1986. – 256 с.