

УДК 616.24-002.828+616.36-002.828)-091

КЛИНИКО – МОРФОЛОГИЧЕСКИЕ НАБЛЮДЕНИЯ ВИСЦЕРАЛЬНОГО АКТИНОМИКОЗА

Н.Н. Летуновский, Н.А. Лазаревич, О.Н. Мироненко

Гродненский государственный медицинский университет
УЗ «Гродненское областное патологоанатомическое бюро»

Актиномикоз – относительно редкое заболевание, вызываемое актиномицетами. При этом они являются бактериями, а не грибами, входя в порядок Actinomycetales, объединяющий микроорганизмы, способные к образованию ветвящихся и мицелиальных клеток. Характерной их особенностью, отличающей от грибов, является отсутствие перегородок внутри нитей, и весь мицелий состоит из одной клетки. Бактерии грамположительны, спор не имеют. В пораженных тканях возбудитель создает характерное морфологическое образование, называемое друзой. Друзы состоят из центрально расположенного клубка переплетающихся нитей, преципитирующих полисахариды и белки организма, гомогенно окрашивающегося гематоксилином в синий цвет, от которого лучеобразно расходятся к периферии нити с колбообразными вздутиями на концах. Друзы могут быть значительных размеров, тогда они доступны для осмотра невооруженным глазом, имея вид серовато-желтых зерен. Актиномицеты обнаруживаются во вспаханной земле, на различных растениях, особенно часто на злаковых, а также в кариозных зубах. У человека заболевание может возникнуть как эндогенно, при ослаблении иммунитета, имея своим источником полость кариозного зуба, так и экзогенно, при жевании колосьев злаковых. При попадании актиномицетов в ткань вокруг них развивается воспалительная реакция с усиленной эмиграцией нейтрофилов с формированием гнойника. Вокруг него происходит пролиферация фибробластов и скопление плазмоцитов, макрофагов, эпителиоидных, многоядерных, а также ксантомных клеток с большой светлой пенистой цитоплазмой. Данное образование носит название актиномикотической гранулемы. При дальнейшем прогрессировании процесса образуются новые гранулемы, которые, сливаясь, формируют обширные очаги, имеющие вид желто-серых полей с мелкими гнойными полостями,

что придает ткани сотовое строение. В гнойничках часто содержатся плотные зерна друз. Следует отметить, что при своем росте в макроорганизме актиномицеты прокладывают себе путь (per continuitatem) по клетчатке и межмышечным пространствам, напоподобие инвазивного роста злокачественных опухолей, при этом образуя свищи как наружные, так и внутренние. Инвазивный рост и свищеобразование являются их главной отличительной особенностью. Длительное время заболевание протекает незаметно, лишь при значительных органных поражениях появляются симптомы болезни. По МКБ 10 выделяют актиномикоз шейно-лицевой, легочный, кожный, абдоминальный и актиномикотическую септицемию. В последнее время чаще встречается абдоминальная форма, при которой инфекция через кишечник по системе воротной вены попадает в печень, где образуется актиномикотический абсцесс, не исключено распространение из слепой кишки позади брюшинной клетчатки контактным путем в поддиафрагмальное пространство.

Редкость и опасность данной патологии, важность ее своевременной диагностики делают актуальным каждый случай висцерального актиномикоза. Приводим собственные наблюдения.

1. Больная ... 34 года, считала себя больной с конца марта 2002 года, когда перенесла ОРВИ. Амбулаторно лечилась в течение трех дней, однако, несмотря на сохраняющуюся лихорадку, вышла на работу. В течение недели состояние больной ухудшалось, появилась одышка при ходьбе, а затем в покое. Поступила в стационар с жалобами на выраженную одышку в покое, слабость, тяжесть в грудной клетке и в правом подреберье, сердцебиение, отечность конечностей, что позволило выставить диагноз: инфекционно-аллергический миокардит, назначены преднизолон с индометацином, и лечение продолжалось амбулаторно. Через три

*ЛЕТУНОВСКИЙ Николай Николаевич - ассистент кафедры патологической анатомии ГГМУ,
ЛАЗАРЕВИЧ Николай Александрович - начальник УЗ «Гродненское патологоанатомическое бюро» (ГОПБ),
МИРОНЕНКО Ольга Николаевна - врач второй категории отделения детской патологии ГОПБ*

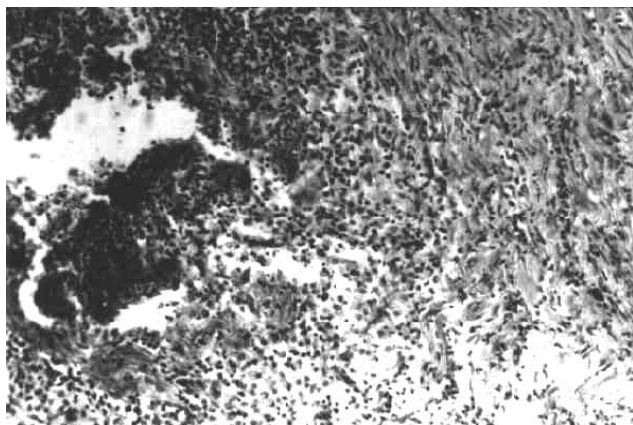


Рис. 1. Актиномикотическая друза. Вокруг грануляционная и фиброзная ткань. Окраска по Ван-гизону. Увеличение в 100 раз.

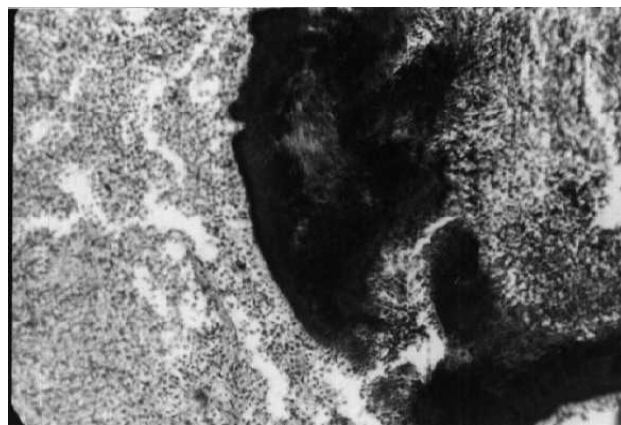


Рис. 2. Актиномикотическая друза, вокруг нее грануляционная ткань. Окраска гематоксилином и эозином. Увеличение в 100 раз.

месяца состояние больной ухудшилось, потеряла сознание, доставлена в дежурную больницу. При поступлении положение вынужденное – сидя в кровати, цианоз, анасарка. Число дыхательных движений – 40 в минуту. Аускультативно – дыхание ослабленное, мелкопузырчатые хрипы. Границы относительной сердечной тупости расширены влево. Пульс – 140 в мин. АД – 90/60 мм рт. ст. Живот увеличен за счет асцита. Печень на 12 см ниже реберной дуги. При УЗИ исследовании – в плевральной полости жидкость до 4,5 см, в полости перикарда – 4 см. При пункции полости перикарда получено 400 мл густого желто-зеленого гноя. В этот же день произошла остановка сердечной деятельности и больная скончалась.

Заключительный клинический диагноз – инфекционно-аллергический миокардит. Гнойный перикардит. НЗ. Анасарка. Острая печеночно-почечная недостаточность. Двусторонняя пневмония.

При вскрытии обнаружен типичный многополостной абсцесс правой доли печени с наличием в гное серных зерен (друз). Воспалительный инфильтрат распространялся на диафрагму, плевру, перикард. При микроскопическом исследовании печени определялись обширные поля фиброза с грануляционной тканью и множественными полостями, заполненными распадающимися нейтрофилами и друзами актиномицетов. Грануляционная ткань представлена лимфогистиоцитарной инфильтрацией с наличием эпителиодных и ксантомных клеток. В перикарде и плевре – аналогичная картина, но с обнаружением лишь тонких нитей актиномицетов. Патологоанатомический диагноз: актиномикотический абсцесс правой доли печени с распространением на поддиафрагмальное пространство. Актиномикотический правосторонний фибринозный плеврит, перикардит. Гиперплазия пуль-

пы селезенки. Хроническая недостаточность сердца: венозное полнокровие внутренних органов, отек мозга, отек мягкой мозговой оболочки и вещества головного мозга. Тромбы в венах клетчатки таза. Тромбоэмболия средних и мелких ветвей легочной артерии. Множественные геморрагические инфаркты легких. Белковая и жировая дистрофия паренхиматозных органов.

2. Женщина ... 40 лет, доставлена в стационар скорой помощью с жалобами на слабость, тошноту, рвоту, жидкий стул, боли в эпигастрии, похолодание конечностей. В течение недели отмечала боли в левой руке. Объективно: АД 80/40 мм рт. ст. Выраженный цианоз лица. В нижних отделах легких дыхание ослаблено, тоны сердца глухие, печень увеличена на 2 см, склеры желтушны. Через 3 часа с момента поступления наступила смерть.

Заключительный клинический диагноз: ИБС. Распространенный крупноочаговый инфаркт миокарда. Кардиогенный шок. Фибрилляция сердца.

На вскрытии обнаружены множественные актиномикотические абсцессы печени с распространением воспаления на перикард и образованием обширных полей грануляций с характерной, вышеописанной гистологической картиной и и фиброзом.

3. Больной ... 60 лет, поступил с жалобами на тупые, ноющие боли в эпигастрии, отсутствие аппетита, похудание, повышение температуры до 38-39°. Считает себя больным около 2 месяцев. Объективно: состояние тяжелое. При рентгенографии грудной клетки обнаружено затемнение нижних отделов левой плевральной полости. Анализ крови: эритроцитов $2,2 \times 10^{12}$. Нв – 74,8 г/л. лейкоциты – $9,6 \times 10^9$. Лейкоцитарная формула: палочкоядерных лейкоцитов – 28%, сегментоядерных – 59%, лимфоцитов – 11%, моноцитов – 2%. Токсическая зернистость нейтрофилов ++, СОЭ – 75 мм/

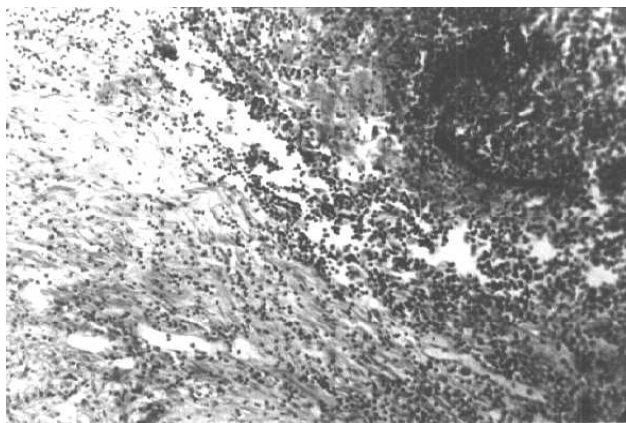


Рис. 3. Лизис части актиномикотической друзы.
Окраска Ван-гизон.

час. При УЗИ-исследовании: печень увеличена в размерах, нижний край на уровне пупка. В левой доле печени образование неоднородной структуры, размерами 12 на 10 см. При лапороскопии обнаружен выраженный спаечный процесс, осмотр внутренних органов не представлялся возможным. При лапаротомии в печени обнаружено опухолевидное образование с распадом и нагноением, взята биопсия и при срочном исследовании обнаружены клетки, напоминающие раковые. При ревизии опухолевидного образования вскрылся гнойник, выделилось 2 литра гноя. Полость распространялась до левой поясничной области, где произведен контрапертурный разрез и обнаружена полость с некротическими тканями, сообщающаяся с образованием левой доли печени.

Клинический диагноз: рак печени с распадом и нагноением. Асцит-перитонит. Правосторонняя плевропневмония.

На вскрытии в левой доле печени было обнаружено обширное разрастание фиброзной ткани с множественными мелкими и крупными полостями, с распространением грануляционной и фиброзной ткани в поясничную область и формированием свищевого хода. Также был обнаружен поддиафрагмальный абсцесс, содержащий 500 мл гноя. При бактериоскопии обнаружена бациллярно-кокковая флора. Гистологически: полости заполнены распадающимися нейтрофилами с разрастанием молодой и зрелой соединительной ткани, наличием макрофагов, плазмочитов, ксантомных и единичных многоядерных клеток с гиперхроматозом ядер (что привело к ошибочному срочному микроскопическому диагнозу). Учитывая вышеописанные данные, патологоанатомически процесс расценен как массивный абсцесс левой доли печени. Но при более тщательном просмотре серийных

срезов были обнаружены друзы актиномицетов.

Анализируя приведенные наблюдения, можно выделить их следующие особенности. Клинически заболевание характеризовалось незаметным началом с постепенным нарастанием симптомов недостаточности функции пораженных органов. Лишь при обширных анатомических деструкциях органов наступала их декомпенсация. Необязательным было появление характерных для инфекционных заболеваний признаков гипертермии, изменений показателей крови.

Типичным для заболевания является обнаружение в печени разрастания фиброзной ткани, появление многополостных абсцессов с формированием свищевых ходов, что должно нацеливать клиницистов и морфологов на целенаправленный поиск друз актиномицетов.

Следует помнить о том, что присоединение вторичной флоры затрудняет морфологическую диагностику в связи с трудностями поиска актиномикотических друз. Это обусловлено тем, что для актиномицетов характерен феномен лизиса, и в 75% случаев при исследовании тканей больных, умерших от актиномикоза, друзы не обнаруживались. В таких случаях необходимо обращать внимание на наличие косвенных признаков патологии с обнаружением стекловидных, частью зернистых телец, являющихся следствием гомогенизации друз. Имеет значение выявление по периферии стекловидных телец лучистых и колбовидных образований, а также полисадообразных, в виде частокола расположенных полиморфноядерных лейкоцитов, что является дополнительным диагностическим критерием актиномикоза.

Таким образом, анализ наших наблюдений позволяет рекомендовать для выявления столь редкой патологии как актиномикоз, ряд существенных диагностических признаков: а) заболевание протекает длительно, чаще в виде абдоминальной формы с локализацией процесса в печени; б) характерным для этой формы болезни является контактное распространение на диафрагму, плевру, перикард с формированием свищевых ходов в клетчатке и межмышечных пространствах в) образование многополостных, толстостенных абсцессов с обширными полями фиброза, напоминающего соты диких пчел; г) при микроскопическом исследовании необходимо учитывать феномен лизиса актиномицетов и при подозрении на актиномикоз тщательно искать не только друзы, но и вышеописанные косвенные признаки, которые делают диагноз более достоверным.