

УДК 616.13-007.64:616.718-089

## ХИРУРГИЧЕСКОЕ ЛЕЧЕНИЕ ПОСЛЕОПЕРАЦИОННЫХ АРТЕРИАЛЬНЫХ АНЕВРИЗМ БЕДРЕННО-ПОДКОЛЕННО- БЕРЦОВОГО СЕГМЕНТА

*Н.Н. Иоскевич*

Кафедра хирургических болезней № 1 ГГМУ

*В работе обсуждаются вопросы хирургической тактики при аневризмах артериального бедренно-подколенно-берцового сегмента, возникших после выполнения реконструктивных операций на артериях нижних конечностей. Анализируются исходы операций в зависимости от объема выполненного хирургического вмешательства. На основании полученных данных предлагается алгоритм ведения больных с данным осложнением артериальных реконструкций на бедренно-подколенно-берцовом сегменте.*

**Ключевые слова:** аневризмы артериального бедренно-подколенно-берцового сегмента, хирургическое лечение.

*The article discusses the problems of surgical tactics in aneurysms of the arterial femoral-popliteal tibial segment developed after the performance of reconstructive operations on the lower extremity arteries. The outcomes of the operations with regard to the volume of the performed surgical intervention have been analyzed. On the basis of the obtained data the algorithm of managing the patients with the above mentioned complication of arterial reconstructions on the femoral-popliteal-tibial segment is suggested.*

**Key words:** aneurysms of the arterial femoral-popliteal-tibial segment, surgical treatment.

В настоящее время актуальной проблемой сосудистой хирургии и ангиологии является совершенствование методов лечения облитерирующего атеросклероза артерий нижних конечностей - ОА АНК (периферической артериальной болезни, окклюзионной артериальной болезни нижних конечностей) [1, 7]. Он встречается в 40-50% всех случаев артериальных окклюзионно-стенотических поражений, обусловленных ОА [5, 8]. Вместе с тем, выполнение реконструктивных артериальных операций на магистральных артериях нижних конечностей при данном заболевании сопряжено с развитием всевозможных осложнений хирургических вмешательств [2]. Одним из них является развитие послеоперационных ложных аневризм артериовенозных анастомозов.

Согласно обобщенным литературным сведениям, ложные аневризмы артериальных анастомозов встречаются в 2-3,4% случаев от общего числа операций на аорте и магистральных артериях нижних конечностей [4, 5]. По данным В.А. Долгих с соавт. [3], ложные аневризмы артериальных анастомозов развиваются по истечении 2-3-летнего периода послеоперационного наблюдения. В то же время I. Loftus et al. [6], наоборот, чаще встречали ранние аневризмы.

Единой точки зрения на тактику ведения больных с аневризмами артериальных анастомозов после реконструктивных операций на артериях бедренно-подколенно-берцового сегмента нет. Так, Р. Погужельский с соавт. [4] при аневризмах, возникших по причине 30% недостаточности сосудистого шва, ушивали дефект анастомоза с использованием заплаты. При полной недостаточности ана-

стомозов авторы производили его реконструкцию с помощью аллонадставки. Удовлетворительный результат операции был отмечен у 84,4% пациентов. Ампутацию конечности вследствие нарастания явлений ее критической ишемии перенесли 12,5% больных. И.И. Сухарев с соавт. [5] у 78,9% пациентов с ложными аневризмами производили радикальные операции, у 21,0% - паллиативные. В отдаленном послеоперационном периоде хорошие результаты повторных реконструктивных операций авторами отмечены в 66,6% случаев, удовлетворительные - в 15,7%, а неудовлетворительные - в 17,7%.

Следует отметить, что крайне редко возможно образование истинных аневризм трансплантата большой подкожной вены после бедренно-подколенного (берцового) шунтирования [6]. Так же как и ложные послеоперационные аневризмы артериовенозных анастомозов, аневризмы аутовенозных шунтов требуют хирургического лечения для предотвращения возможных осложнений.

Нами предпринята попытка анализа причин развития, оценки диагностической и лечебной тактики, а также исходов лечения при аневризмах артериовенозных анастомозов, возникших у 8 больных, перенесших реконструктивные операции на магистральных артериях нижних конечностей. В рассматриваемых случаях все пациенты оперировались в сосудистом отделении Гродненской областной клинической больницы в различные периоды его существования.

У 2 больных ложная аневризма сформировалась через 3-6 мес. после операции, у 2 - через год, у 4 - через 3 года.

Ложные аневризмы, возникшие после артериальных реконструкций на бедренно-подколенно-берцовом сегменте, отличались по локализации, срокам развития, клиническому течению, размерам, характеру морфологических изменений в области артериовенозных соустьев. Это нашло свое отражение в предложенной нами классификации ложных аневризм у больных ОА после реконструктивных артериальных операций на бедренно-подколенно-берцовом сегменте. Одновременно в ней приводится и частота аневризм в анализируемых случаях.

**Классификация ложных послеоперационных артериальных аневризм у больных, перенесших реконструктивные артериальные операции на бедренно-подколенно-берцовом сегменте**

1. По срокам возникновения:
  - ◆ ранние ( 2 );
  - ◆ поздние ( 6 ).
2. По локализации:
  - ◆ в области проксимального артериовенозного анастомоза ( 6 );
  - ◆ в области дистального артериовенозного анастомоза ( 2 );
3. По периоду течения:
  - ◆ мнимого благополучия ( 2 );
  - ◆ развития осложнений ( 6 ).
4. По характеру клинического течения:
  - ◆ неосложненные ( 2 );
  - ◆ осложненные ( 6 ):
    - инфицированные ( 3 ), в том числе с парааневризматическим гнойным свищем ( 2 );
    - разрывом (с напряженной гематомой и наружным кровотечением через свищ) ( 1 );
    - тромбозом с нарушением артериального кровообращения в нижней конечности ( 3 ).
5. По размерам
  - ◆ малые - диаметром меньше 4 см ( 2 );
  - ◆ большие – диаметром от 4 до 6 см ( 4 );
  - ◆ гигантские – диаметром больше 6 см ( 2 ).
6. По характеру морфологических изменений в области артерио-венозного соустья:
  - ◆ недостаточность анастомоза:
    - полная (отрыв шунта от артерии) ( 2 );
    - частичная (дефект бокового сосудистого шва) ( 2 );
    - ◆ аневризматическое расширение с разрывом аутовенозной заплаты или передней стенки шунта в области анастомоза ( 4 ).

Клинически не осложненная ложная послеоперационная аневризма проявлялась наличием пульсирующего безболезненного образования в области ранее сформированного артериовенозного соустья или артериотомического разреза. Над аневризмой выслушивался систолический шум. При наличии парааневризматического свища по нему пе-

риодически выделялось гнойно-геморрагическое отделяемое. Как правило, это происходило после физической нагрузки.

В течении ложных артериальных аневризм условно можно выделить два периода: мнимого благополучия и развития осложнений. Продолжительность периода мнимого благополучия у 2 обследованных больных колебалась от 1 до 3 мес., у 6 - составила 6 мес. Период развития осложнений характеризовался возникновением парааневризматических гнойных свищей, разрывом с образованием напряженной гематомы, разрывом с наружным кровотечением через свищ. Преимущественно разрывались аневризмы больших размеров, расположенные непосредственно под кожей. В момент разрыва у 1 пациента наблюдалось обильное (до 250 мл) наружное кровотечение. Практически всегда разрыв ложной артериальной аневризмы сопровождался резкой болью в покое в области ранее существовавшего выпячивания, дисфункцией конечности (обуславливалось сдавлением бедренного нерва) и нарушением артериального кровоснабжения в нижней конечности. Так, острая артериальная недостаточность кровообращения в нижней конечности (1 б, 2 а степеней) развилась у 2 человек, хроническая – 2 б стадии – у 1.

Диагностика ложных послеоперационных артериальных аневризм трудностей не представляла. Данных жалоб больных, анамнеза и физикального обследования было вполне достаточно для правильной постановки клинического диагноза. Специальные методы инструментальных исследований позволяли произвести топическую диагностику аневризм, уточнить их размеры, выяснить проходимость дистального артериального русла.

К типичным ангиографическим признакам ложных артериальных аневризм относились: мешковидная или веретенообразная деформация артериального сосуда. При ультразвуковом исследовании у больных с ложными артериальными аневризмами отмечалось расширение просвета артериовенозного соустья или артерии в области анастомоза, а также увеличение скорости кровотока над аневризмой. В случае наличия атеросклеротического поражения отводящей артерии скорость потока крови над аневризмой снижалась на 20-30%. При компьютерной томографии с контрастированием к наиболее характерным томографическим признакам ложной аневризмы относилось обнаружение дополнительной тени в проекции анастомоза или шунта.

Хирургическое вмешательство является единственно радикальным методом лечения ложных артериальных аневризм, образовавшихся после бедренно-подколенно-берцовых реконструкций. Это связано с тем, что неосложненная аневризма таит в себе опасность развития осложнений (раз-

рыв, тромбоз, дистальные эмболии и т.д.), а инфицированная может явиться причиной сосудистого сепсиса. К абсолютным показаниям к экстренной операции мы относили угрозу разрыва или разрыв ложной аневризмы, наружное кровотечение, аневризму, сопровождающуюся ОАН нижней конечности.

При решении вопроса о целесообразности выполнения хирургического вмешательства у больных с ложными артериальными аневризмами в наших наблюдениях учитывался характер морфологических изменений в зоне анастомоза (наличие или отсутствие инфицирования), функция шунта, состояние дистального сосудистого русла. Разработанный нами алгоритм хирургической тактики ведения пациентов с ложными послеоперационными артериальными аневризмами нижних конечностей представлен на рис. 1.

Таблица 1 отражает варианты операций, выполненных больным с ложными послеоперационными аневризмами, у больных с атеросклеротическим поражением магистральных артерий нижних конечностей после их реконструкции.

У больных с ложной аневризмой проксимального артериовенозного анастомоза без признаков инфицирования при проходимых артериях голени и функционировавшем шунте в анализируемых наблюдениях производилась резекция аневризмы с перевязкой в дистальном отделе впадающей в нее наружной подвздошной артерии, отходящих поверхностной бедренной артерии и шунта у устья. Далее выполнялось протезирование сегментом большой подкожной вены, взятой на контрлатеральной нижней конечности (1 случай) или эксплантатом (1 случай) с формированием анастомозов между дистальным сегментом наружной подвздошной артерии и начальным сегментом функционировавшего шунта по типу «конец «нового» шунта в бок артерии». Глубокая артерия бедра в наших наблюдениях перевязывалась у устья ввиду ее небольшого диаметра. Однако нужно стремиться к ее имплан-

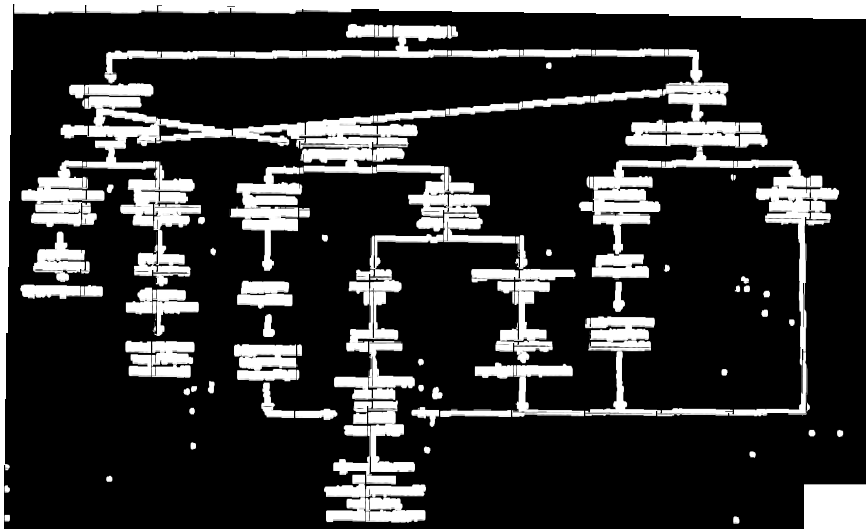


Рис. 1. Алгоритм хирургической тактики при ложных артериальных аневризмах после реконструктивных операций на артериях бедренно-подколенно-берцового сегмента

тации в шунт, что позволяет полностью восстановить и магистральное, и коллатеральное кровообращение в нижней конечности.

При наличии инфицированных ложных аневризм проксимального артериовенозного анастомоза выполнялось экстраанатомическое аутовенозное шунтирование по медиальной поверхности бедра (через запирающее отверстие) (1 случай) или латеральной поверхности бедра (1 случай). Проксимальный анастомоз формировался по типу «конец в бок» между аутовеной и дистальным сегментом наружной подвздошной артерии, а дистальный анастомоз накладывался также по типу «конец в бок» между новым и функционировавшим шунтом в средней трети бедра. Аневризма резецировалась с перевязкой сообщающихся с ней глубокой артерии бедра, поверхностной бедренной артерии и наружной подвздошной артерии, а также «старого» шунта у устья. По возможности максимально резецировалась прилежащая к анастомозу часть последнего. Рана не ушивалась.

У больного с ложной аневризмой проксимального анастомоза без признаков инфицирования (1 случай), сопровождавшейся тромбозом шунта вследствие окклюзии дистального артериального русла, но при удовлетворительном состоянии глубокой артерии бедра выполнялась резекция аневризмы с профундопластикой.

Наличие инфицированной аневризмы с тромбозом шунта (1 случай) и окклюзией дистального сосудистого русла служило показанием к ее резекции с перевязкой впадающих и отходящих от нее артерий и шунта. Рана в последующем велась открытым методом. Однако нарастание ишемии явилось показанием к ампутации нижней конечности у прооперированного пациента. У больного с ложной аневризмой дис-

Таблица 1. Варианты операций при ложных артериальных аневризмах после реконструктивных операций на артериях бедренно-подколенно-берцового сегмента

Характер операции	Число случаев
Резекция аневризмы с протезированием	3
Экстра анатомическое шунтирование	2
Резекция аневризмы с профундопластикой	1
Резекция аневризмы	2
Всего	8

тального анастомоза (1 случай) с функционировавшим шунтом хирургическая тактика соответствовала таковой при ложной аневризме проксимального анастомоза. При тромбозе шунта, ввиду окклюзии артерий голени, у больного с инфицированной аневризмой выполнялась ее резекция. Однако из-за нарастания острой ишемии в последующем больной перенес ампутацию нижней конечности.

Ретроспективный анализ операционных находок и данных морфологических исследований операционного материала позволил выделить ряд факторов, влияющих на формирование ложных аневризм после артериальных реконструкций на бедренно-подколенно-берцовом сегменте. Они включают: инфицирование послеоперационной раны или (и) шунта (2 случая); слабость артериальной стенки (ввиду чрезмерной тромбэндартэриэктомии или послеоперационного прогрессирования дистрофически-дегенеративного атеросклеротического процесса) (1 случай); травматическое воздействие на область анастомоза (прямая травма, чрезмерное давление паховой связки во время ходьбы, высокая объемная скорость кровотока по области анастомоза) (1 случай); слабость аутовенозной заплаты или стенки аутовенозного шунта (1 случай); технические погрешности при наложении анастомоза (дефекты шва, чрезмерное натяжение аутовены или аутовенозной заплаты) (1 случай); дефекты шовного материала (1 случай); несоответствие диаметров общей бедренной артерии и аутовенозного шунта, что приводит к возникновению в области анастомоза избыточного артериального давления (1 случай).

В раннем послеоперационном периоде в формировании ложных артериальных аневризм важное значение, очевидно, принадлежит техническим погрешностям операции (прорезыванию швов) и инфекции. В более отдаленные сроки – основной причиной развития ложных артериальных аневризм нижних конечностей является прогрессирование дегенеративных процессов в стенке артерии и шунта в зоне анастомоза. Так, морфологическое исследование удаленных аутовенозных шунтов из области проксимального анастомоза у 3 больных выявило значительную выраженность в них дистрофических процессов. Это указывает на необходимость резекции 20-30 мм дистального конца подкожной вены после выделения ее из ложа перед формированием анастомоза. Кроме того, с целью профилактики образования аневризм следует окутывать зону анастомоза сегментом подкожной вены в случае значительного истончения стенки реконструируемой артерии после тромбэндартэриэктомии.

Непосредственные хорошие результаты операций у больных с ложными артериальными аневризмами нижних конечностей, возникшими после

реконструктивных операций на бедренно-подколенно-берцовом сегменте, получены у 6 человек из 8, неудовлетворительные – у 2. При обследовании пациентов через 4 года с момента выполнения хирургического вмешательства у всех 5 пациентов конечность была сохранена.

Таким образом, выполнение реконструкции на артериях нижних конечностей у больных ОА не исключает развития послеоперационных артериальных аневризм. Их диагностика, лечение и профилактика требуют применения комплекса научно-обоснованных мероприятий. Только такой подход к ведению пациентов позволит как улучшить исходы первичных артериальных реконструкций на бедренно-подколенно-берцовом сегменте, так и снизить вероятность ампутации нижних конечностей в случае развития ложных артериальных аневризм.

### Литература

1. Белов Ю.В., Степаненко А.Б., Генс А.П., Халимов И.Г. Хирургическое лечение больных с множественным поражением артерий нижних конечностей // *Ангиол. и сосуд. хирургия.* – 2002. - № 1. – С. 72-79.
2. Гришин И.Н., Савченко А.Н. Клиническая ангиология и ангиохирургия. – Минск: Вышэйшая школа, 1981. – Т. 2. – 215 с.
3. Долгих В.А., Дудкин Б.П., Воронцов В.В. Ультразвуковые методы диагностики ложных аневризм как осложнения реконструктивной хирургии брюшного отдела аорты и магистральных артерий нижних конечностей // *Повторные реконструктивные операции: Материалы Междунар. конф., Москва, 1-3 октября 1997 г.* – М., 1997. – С. 33-34.
4. Погожельский Р.М., Маклоч В.И., Островский Т.В. с соавт. Аневризмы анастомозов // *Повторные реконструктивные операции: Материалы Междунар. конф., Москва, 1-3 октября 1997 г.* – М., 1997. – С. 72.
5. Сухарев И.И., Левчук А.Я, Влайков Г.Г. Ложные аневризмы анастомозов как поздние осложнения в реконструктивной хирургии брюшной аорты и периферических артерий // *Повторные реконструктивные операции: Материалы Междунар. конф., Москва, 1-3 октября 1997 г.* – М., 1997. – С. 86-87
6. Loftus I., McCarthy M., Liapl A. et al. Prevalence of true vein graft aneurysms: implications for aneurysm pathogenesis // *J. Vasc. Surg.* – 1999. – Vol. 29, N 3. – P. 403-408.
7. Hultgren R., Olofsson P., Wahlbery E. Sex related differences in outcome after vascular interventions for lower limb ischemia // *J. Vasc. Surg.* – 2002. – Vol. 35, N 3. – P. 510-516.
8. Huntigton F., Prentis E., Hildreth A. et al. Lower limb occlusive arterial disease in the North of England: workload and development of management guidelines. The Northern Regional Vascular Surgeons / *Eur. J. Vasc. Endovasc. Surg.* – 2000. – Vol. 20, N 3. – P. 260-267.

### Resume

#### SURGICAL TREATMENT OF POSTOPERATIVE ARTERIAL ANEURYSMS OF THE FEMORAL-POPLITEAL-TIBIAL SEGMENT

Ioskevich N.N.

Department of Surgical Diseases №1  
Grodno State Medical University

Surgical treatment of obliterating atherosclerosis of the lower extremity major arteries is associated with the possible development of different complications during a postoperative period. They include false aneurysms of arterial anastomoses. Some possible causes of the development of postoperative arterial aneurysms are discussed, their classification as well as some variants of surgical treatment and prophylaxis of them are suggested.