

УДК 616. 831. 9 – 002. 155: 616. 37] – 091

## МОРФОЛОГИЧЕСКИЕ ИЗМЕНЕНИЯ В ПОДЖЕЛУДОЧНОЙ ЖЕЛЕЗЕ ПРИ ОСТРОМ ГЕРПЕТИЧЕСКОМ МЕНИНГОЭНЦЕФАЛИТЕ

*М.Г. Зубрицкий*

Гродненское областное патологоанатомическое бюро

*В исследовании представлены результаты изучения морфологических изменений в поджелудочной железе в пяти случаях смерти больных острым герпетическим менингоэнцефалитом. Выявлены признаки поражения структур поджелудочной железы вирусом простого герпеса I типа (ВПГ-1).*

**Ключевые слова:** острый герпетический менингоэнцефалит, вирус простого герпеса I типа.

*The results of the investigation of morphological changes of the pancreas in five fatalities from acute herpetic meningoencephalitis are presented in the research. The signs of injuring of the structures of pancreas by the herpes simplex virus type I (HSV-1) have been revealed.*

**Key words:** acute herpetic meningoencephalitis, herpes simplex virus type I.

Генерализованная герпетическая инфекция (ГГИ) – заболевание, протекающее с морфологическими признаками поражения ЦНС и двух и более систем организма [1]. В общебиологическом плане ГГИ – это нарушение баланса между персистирующим вирусом простого герпеса (ВПГ) и иммунной системой организма, возникающее в результате действия различных иммуносупрессивных факторов, в том числе и самого ВПГ [3]. Из концепции ГГИ следуют два взаимодополняющих положения: во-первых, ВПГ обязательно поражает ЦНС; во-вторых, одновременно вовлекаются абсолютно все висцеральные органы. Характерной для ГГИ является острая полиорганная недостаточность, морфологическим субстратом которой служит поражение ядер экто-, эндо- и мезодермальных клеток. В абсолютном большинстве случаев прижизненный диагноз ГГИ устанавливается у взрослых на заключительной стадии болезни [3, 4]. Долгое время морфологическим синонимом герпетического поражения ЦНС являлся острый герпетический менингоэнцефалит (ОГМЭ). Характерным считалось острое воспаление с участием лимфоцитов, плазмочитов, макрофагов и нейтрофилов. Также описывали возникающие вследствие воспаления мелкие и крупные кровоизлияния, отёк, истинные некрозы по типу острого геморрагического инфаркта [4, 6, 7]. Клинико-морфологические исследования последних лет показали необходимость выделения острой, подострой, хронической форм герпетического менингоэнцефалита [3, 8]. Было отмечено, что кроме непосредственного цитолитического действия ВПГ на нейроны, астроциты, олигодендроглициты, эндотелициты, возникает нейроаллергический феномен поражения сосудов и миелиновых волокон [5]. Аб-

солютное большинство (85 – 95 %) случаев герпетического менингоэнцефалита в настоящее время относят к хроническому [1, 3]. В настоящей работе стояла задача охарактеризовать особенности поражения поджелудочной железы при ОГМЭ.

### Материал и методы

В работе использован клинико-морфологический анализ на основе изучения историй болезни и системного морфологического исследования поджелудочной железы с применением морфометрии, реакции иммунофлюоресценции. Изучен аутопсийный материал, истории болезней, протоколы вскрытий в пяти случаях смерти, где основным патологоанатомическим диагнозом был выставлен ОГМЭ с генерализацией процесса, по данным Минского городского патологоанатомического бюро за 2000 – 2003 года.

Для гистологического исследования брались кусочки из головки, тела, хвоста поджелудочной железы. После фиксации в 10% растворе нейтрального формалина окраска проводилась гематоксилин-эозином, по Ван-Гизону, Конго-Рот, ШИК, МСБ, альдегид-фуксином. Также использовался метод иммунофлюоресценции с моноклональными антителами к ВПГ-1 (МФА). Парафиновые блоки для проведения иммуноморфологического исследования отбирали с учётом результатов предварительного гистологического исследования. Морфологическое исследование поджелудочной железы во всех пяти случаях проводили на микроскопе «Axiorplan» (ув.20,ок.10) с применением программы «Bioscan NT». В каждом случае подсчитывали количество поражённых и непоражённых внутриядерными включениями клеток островкового аппарата в 50 полях зрения в головке, теле, хвосте поджелудочной железы.

**Таблица 1.** Типичные для ОГМЭ морфологические изменения в поджелудочной железе.

Признак	Герпетические включения в клетках экзокринной части	Уменьшение количества островков	Уменьшение размеров островков	Герпетические включения в островковых клетках	Воспалительные изменения
Частота признака в %	40%	60%	60%	80%	80%

**Таблица 2.** Нетипичные для ОГМЭ морфологические изменения в поджелудочной железе.

Признак	Артериосклероз	Склероз	Липоматоз
Частота признака в %	80%	80%	80%

**Таблица 3.** Степень выраженности морфологических изменений в поджелудочной железе при ОГМЭ.

Признак	Число случаев		
	+	++	+++
Степень выраженности признака			
Артериосклероз	1	3	-
Склероз	3	1	-
Липоматоз	3	1	-
Герпетические включения в экзокринной части	2	-	-
Уменьшение количества островков	3	-	-
Уменьшение размера островков	2	1	-
Воспалительные изменения	-	2	2
Герпетические включения в островках	2	1	1

*Примечание:* + слабая выраженность признака; ++ умеренная выраженность признака; +++ резкая степень выраженности признака.

### Результаты и обсуждение

Произведено морфологическое исследование пяти наблюдений смерти больных, у которых основным диагнозом после вскрытия был выставлен ОГМЭ. Среди исследованных было трое мужчин и две женщины в возрасте 47 – 72 года. Результаты морфологического исследования представлены в табл. 1, 2, 3.

Как видно из табл. 1, 2, 3, развитие внутри- и междолькового склероза было отмечено у 80% умерших. В трёх случаях (60%) он был слабо выражен, в одном случае (20%) – умеренно выражен. Артериосклероз отмечался у четырёх человек (80%). В одном наблюдении (20%) он был слабо выражен, в трёх наблюдениях (60%) – умеренно выражен. Липоматоз отмечен у четырёх человек (80%). В трёх наблюдениях (60%) он сла-

бо выражен, в одном случае (20%) – умеренно выражен.

Вышеперечисленные изменения могут быть вариантом возрастной нормы, а также встречаются при сахарном диабете или панкреатитах другого генеза. Таким образом, для герпетического поражения поджелудочной железы они не являются специфическими. Гораздо интереснее и показательнее морфологические изменения в поджелудочной железе, типичные для герпетической инфекции, приведенные ниже.

Внутриядерные герпетические включения в экзокринном отделе поджелудочной железы обнаружены в двух случаях (40%). В обоих наблюдениях они были слабо выражены. Более серьёзно оказался поражён островковый аппарат поджелудочной железы, что имело соответствующие проявления в виде клиники острого панкреатита и сахарного диабета II типа. Уменьшение количества островков отмечено у трёх умерших (60%). Во всех случаях оно было слабо выражено. Уменьшение размеров островков также было в трёх случаях (60%). В двух случаях оно было слабо выражено, в одном случае – умеренно. Внутриядерные герпетические включения обнаружены у четырёх человек (80%), в двух случаях (40%) они были слабо выражены, в одном случае (20%) – умеренно выражены, и в одном случае (20%) – резко.

Воспалительные изменения встречались в четырёх наблюдениях (80%). В двух случаях (40%) они были умеренно выражены, и в двух случаях (40%) – резко выражены.

Таким образом, в четырёх из пяти случаев был диагностирован острый герпетический панкреатит. Об этом свидетельствует то, что такие признаки, как уменьшение количества и размеров островков Лангерганса, липоматоз, склероз, артериосклероз были чаще всего слабо выражены, либо вовсе

**Таблица 4.** Изменение клеточного состава островков Лангерганса при ОГМЭ.

	Размеры островков, $\mu\text{m}$	Кол-во клеток в островке на площади 100 $\times$ 100 $\mu\text{m}$	Кол-во герпетических включений I типа на 100 клеток островка Лангерганса	Кол-во герпетических включений II типа на 100 клеток островка Лангерганса	Кол-во «тутовых ягод» на 100 клеток островка Лангерганса	Кол-во «пустых» ядер на 100 клеток островка Лангерганса	Кол-во эозинофильных включений на 100 клеток островка Лангерганса
Больные, умершие от патологии сердечно-сосудистой системы	61,6 $\pm$ 24,49	164 $\pm$ 22,5	0,4 $\pm$ 0,17	2,7 $\pm$ 0,31	0	0	0
Больные, умершие от сахарного диабета II типа	52,6 $\pm$ 20,0	134 $\pm$ 26,3	4,0 $\pm$ 0,31	13,1 $\pm$ 1,48	3,5 $\pm$ 1,60	1,8 $\pm$ 0,9	1,3 $\pm$ 0,46
Больные, умершие от ОГМЭ	63,8 $\pm$ 16,81	155 $\pm$ 19,02	27,8 $\pm$ 7,30	16,1 $\pm$ 0,30	4,6 $\pm$ 2,0	4,1 $\pm$ 0,32	2,9 $\pm$ 0,16

отсутствовали, что говорит о быстротечности заболевания. С другой стороны, большая выраженность воспаления и наличие внутриядерных герпетических включений в достаточно большом количестве в островковых клетках, а также связь с клиникой ОГМЭ и соответствующими морфологическими изменениями в ЦНС, указывают на герпетический характер поражения.

Из таблицы 4 видно, что клеточный состав островков Лангерганса при ОГМЭ меняется достаточно характерным образом. Размеры островков и количество клеток в островке у умерших от болезни сердечно-сосудистой системы (контрольная группа) и ОГМЭ существенно не отличается, что вполне естественно из-за быстрого течения заболевания. При этом у больных, умерших от сахарного диабета II типа (вторая контрольная группа), эти цифры значительно ниже, что характерно для хронического процесса.

Зато количество внутриядерных герпетических включений на сто клеток островка значительно отличается. Если у больных, умерших от сердечно-сосудистой патологии, включения составляют  $3,1 \pm 0,22$  на сто клеток островка, а у умерших от сахарного диабета –  $23,7 \pm 0,95$ , то у умерших от ОГМЭ –  $55,5 \pm 2,01$ . Наличие включений у умерших первой контрольной группы объясняется тем, что вирус герпеса, который встречается более, чем у 90% населения Земли [1, 3], внедряясь во все органы и системы, персистирует в том числе и в клетках поджелудочной железы. Значительно большее количество клеток островков, поражённых при сахарном диабете, объясняется, кроме этого, и тем, что в генезе этого заболевания определённую роль играет вирус герпеса [2].

Преобладание внутриядерных герпетических включений I типа над включениями II типа свидетельствует о быстром развитии болезни. При окраске альдегид-фуксином отмечено, что количество  $\beta$ -клеток составило 60-70% клеточного состава островка, что соответствует норме, количество зимогенных гранул уменьшилось несущественно. Всё это подтверждает быстротечность процесса.

В двух из пяти описанных случаев в заключительном клиническом диагнозе симптомы поражения поджелудочной железы были расценены как впервые выявленный сахарный диабет 2 типа.

Один из этих случаев рассмотрим подробнее.

Больной Ш., 55 лет, поступил в стационар с жалобами на боли в животе, рвоту, повышение температуры. Около двадцати часов назад внезапно стало плохо, появились вышеперечисленные жало-

бы. При поступлении состояние средней тяжести, сопротивлялся осмотру, отмечалось психомоторное возбуждение. К ночи состояние больного становится тяжёлым, резко заторможен, в контакт не вступает, температура  $39,5^{\circ}\text{C}$ , появилась ригидность мышц затылка. АД стабильное, 130/80 мм рт.ст. Сахар крови колебался от 14,2 ммоль/л до 21 ммоль/л. В моче сахар положительный, ацетон +. Через сутки после поступления был приступ судорог, через два часа после которого наступила остановка дыхания и сердечной деятельности. Реанимационные мероприятия безуспешны. По смертный клинический диагноз: Основное заболевание: Менингоэнцефалит. Сахарный диабет 2 типа, впервые выявленный. Осложнения: Отёк головного мозга. Сопутствующие заболевания: Атеросклероз сосудов головного мозга, сердца, аорты. Хронический бронхит.

После вскрытия, тщательного гистологического исследования и МФА был выставлен патологоанатомический диагноз: Основное заболевание: Острый герпетический менингоэнцефалит: периваскулярные нейтрофильноклеточные и лимфоидные инфильтраты, инфильтрация нейтрофильными лейкоцитами и лимфоцитами мягкой мозговой оболочки, очаги клеточных некрозов ткани мозга, внутриядерные герпетические включения в нейронах и клетках глии (МФА +++). Осложнения: Генерализация герпетической инфекции с поражением сердца, печени, лёгких, поджелудочной железы, почек (МФА +++). Кровоизлияния в ядрах блуждающего нерва, подкорковые ядерные группы, продолговатый мозг. Отёк головного мозга. Отёк лёгких. Очаговая серозно-гнойная пневмония.

Поджелудочная железа весила 110 г, мелкодольчатая, серого цвета, полнокровная. При гистологическом исследовании: слабый внутри- и междольковый склероз, липоматоз отсутствовал, количество островков Лангерганса по сравнению с нормой несколько уменьшено, размеры их соответствовали норме. Встречались мелкие очаги некроза ткани поджелудочной железы (рис. 1). Отмечался выраженный полиморфизм ядер клеток островков за счёт появления в них вакуолей с базофильными включениями (герпетические включения II типа), а также большого количества клеток с крупными гиперхромными ядрами (герпетические включения I типа), что хорошо видно на рис. 2. Такие же изменения, но менее выраженные, отмечены в клетках ацинусов и фибробластах. Во всех отделах, в том числе и в островках, были отмечены типичные признаки острого воспаления в виде

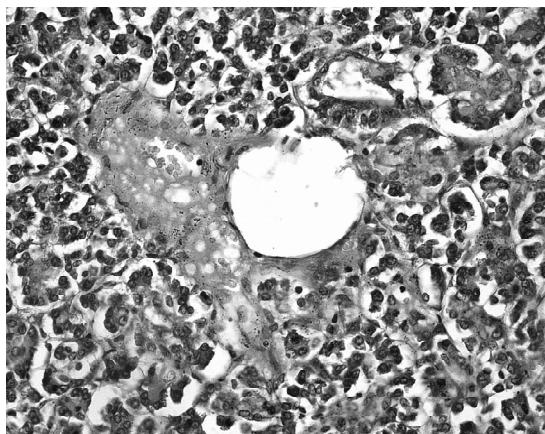


Рис. 1. Мелкие очаги некроза в ткани поджелудочной железы. Окраска гематоксилином. х 400.

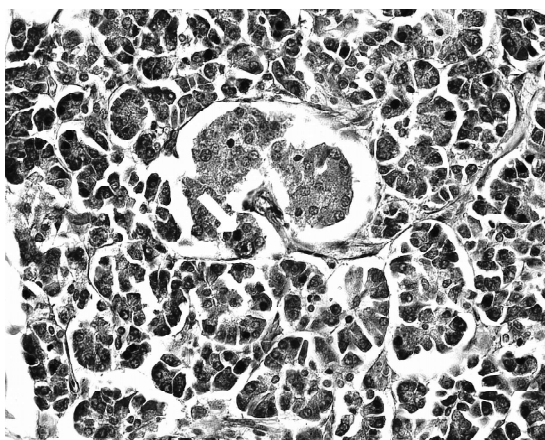


Рис. 2. Отечный островок Лангерганса с внутриядерными включениями 1 типа (стрелка). Окраска МСБ. х 400.

инfiltrатов, состоящих из лимфоцитов, плазмочитов, макрофагов и нейтрофилов. Также имели место мелкие кровоизлияния и слабовыраженный отёк.

Таким образом, основные параметры поджелудочной железы соответствовали возрастной норме; изменений, характерных для сахарного диабета в ней обнаружено не было. Тем не менее, изменения в анализах крови и мочи, а также отсутствие эффекта в лечении герпетического синдрома, навели клиницистов на мысль о впервые выявленном сахарном диабете 2 типа.

### Выводы

При ОГМЭ в четырёх случаях из пяти имело место поражение поджелудочной железы в виде острого герпетического панкреатита.

Воспалительный процесс следует рассматривать в данной ситуации как непосредственную реакцию структур поджелудочной железы на репродукцию вируса и нарушение баланса между персистирующим ВПГ и иммунной системой организма.

### Литература

1. Генерализованная герпетическая инфекция: факты и концепция / А.Г. Коломиец, В.И. Вотяков, Р.М. Бикбулатов и др.; под ред. В.И. Вотякова, А.Г. Коломийца, - Мн.: Наука і техника; 1992. - 351 с.
2. Зубрицкий М.Г. Морфологические признаки воспалительного процесса в поджелудочной железе при сахарном диабете I и II типа / М.Г. Зубрицкий, М.К. Недзьведь // Журнал ГГМУ. - 2003. - № 3. - С.78 - 83.
3. Фридман. М.В. Генерализованная герпетическая инфекция с преимущественным поражением внутренних органов / М.В. Фридман, Л.Г. Кулаженко, М.К. Недзьведь, Г.Е.Петрович // Медицинские новости. - 1999. - №5. - С. 46 -47.
4. Adams, B.D. Merritt's textbook of neurology / R.D. Adams. - London: Williams and Wilkins, 1995. - P. 156 - 158.
5. Ma, K.C. Reactive astrocytes in viral infections of the human brain express endothelin - like immunoreactivity / K.C. Ma, X.J. Nie, Hoog. e.a. // J. Neurol. Sci. - 1994.- № 2. - P. 184 - 192.
6. Malik, A. Intracerebral haematoma formation in herpes simplex encephalitis: a case report / A. Malik, M.G. o yal, N.K. Mishra // Australasian Radiology. - 1997.- №3. - P. 303 - 305.
7. Wood, M. Neurological infections / M. Wood, M Anderson. - Philadelphia: WB Saunders Company, 1989. - P. 406 - 411.
8. Zachhuber, C. Nekrotisierende Herpes - simplex - Enzephalitis als Ursache eines progredienten dementiellen Syndroms / C. Zachhuber, F. Leblhuber, K. Jellinger // D-tsch. Med. Wochenschr. - 1995. - Vol. 120. №38. - P. 1278 - 1282.

### Resume

#### MORPHOLOGICAL CHANGES IN THE PANCREAS IN ACUTE HERPETIC MENINGOENCEPHALITIS

M.G. Zubritsky

Grodno Region Pathologoanatomical Bureau

Morphological changes in different structures of the pancreas in acute herpetic meningoencephalitis were examined. Acute herpetic pancreatitis was revealed in 80% of cases.