

УДК 616.617-001:618.1-089]-07-089.

УРОЛОГИЧЕСКОЕ ПОСОБИЕ ПРИ ТРАВМАХ ОРГАНОВ МОЧЕВОЙ СИСТЕМЫ ВО ВРЕМЯ АКУШЕРСКИХ И ГИНЕКОЛОГИЧЕСКИХ ОПЕРАЦИЙ

А.В. Строцкий, Е.И. Юшко

Кафедра урологии, анестезиологии и реаниматологии
УО «Белорусский государственный медицинский университет»

В работе приведены сведения о частоте причинах, клинических проявлениях, диагностике и лечении поврежденных органов мочевой системы во время акушерских и гинекологических операций. Намечены пути профилактики этих повреждений.

Ключевые слова: травмы органов мочевой системы, акушерские и гинекологические операции.

The articles comprises data on incidence rate and causes as well as clinical manifestations, diagnosis and therapy of damages of organs of urinary system occurred within the course of obstetrical and gynecological operations. Ways to prevent the said damages have been specified.

Key words: damages of organs of urinary system, obstetrical and gynecological operations.

Увеличение количества и объема гинекологических операций, внедрение в клиническую практику малоинвазивных вмешательств (лапароскопии) сопровождается ростом числа повреждений органов мочевой системы при этом. Если повреждения почек и уретры встречаются чрезвычайно редко, то повреждения мочеточников и мочевого пузыря – это достаточно частое явление. Вряд ли можно найти оперирующего гинеколога, у которого не было бы подобного осложнения. С внедрением лапароскопии число травм органов мочевой системы не уменьшилось.

К факторам, которые увеличивают риск травм органов мочевой системы при беременности и родах, относят наличие рубцов после ранее перенесенных операций на органах половой системы (кесарево сечение, удаление миом, другие операции на органах малого таза), а также спаечные процессы после воспалительных заболеваний органов малого таза. Рубцовые изменения самой стенки матки, а также вовлечение в рубцовый процесс рядом расположенных органов (мочевого пузыря, мочеточников) приводят к тому, что при разрыве стенки матки одновременно могут повреждаться и мочевые пути. Чаще подобные разрывы наблюдаются при затянувшихся родах, при перенесенной беременности, крупном плоде, узком тазе, нарушениях положения плода. Именно в этих случаях акушерам приходится прибегать к различным пособиям для успешного родоразрешения, что увеличивает риск травмы половых органов и мочевыводящих путей.

Увеличение риска разрыва органов мочевой системы происходит при недооценке имеющихся результатов обследования и определении непра-

вильной тактики ведения беременности и родов. Так, при наличии тазовой дистопии почки, когда она прилежит к шейке или задней поверхности матки, следует заранее планировать родоразрешение путем кесарева сечения. Известно, что дистопированная почка суживает выход из малого таза и даже при нормальных размерах плода родоразрешение естественным путем проблематично.

Недооценка этих данных приводит к затянувшимся родам, длительному стоянию головки в малом тазу, гибели плода, что требует уже в процессе родов принятия решений об ускорении родоразрешения вплоть до плодоразрушающих операций при наступлении гибели плода. Все это способствует увеличению риска повреждения матки, влагалища, мочевого пузыря, а при удалении матки – и мочеточников.

В равной степени это относится и к недостаточной оценке протекания родов – несвоевременное опорожнение мочевого пузыря, недостаточная стимуляция родовой деятельности, недостаточная оценка состояния плода во время родов, неправильный выбор хирургического пособия приводят к затягиванию процесса родов, а впоследствии способствуют развитию атонических кровотечений, нередко требующих экстерного хирургического вмешательства.

Способствует возникновению травм органов мочевой системы при акушерско-гинекологических операциях анатомическая близость органов мочевой системы и внутренних половых органов у женщин. Чаще при акушерско-гинекологических операциях наблюдается повреждение мочеточников и мочевого пузыря.

Мочеточники, проходя спереди от общих под-

вздошных артерий, спускаются в полость малого таза по задне-боковой его поверхности позади яичников и маточных труб у основания широких связок матки. Маточные сосуды располагаются кпереди от мочеточников. Ниже их мочеточники идут кпереди к задней стенке мочевого пузыря, располагаясь между листками широких связок. В этом месте они наиболее близко приближаются к шейке матки – 0,8-2,5 см [1]. По его же данным, левый мочеточник находится на расстоянии в среднем 2,05 см от ребра матки, а правый – 3,05 см. Недалеко от места перехода мочеточников в мочевой пузырь они прилегают к передней стенке влагалища.

Неизменный мочеточник представляет собой полое образование округлой формы с достаточно плотными стенками и просветом до 5мм. При пальпации он достаточно легко дифференцируется в окружающих тканях в виде плотного легко смещаемого тяжа, при визуальном осмотре можно наблюдать волнообразные продольные сокращения. У неполных больных он четко прослеживается под париетальной брюшиной, особенно вблизи перекреста с подвздошными сосудами. Кровоснабжение тазового отдела мочеточника осуществляется за счет мелких артерий, отходящих от общей или внутренней подвздошной, средней прямокишечной, мочевого пузыря и маточной артерий. Поэтому избыточное скальпирование стенки мочеточника при выделении его тазового отдела может приводить к некрозу и формированию мочевого свища в послеоперационном периоде.

Во время беременности стенка мочеточника теряет свой обычный тонус. Просвет его расширяется особенно у первобеременных. Сокращения вялые, редкие. Мочеточник приобретает множественные изгибы и располагается латеральнее своего обычного места расположения. Стенка его приобретает синюшно-багровый оттенок. Вследствие указанных изменений нередко его становится трудно дифференцировать со стенкой кишки. Подобные изменения при беременности способствуют его повреждениям при операциях на органах малого таза, особенно при надвлагалищной ампутации матки.

Патологически измененный мочеточник также повышает риск его повреждения во время операций. При уретерогидронефрозе стенка его истончается, а просвет увеличивается. Появляются множественные коленообразные изгибы, нередко спаивающиеся между собой. Причинами уретерогидронефроза могут быть как заболевания мочевой системы (уретероцеле, стриктура мочеточника, камень интрамурального отдела мочеточника, опу-

холь мочевого пузыря или мочеточника), так и заболевания других органов малого таза (опухоли матки, лучевые стриктуры после облучения по поводу рака шейки матки, ранее перенесенные заболевания органов малого таза с обширным рубцовым процессом, опухоли прямой кишки). Большой риск повреждения мочеточников в этих случаях определяется не только степенью истончения его стенки, но и его смещением и вовлечением в процесс, вызвавшим его сдавление. При врожденной нервно-мышечной дисплазии мочеточники также расширены с многими коленообразными изгибами.

Мочевой пузырь расположен кпереди от внутренних половых органов у женщин. В норме он представляет собой мышечный орган, расположенный за лоном. Стенка его достигает толщины до 5-7 мм, хорошо дифференцируется от окружающих тканей при пальпации. При его заполнении отмечается его увеличение кверху и в стороны, и при осмотре со стороны брюшной полости он четко виден как мешкообразное выпячивание на передней брюшной стенке за лоном. Шейка мочевого пузыря и часть задней стенки (треугольник Лето) достаточно плотно фиксированы к костям лона и фасциально-мышечным образованиям малого таза, не покрыты париетальной брюшиной, мало подвижны. Они плотно прилегают к передней стенке влагалища и шейке матки, отделяясь от них тонкой соединительно-тканной пластинкой (пузырно-влагалищная перегородка) и небольшим количеством жировой ткани. Верхняя и оставшаяся часть задней стенок мочевого пузыря покрыты брюшиной, которая переходит кзади на переднюю поверхность матки. Увеличение емкости мочевого пузыря при его заполнении происходит как раз в основном за счет этой части. При заполнении мочевого пузыря его задняя стенка вдавливается в просвет за счет тела матки. Степень выпячивания задней стенки мочевого пузыря в его просвет определяется размерами матки. При патологических процессах в матке или при беременности при цистоскопии наблюдается значительное выпячивание задней стенки мочевого пузыря, что сопровождается увеличением расстояния между устьями мочеточников и их зиянием.

У беременных наблюдается истончение стенки мочевого пузыря, уменьшение его тонуса. Уменьшается его передне-задний размер, который в период родов при стоянии головки в малом тазу может достигать нескольких миллиметров. В этом случае даже небольшое количество мочи может вызвать его увеличение кверху почти до уровня пупка. Этими изменениями объясняются повреж-

дение мочевого пузыря, иногда передней и задней стенок одновременно, при проведении кесарева сечения внебрюшинным доступом.

Судьба поврежденных органов, а нередко и судьба больных, после травмы органов мочевой системы во время акушерско-гинекологических операций определяется как характером повреждения (степенью тяжести), так и временем обнаружения травмы. Наиболее благоприятно для прогноза выявление повреждения органов мочевой системы непосредственно во время операции, которое наблюдается только в 20% случаев. В абсолютном большинстве оно диагностируется позже (в ближайшем операционном периоде при развитии перитонита, острой почечной недостаточности, флегмоны малого таза, пиелонефритов, свищей) или после выписки из стационара (свищи, уриномы, уретерогидронефроза, стриктуры мочеточников).

Наиболее простым признаком травмы мочевых путей, определяемым во время операции, позволяющим установить диагноз, является появление мочи в ране. Это наблюдается при пересечении мочеточника, краевом его повреждении или при повреждении стенки мочевого пузыря. Чтобы убедиться в наличии травмы мочевой системы во время операции, иногда приходится использовать красящие вещества (метиленовая синька), вводимые внутривенно, а также можно заполнять мочевой пузырь раствором фурацилина, чтобы убедиться в его целостности.

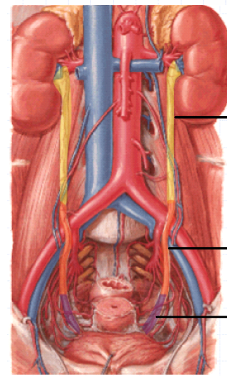
При полной перевязке мочеточника или частичном его ущемлении лигатурой появления мочи в ране не происходит, а красящее вещество в рану не выделяется. Поэтому их введение в таких случаях нецелесообразно. При отсутствии выделения мочи в рану и неуверенности в наличии повреждения мочевых путей лучше прибегнуть к выделению или мочеточника, или стенки мочевого пузыря после проведения основного этапа гинекологических операций, чтобы убедиться в их целостности. Существенно может помочь в этих случаях цистоскопия на операционном столе с катетеризацией мочеточника.

При появлении мочи в ране следует сразу выяснить ее источник. Если она выделяется из зоны проекции мочеточника, то следует думать о его повреждении.

Травмы мочеточников встречаются не только при акушерско-гинекологических операциях. Они бывают при проведении сосудистых операций, при удалении прямой и сигмовидных кишок, лимфоузлов и опухолей малого таза (табл. 1). При этом наиболее часто повреждается его тазовый отдел (рис. 1).

Таблица 1. Частота повреждения мочеточников врачами различных специальностей

Автор	n	Гинекологи	Общие хирурги	Сосуд. хирурги	Урологи
Dobrowolski J. 2002	340	73%		14%	13%
Karmouni T. 2001	34	47%	23%	10%	20%
Ghali A. 1999	32	63%		7%	30%
Benckroun A. 1997	39	84%	3%	8%	5%
Selzman A. 1996	165	34%	17%	7%	42%



Верхняя треть - 0,5 - 2 %

Уровень подвздошной артерии - 4 - 7 %

Тазовый отдел - 88 - 91 %

Рис. 1. Частота повреждения различных отделов мочеточника (J.Rambeaud, F.Vocqueraz, 2005)

При подозрении на травму мочеточника его необходимо выделить выше и ниже повреждения, стараясь не скальпировать его стенку, чтобы, по возможности, максимально сохранить питающие сосуды. Если стенка мочеточника оказалась захваченной лигатурой, то необходимо освободить его и убедиться в жизнеспособности пережатой части.

Об этом можно судить по восстановлению перистальтики и цвета стенки мочеточника. Если наступил некроз, то необходимо иссечь поврежденную часть и восстановить проходимость путем сшивания конец-в-конец на интубирующей трубке или мочеточниковом стенте (рис. 2).

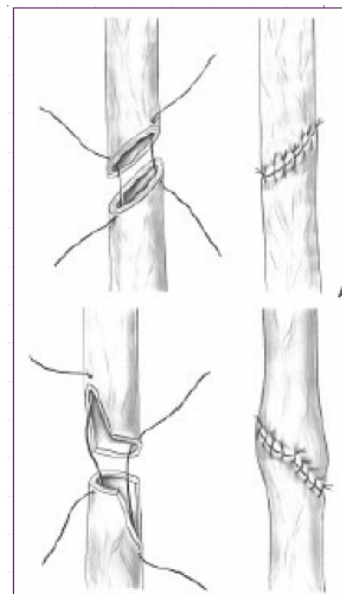


Рис. 2. Сшивание мочеточника (анастомоз конец-в-конец) (J.Rambeaud, F.Vocqueraz, 2005)

Как правило, дополнительного дренирования почки при этом не требуется. Стент удаляют через один месяц после наложения анастомоза. Чтобы избежать возможного образования стриктуры в месте анастомоза, сшиваемые поверхности лучше срезать под углом в 45 градусов (рис. 2а) или производить дополнительное продольное рассечение стенки мочеточника на 5-7 мм (рис. 2b).

Однако при повреждении юкставезикального отдела мочеточника или его интрамуральной части, особенно при частичной его резекции, когда невозможно наложение анастомоза конец в конец или когда происходит его натяжение при наложении анастомоза (дефект до 5 см), возможно закончить операцию уретеронеоцистоанастомозом по Леатбеттеру-Полетано или Грегуару. При этом формируется подслизистый тоннель в мочевом пузыре равный не менее четырех-шести диаметров мочеточника.

Если дефект мочеточника достаточно большой (обычно более 5 см) и его длины не хватает для наложения анастомоза с мочевым пузырем, то возможно проведение операции Боари или Демеля. При операции Боари из стенки мочевого пузыря формируется лоскут, который сшивается в виде трубки, за счет которой ликвидируется недостающая часть мочеточника. Пересадка мочеточника при этом осуществляется в подслизистый тоннель сформированной трубки. Заканчивается операция цистостомией и дренированием забрюшинного пространства ПХВ-трубкой от места анастомоза (рис. 3).

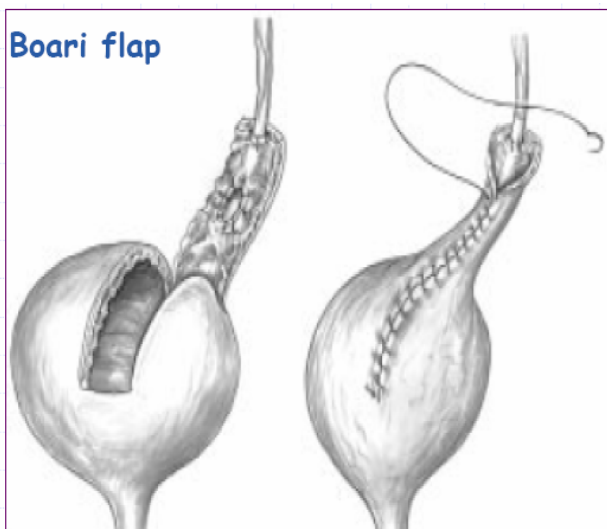


Рис.3. Схема операции Боари (J.Rambeaud, F.Bocqueraz, 2005)

При операции Демеля производится рассечение мочевого пузыря в сагитальной плоскости с пересадкой мочеточника в одну из его половин. Ушивание мочевого пузыря производится в попереч-

ном направлении, что позволяет компенсировать дефект мочеточника.

В последнее время активно пропагандируется использование в таком случае операции Psoas-hitch. Сущность ее заключается в подтягивании мочевого пузыря к месту анастомоза и фиксации его к поясничной мышце, что позволяет уменьшить степень натяжения анастомоза и создает лучшие условия для заживления (рис. 4).

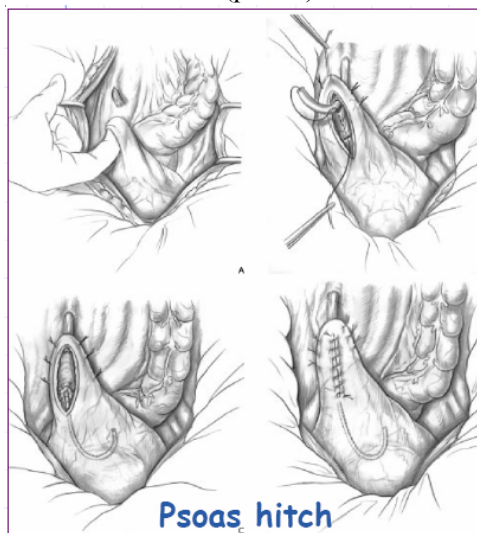
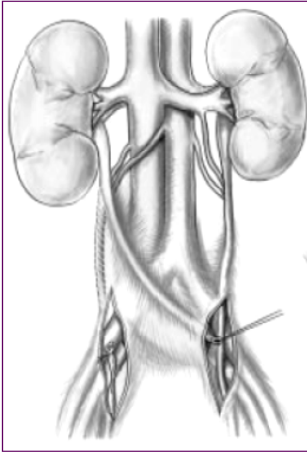


Рис. 4. Схема Psoas-hitch – анастомоза (J.Rambeaud, F.Bocqueraz, 2005)

Лишь в отдельных случаях, когда мочевой пузырь оказывается плотно сращен с окружающими тканями после предыдущих операций или емкость его уменьшена за счет патологических процессов, произвести подобные операции не представляется возможным. В таких случаях допустимо выведение мочеточника на кожу (уретерокутанеостомия) или пересадка его в толстую кишку (уретеросигмоанастомоз). Уретерокутанеостомия производится чаще при повреждении правого мочеточника как временный метод отведения мочи. В последующем, в зависимости от состояния больной, характера патологического процесса, по поводу которого проводилось хирургическое вмешательство, степени радикальности операции и прогноза, если речь идет об опухоли, возможна кишечная пластика мочеточника. В последние годы в подобных случаях рекомендуется наложение уретероуретроанастомоза (рис. 5).

При повреждении мочевого пузыря существуют два способа. Если позволяют условия операции, то необходимо выделить стенку мочевого пузыря на протяжении 2-3-х см вокруг отверстия в мочевом пузыре и ушить двухрядно викрилом или другим рассасывающимся шовным материалом. Затем устанавливается постоянный уретральный катетер Фолея, отмывается мочевой пузырь от



*Рис.5. Схема
уретроуретроанастомоза
(J.Rambeaud,
F.Vocqueraz, 2005)*

сгустков крови и проверяется герметичность ушивания путем заполнения полости мочевого пузыря через уретральный катетер раствором фурацилина до объема 300-400 мл. Если в рану нет выделения фурацилина, то катетер оставляется на 8-10 суток.

При обширных повреждениях мочевого пузыря, трудностях в выделении места повреждения из-за ранее наложенных лигатур или спаек после перенесенных воспалительных процессов или операций, если невозможно исключить повреждение устьев мочеточников или их интрамурального отдела или расположении места повреждения вблизи устьев, когда при ушивании есть опасность попадания их в шов, целесообразно предварительно произвести цистотомию через переднюю стенку мочевого пузыря. После этого проводится ревизия со стороны полости мочевого пузыря, уточняется степень и локализация повреждения, при необходимости катетеризируется мочеточник. Ушивание стенки мочевого пузыря производится со стороны его просвета. Первый ряд швов накладывается на стенку пузыря с захватом наружной половины мышц детрузора и паравезикальных тканей. Второй ряд швов формируется за счет оставшейся половины мышечного слоя детрузора и слизистой оболочки мочевого пузыря. При этом целесообразно использовать погружные швы, когда узлы не остаются в просвете мочевого пузыря, а погружаются в ушиваемую рану. Операция заканчивается, как правило, цистостомией и дренированием паравезикального пространства по Пирогову с помощью дренажной трубки. Такая тактика удобна и при локализации повреждений мочевого пузыря в области шейки и треугольника Льео. Попытки выделения этих областей экстравезикально, как правило, сопровождаются обильным кровотечением, что затрудняет осмотр и наложение швов.

Прогноз при повреждениях мочевого пузыря или

мочеточников, которые были распознаны во время операции, при правильно выбранной тактике обычно благоприятный. В последующем не наблюдается образования мочевого свищей или значительных нарушений функции органов мочевой системы.

Несколько другая ситуация возникает в тех случаях, когда повреждение органов мочевой системы не обнаруживаются вовремя, т.е. непосредственно на операционном столе. Если из раны или из влагалища сразу после операции отмечается выделение мочи, то это является убедительным свидетельством травмы органов мочевой системы и требует немедленного урологического обследования и повторного хирургического вмешательства после установления причины истечения мочи.

Если этого не происходит, то заподозрить травму органов мочевой системы можно по клинической картине и результатам обследования. При этом следует учитывать, что клиническая картина определяется степенью обезболивания в послеоперационном периоде, распространенностью мочевого затека, а также степенью блока почки.

Боль. При полной перевязке одного мочеточника она локализуется в поясничной области с соответствующей стороны и усиливается при поколачивании по пояснице. При перевязке обоих мочеточников боль носит двусторонний характер, болезненность при поколачивании по поясничной области определяется с обеих сторон. При этом отсутствует моча в мочевом пузыре – анурия.

Истечение мочи в брюшную полость сопровождается разлитыми болями по всему животу на фоне вздутия живота, симптомов раздражения брюшины, нарастающей клиники перитонита с наличием жидкости в брюшной полости.

Наиболее трудно заподозрить повреждение мочеточников и небольшие повреждения мочевого пузыря, когда моча медленно пропитывает тазовую клетчатку. Боль локализуется в нижних отделах живота, где имеется послеоперационный разрез. Несколько позже наступает парез кишечника, хотя перистальтика в верхних отделах может прослушиваться. Как правило, диагностика таких повреждений запоздалая, обычно на 4-7-е сутки после операции, когда появляется моча через влагалище или в брюшной полости.

Моча из мочевого пузыря часто бывает кровянистой, однако это не является патогномичным симптомом повреждения мочевых органов, поскольку кровянистая моча может наблюдаться после акушерско-гинекологических операций и без повреждения целостности мочевых органов при грубом сдавлении органа крючками. А при повреж-

дении мочеоточника моча чаще всего не меняет цвета.

В целом, по клинической картине заподозрить повреждение органов мочевого системы своевременно достаточно трудно, но можно.

Главная задача обследования при подозрении на травму органов мочевого системы - установление локализации и объема травматического повреждения органов мочевого системы. Первым этапом диагностики повреждения мочевого системы является ультразвуковое исследование (УЗИ). При перевязке мочеоточника определяется увеличение размеров почки, отек околопочечной клетчатки, расширение полостной системы и верхней трети мочеоточника. Истечение мочи в брюшную полость при повреждении мочеоточника или мочевого пузыря с помощью УЗИ определяется как наличие свободной жидкости в малом тазу. Иногда удается определить забрюшинную урогематому.

Рентгенологическое обследование позволяет более точно установить наличие повреждения, его локализацию и характер. При цистографии в двух проекциях повреждение мочевого пузыря устанавливается на основании выявления затека контрастного вещества в брюшную полость. На экскреторной урограмме функция почки может отсутствовать (полная перевязка мочеоточника) или быть сниженной. Поэтому целесообразно проведение отсроченных снимков. Можно выявить при этом расширение полостной системы почки и мочеоточника до уровня перевязки или экстравазацию контрастного вещества при его повреждении и наличии мочевого затека. При нечеткой картине целесообразно проведение катетеризации мочеоточника и ретроградной уретеропиелографии.

Установление диагноза повреждения мочевого пузыря является показанием для операции, которая проводится по вышеописанным принципам. Общепризнанным является аналогичная тактика при травме мочеоточника, установленная в течение трех суток после травмы. В более поздние сроки целесообразно отведение мочи (перкутан-

ная или открытая нефростомия), дренирование мочевого затека с последующими реконструктивными операциями. Внедрение в практику эндоскопической техники позволяет при травмах мочеоточника (неполные перевязки, краевые повреждения в ряде случаев устанавливать стенты (длительность их стояния до 4-х недель), что позволяет части больным избежать повторных открытых операций.

Особое место занимают травмы мочевого пузыря и мочеоточников при лапароскопических операциях. Особенностью их является то, что чаще всего – это результат электротравмы (коагуляции их стенки). В результате больные выписываются из стационара после лапароскопических операций, а на 7-14 сутки у них появляются симптомы повреждения органов мочевого системы (после лизиса струпа).

Следовательно, травмы органов мочевого системы нередко встречаются в практике уролога. Число их не уменьшается, а внедрение малоинвазивных вмешательств вносит свои особенности (развитие клинической картины повреждения спустя 7-14 сут после вмешательства). При тщательном планировании гинекологического вмешательства с учетом всех факторов (ранее перенесенные вмешательства на органах малого таза, распространенность опухолевого процесса, характер роста опухолевых узлов матки, хорошее знание анатомии, предварительной катетеризации мочеоточников, тщательном осмотре операционного поля перед ушиванием раны) даже при повреждении мочевого пузыря или мочеоточника возможно интраоперационное установление диагноза и своевременное оказание адекватного пособия. Возникновение подобных ситуаций не добавляет здоровья оператору, но интраоперационное установление диагноза и грамотное пособие, в большинстве случаев, позволяет избежать нежелательных последствий.

Литература

1. Кан, Д.В. Руководство по акушерской и гинекологической урологии. Москва, 1986. – 487 с.