

УДК 617.741-089.87

КОРРЕКЦИЯ АМЕТРОПИЙ ВЫСОКОЙ СТЕПЕНИ НА СОВРЕМЕННОМ ЭТАПЕ

С.Н. Позняк, Н.И. Позняк, В.А. Мурашко, А.В. Радько

ИП «Новое зрение», г. Минск

Удаление прозрачного хрусталика у пациентов с близорукостью высокой степени в возрасте более 40 лет и толщиной роговицы менее 500 мкм позволяет получить высокую остроту зрения и является безопасной и стабильной процедурой по своим результатам. Лазерный кератомилез у пациентов с близорукостью высокой степени в возрасте от 18 до 40 лет и толщиной роговицы более 500 мкм эффективен, безопасен, предсказуем и позволяет получить высокую остроту зрения и является операцией выбора у пациентов с близорукостью высокой степени. Экстракция прозрачного хрусталика у пациентов с рефракцией от +4,0Д и выше позволяет получить высокую остроту зрения и является безопасной и стабильной процедурой по своим результатам. Проведение лазерного кератомилеза у пациентов с гиперметропией предпочтительно при наличии рефракции менее +4,0Д и позволяет получить остроту зрения 0,8 и более.

Ключевые слова: близорукость, дальновзоркость, лазерный кератомилез, лenseктомия, интраокулярная линза, хрусталик, роговица, рефракция.

The transparent crystalline lens removal allows to achieve high visual acuity in patients aged more than 40 years old with myopia of a high degree and thickness of the cornea less than 500 microns, and it is a safe and stable procedure by the results. Laser keratomileusis is effective, safe and predicted for patients aged from 18 till 40 years old with myopia of a high degree and thickness of the cornea more than 500 microns and it allows to achieve high visual acuity and it is an operation of choice for patients with myopia of a high degree. The transparent crystalline lens extraction allows to achieve high visual acuity in patients with refraction from +4,0D and higher and it is a safe and stable procedure by the results. Laser keratomileusis is preferable for patients with hyperopia when refraction is less than +4,0D, and it allows to achieve visual acuity 0,8 and more.

Key words: myopia, hyperopia, laser keratomileusis, lensectomia, intraocular lens, crystalline lens, cornea, refraction.

В настоящее время к рефракционной хирургии, имеющей в своем арсенале широкий набор методик коррекции аномалий рефракции, предъявляется ряд требований, основные из которых – это безопасность проведения операции и предсказуемость функционального результата. Лазерный интрастромальный кератомилез (LASIK) на определенном этапе соответствовал выдвигаемым требованиям. Однако его выполнение у некоторых пациентов невозможно (малая толщина роговицы у пациентов с высокой миопией более 10 Дптр) и сопряжено с высоким риском осложнений (имеющиеся до операции разрывы сетчатки, кровоизлияния в сетчатку), либо предполагает проведение нескольких этапов для полной коррекции аметропии. Внедрение систем ирригации-аспирации, накопление опыта факэмульсификации позволило предложить методику удаления прозрачного хрусталика как метод коррекции аномалий рефракции [4, 21, 28, 29].

Возможность широкого воздействия на сферическую составляющую определил большой интерес к экстракции прозрачного хрусталика как к эффективному, предсказуемому и достаточно безопасному методу коррекции аномалий рефракции высокой степени. В последние годы рефракционная лenseктомия при миопии и гиперметропии высоких степеней, занимая определенную нишу в системе хирургического лечения аметропий высоких степеней, тем не менее, не получила широкого признания.

Целью нашей работы было выявить характерные изменения клинко-функционального состояния глаз у пациентов с близорукостью и гиперметропией, оперированных с рефракционной целью методом лазерного кератомилеза и экстракцией прозрачного хрусталика.

Материалы и методы

Проведен анализ 632 операций, выполненных с рефракционной целью у пациентов с близорукостью высокой степени и гиперметропией.

Все пациенты были распределены на 4 группы. Группы пациентов были однородны по возрасту и полу. В 1-й группе амбулаторно проведено 148 операций по удалению прозрачного хрусталика с имплантацией мягких ИОЛ с целью устранения аномалий рефракции. По состоянию рефракции все пациенты – с миопией высокой степени. Рефракция составила sph $-12,5 \pm 2,0$ Д, cyl $-1,45 \pm 0,5$ Д.

Во 2-й группе амбулаторно проведено 250 операций одномоментного двустороннего лазерного кератомилеза (Lasik) пациентам с близорукостью высокой степени. Рефракция составила sph $-10,1 \pm 2,25$ cyl $-1,4 \pm 0,75$ Д.

В 3-й группе амбулаторно проведено 108 операций по удалению прозрачного хрусталика с имплантацией мягких ИОЛ пациентам с гиперметропией. Рефракция составила sph $+4,5 \pm 2,5$ Д, cyl $+1,5 \pm 1,25$ Дптр.

В 4-й группе амбулаторно проведено 126 операций одномоментного двустороннего лазерного кератомилеза (Lasik) пациентам с гиперметропией.

ей. Рефракция составила $+5,25 \pm 0,5$ Д, $\text{cyl} +1,5 \pm 0,75$ Дптр.

Операции по удалению прозрачного хрусталика проводились амбулаторно под местной субконъюнктивальной анестезией с помощью факоэмульсификатора «Legacy 20000». ИОЛ имплантировались в капсульный мешок во всех случаях. В качестве ирригационного раствора нами использовался солевой раствор «Квинтасоль» pH 7,2-7,4 с добавлением эмоксипина (6 – метил – 2 – этил – пиридин – 3 – ола гидрохлорид) в конечной концентрации 0,1%.

Одномоментный двусторонний лазерный кератомилез проводился с использованием эксимерного лазера Nidek EC-5000 (Япония). На всех этапах лазерных операций нами применялся раствор квинтасоля (pH 7,2-7,4) с эмоксипином в конечной концентрации 0,1%.

В исследование включались пациенты без выраженных изменений прозрачности хрусталика и патологии центральной области сетчатки.

Операции по удалению прозрачного хрусталика пациентам 1-й и 3-й групп проводились амбулаторно под местной субконъюнктивальной анестезией 2% раствором лидокаина 0,5 мл в сочетании с внутривенным введением седативных и гипотензивных препаратов (трамадол, седуксен, нитроглицерин). В конъюнктивальную полость перед операцией и перед имплантацией ИОЛ инстиллировали раствор гентамицина сульфата. После операции под конъюнктиву верхнего свода вводили раствор гентамицина сульфата 30 мг и дексаметазона 10 мг; одновременно вводили внутривенно 1,0 г цефазолина и 8-12 мг дексаметазона. Операции проводились с помощью автоматизированной системы ирригации-аспирации факоэмульсификатора «Legacy 20000» (Alcon, USA) без применения ультразвуковой фрагментации хрусталика. У пациентов моложе 30 лет достаточным было использование стандартного наконечника для ирригации-аспирации, диаметр аспирационного отверстия которого 0,3 мм. У пациентов с высокой миопией старше 30 лет, в силу более плотного ядра хрусталика, его удаление выполнялось с помощью ультразвукового наконечника в режиме ирригации-аспирации, при этом использовалась игла «Micro Tip ABS» с диаметром аспирационного отверстия 0,9 мм. Разрез роговицы выполнялся в сильном меридиане алмазными инструментами. Нами использовалась комбинация двух вискоэластиков: Rayvisc (Rayner) и визитил (МНТК). Капсулорексис выполняли с помощью пинцета, диаметр рексиса составлял 5,5 мм (для акриловых ИОЛ Acrysof MA60BM (Alcon) и Centerflex (Rayner) с диаметром оптической части 6,0 и 5,75 мм соответственно). Расчет оптической силы ИОЛ проводился по формуле SRK T у пациентов с близорукостью высокой степени и по формуле Holladay 2 у пациентов с гиперметропией.

ИОЛ имплантировалась в капсульный мешок во всех случаях. Послеоперационный период проходил спокойно. Назначались инстилляции тобрекса

и дексаметазона 5 раз в день, тропикамида 1 раз в день на 1 неделю. Затем только дексаметазон по убывающей схеме на 1 месяц.

Методы исследования: визометрия NIDEK CP-760, авторефрактометр NIDEK ARK-700A, ультразвуковой пахиметр NIDEK UP-1000, пневмотонометр NIDEK NT-2000, исследование прозрачности роговицы: EAS-1000 NIDEK, сканирующая лазерная офтальмоскопия: RODENSTOCK SLO 101, периметрия: (суммарно по 8-ми меридианам), кератотопограф OCULUS Тур 70600, офтальмоскопия. Воздействие лазера на строму осуществлялось по заданной на компьютере программе. Заданность послеоперационной рефракции соответствовала эмметропии. В ряде случаев по желанию пациента послеоперационную рефракцию задавали в пределах $-1,0$ Д.

Результаты и обсуждение

До операции некорригированная острота зрения составляла $0,03 \pm 0,01$ у пациентов первой группы, $0,03 \pm 0,02$ во второй группе, $0,02 \pm 0,02$ у пациентов 3 группы и $0,05 \pm 0,02$ у пациентов 4-й группы.

В первой группе пациентов после операции некорригированная острота зрения находилась в пределах $0,69 \pm 0,11$ через 1 месяц. Острота зрения с коррекцией $0,82 \pm 0,11$. Во второй группе пациентов некорригированная острота зрения после операции $0,85 \pm 0,05$ через 1 месяц, с коррекцией $0,95 \pm 0,05$. В 3-й группе некорригированная острота зрения после операции $0,85 \pm 0,11$ через 1 месяц, с коррекцией $0,9 \pm 0,05$. В 4-й группе некорригированная острота зрения через 1 месяц $0,45 \pm 0,15$, с коррекцией $0,58 \pm 0,05$. Рефракция через 1 месяц после операции составляла у пациентов 1-й группы $\text{sph} - 0,75 \pm 0,5$, $\text{cyl} - 1,25 \pm 0,5$ Д, у пациентов 2-й группы $\text{sph} - 0,58 \pm 0,35$, $\text{cyl} - 0,5 \pm 0,55$ Д, у пациентов 3-й группы $+0,65 \pm 0,75$, $\text{cyl} + 1,0 \pm 0,25$ у пациентов 4-й группы $+2,75 \pm 1,25$, $\text{cyl} + 1,15 \pm 0,5$ Д.

Обследования, проводимые через 3, 6 месяцев после операции у пациентов 1-й, 2-й, 3-й групп, показали те же данные рефракции, что и через 1 месяц после операции. Определенный интерес представляют данные клинико-функционального состояния глаз у пациентов 4-й группы. В этом случае нами наблюдались существенные изменения рефракции и снижение остроты зрения, что представлено на рис. 1 и 2.

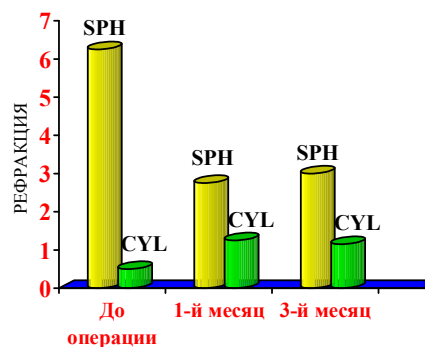


Рис. 1. Изменение показателей рефракции у пациентов 4-й группы после лазерного кератомилеза

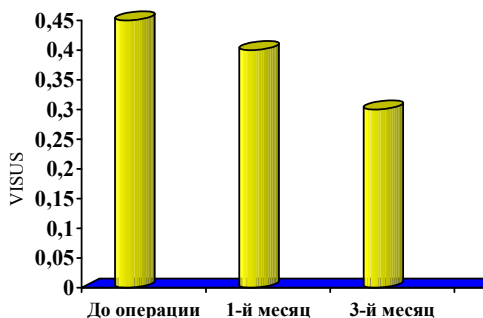


Рис. 2. Изменение остроты зрения у пациентов 4-й группы после лазерного кератомилеза

Так, нами установлено, что уже к 3 месяцу наблюдения у пациентов 4-й группы произошло снижение остроты зрения до 0,3, а рефракция составила $+3,25 \pm 0,5$, $\text{сул} +0,75 \pm 0,5\text{Д}$. В связи с этим 43,7% пациентам 4-й группы была проведена повторная операция. Нами отмечено, что через 6 месяцев наблюдения рефракция после проведения повторной операции составила $+1,25 \pm 0,5$, $\text{сул} +0,75 \pm 0,65\text{Д}$, острота зрения без коррекции повысилась до $0,6 \pm 0,05$, с коррекцией $0,65 \pm 0,03$.

Важное значение в восстановлении зрительных функций имеют проявления роговичного синдрома (табл. 1).

Таблица 1. Показатели роговичного синдрома у пациентов 1-4-й групп после операции

Показатели	1-я группа	2-я группа	3-я группа	4-я группа
Слезотечение	3,1%	3,6%	3,6%	3,8%
Светобоязнь	1,2%	3,0%	1,3%	4,1%
Перикорнеальная инъекция	3,2%	8,0%	3,5%	8,3%
Отечность стромы	2,1%	4,3%	2,3%	4,1%

Как видно из представленных данных (табл. 1), выраженность проявления роговичного синдрома значительно выше у пациентов после проведенного лазерного кератомилеза. Это, несомненно, связано с характером фотохимического процесса в строме роговицы под влиянием излучения эксимерного лазера.

С частотой проявления роговичного синдрома (табл. 1) согласуются данные изменений оптической плотности роговицы (рис. 3).

Так, нами отмечено, что оптическая плотность роговицы у пациентов 1-й и 3-й групп после операции практически не менялась. У пациентов 2-й и 4-й групп в эти же сроки она повышалась более чем в 2 раза (в условных единицах) по сравнению с пациентами 1-й и 3-й групп, что потребовало более длительного применения кортикостероидных препаратов (рис. 3).

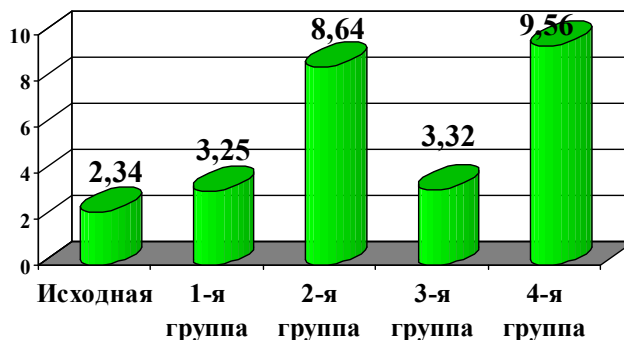


Рис. 3. Изменение оптической плотности роговицы после операции у пациентов 1-4-й групп в условных единицах

Наши данные свидетельствуют, что в ходе выполнения лазерного кератомилеза происходит большее изменение оптической плотности роговицы по сравнению с пациентами 1-й и 3-й групп, очевидно, за счет фотохимических процессов в роговице глаз, вызванных ультрафиолетовым излучением эксимерного лазера.

В таблице 2 представлена динамика остроты зрения у пациентов 1-4-й групп.

Как видно из представленных данных (табл. 2), в 1-й группе пациентов после экстракции прозрачного хрусталика с имплантацией ИОЛ некорригированная острота зрения находилась в пределах $0,69 \pm 0,11$, острота зрения с коррекцией составила $0,82 \pm 0,11$.

Во 2-й группе пациентов с близорукостью высокой степени после лазерного кератомилеза некорригированная острота зрения находилась в пределах $0,85 \pm 0,05$, острота зрения с коррекцией составила $0,95 \pm 0,05$.

Как видно из полученных нами данных, в случае выполнения лазерного кератомилеза у пациентов с близорукостью высокой степени достигнута более высокая острота зрения по сравнению с группой пациентов, которым проведено удаление прозрачного хрусталика.

Обращают на себя внимание результаты операций у пациентов с гиперметропией. Так, нами установлено, что в случае выполнения экстракции прозрачного хрусталика у пациентов 3-й группы (108 операций) некорригированная острота зрения находилась в пределах $0,85 \pm 0,11$, острота зрения с коррекцией составила $0,9 \pm 0,05$.

В то же время у пациентов 4-й группы с гиперметропией после лазерного кератомилеза (126 опе-

Таблица 2. Динамика остроты зрения у пациентов 1-4-й групп

Показатели	1-я группа		2-я группа		3-я группа		4-я группа	
	До операции	После операции	До операции	После операции	До операции	После операции	До операции	После операции
О.зрения б/коррекции	0,03±0,01	0,69±0,11*	0,03±0,02	0,85±0,05*	0,02±0,02	0,85±0,11*	0,05±0,02	0,45±0,15*
О.зрения с коррекцией	н/к	0,82±0,11*	н/к	0,95±0,05*	н/к	0,9±0,05*	н/к	0,58±0,05*

Примечание: * p < 0,05

раций) некорригированная острота зрения составила $0,45 \pm 0,15$, острота зрения с коррекцией составила $0,58 \pm 0,05$. Следует отметить, что для достижения положительного результата у 43,7% пациентов 4-й группы нами проводилась повторная операция и, тем не менее, рефракция у этой группы пациентов осталась в пределах $+1,25 \pm 0,5$, $\text{сул} +0,75 \pm 0,65\text{Д}$, что значительно уступает результатам операций у пациентов 3-й группы.

В наших наблюдениях встречались следующие осложнения: у пациентов 2-й группы наблюдали включения под лоскутом – 3 случая, гиперкоррекция – 4 случая, полный срез лоскута – 1 случай. Включения под лоскутом не влияли на остроту зрения в послеоперационном периоде и не требовали проведения дополнительных манипуляций. В случаях гиперкоррекции также не проводилось дополнительных вмешательств, так как по истечении срока наблюдения 3 месяца показатели рефракции устанавливались ближе к эметропии. В случае среза лоскут был мобилизован на роговицу γ -глобулином и острота зрения составила 0,8. У пациентов 1-й и 3-й групп разрыв задней капсулы – 4 случая, отек роговицы – 17 случаев, повышение ВГД – 11 случаев. Рассматривая исход оперативных вмешательств у пациентов 1-й и 3-й групп, нами отмечено, что отек роговицы и повышение внутриглазного давления носили транзиторный характер и не потребовали проведения каких-либо дополнительных мероприятий. У пациентов 4-й группы нами отмечены случаи недокоррекции в 55 случаях (43,7%), по поводу чего проведены повторные операции.

Следует отметить, что в литературе приводятся сведения о попытках различных исследователей решить вопрос о большей перспективности того или иного вида рефракционных операций.

Так, автор [30], с целью коррекции миопии в 11,76Д и гиперметропии +5,22Д, проводил оперативные вмешательства в два этапа: на первом выполняли экстракцию хрусталика и через 3 месяца лазерный кератомилез. Исследователи, тем не менее, не получили полного устранения рефракционных ошибок.

Выполнение LASIK [25] для коррекции пациентов с $R = -12,64 \pm 2,16\text{Д}$ также показало частичную эффективность в коррекции осевой миопии.

Оценивая результаты операций при гиперметропии (Hm) с $R = +14,5 \pm 1,73\text{Д}$ на эксимерном лазере Keracor 117, авторы получили высокую остроту зрения 0,5 у 82,0%, остроту зрения 1,0 у 37% пациентов [10].

Использование другого типа лазера Nidek позволило при коррекции Hm в 15,0Д у 95,6% пациентов получить высокую остроту зрения 0,5, но при этом у 77,8% глаз осталась гиперметропия низкой

степени, что в 25% случаев потребовало проведения повторных вмешательств [12].

Экстракция прозрачного хрусталика у пациентов с длиной оси глаза 31,0-35,0 мм позволила в 94,0% случаев улучшить остроту зрения. При этом авторы отметили, что в 14 глазах из 32 оперированных развилось помутнение задней капсулы [16].

Коррекция Hm от +7,0 до +14,0Д позволила авторам получить среднюю остроту зрения 0,8 со стабильной рефракцией на второй месяц. В 54,2% случаев развилось помутнение задней капсулы [27].

Авторы [17] попробовали использовать для расчета ИОЛ в случае Hm +6,17Д на 18 глазах формулу Holladay 2 и Hoffer-Q и получили некорригированную остроту зрения 20/50 во всех случаях, что было оценено как положительный результат.

В попытке получить предсказуемую рефракцию [9] часть операций (200) выполняли с линзой Alcon MZ30BD (ПММА) и 200 операций с силиконовой линзой Chiron C11UB. При этом для расчета ИОЛ использовалась формула SRK 2 и меньшая ошибка остаточной рефракции составила у линз фирмы Chiron. Трудно оценивать данные этих авторов, поскольку сопоставлялись результаты ИОЛ из ПММА и силикона.

Оценивая эффективность одномоментной операции [14] на 220 случаях, авторы показали ее высокую эффективность; так, острота зрения 0,5 и более была получена в 78,0% глазах.

Экстракция прозрачного хрусталика с $R = -12,0\text{Д}$ на 25 глазах при сроке наблюдения более 42-х месяцев показала ее высокую эффективность [5]. Однако в 4,0% случаев наблюдалась отслойка сетчатки через 12 месяцев после операции.

Хорошие результаты авторы [31] в 138 случаях рефракционных ленсэктомий получили при операциях на глазах со средним сферическим эквивалентом для миопии от $-0,25$ до $-23,75\text{Д}$ и гиперметропии от $+0,15$ до $+11,62\text{Д}$. После операции острота зрения 0,5 и более наблюдалась у 90,0% пациентов. Из осложнений увеит составил 0,7%, отслойка сетчатки 0,7% и вторичная катаракта 8,0%.

В попытке избежать послеоперационных рефракционных ошибок авторы [18] сравнили два вида разреза: склеральный – 6,0мм для ИОЛ из ПММА и височный роговичный для Acrysof. Результаты оказались сопоставимы.

При выполнении 690 операций авторы [15] для коррекции цилиндрической составляющей применяли кератотомию, а для коррекции сферической ошибки имплантацию мягких ИОЛ. После операции некорригированная острота зрения 0,5 и более получена в 87,0% случаев, при этом сферический компонент полностью корригировался в 78,0% случаев.

Рефракционная коррекция миопии путем экст-

рации прозрачного хрусталика с ПЗО = $30,63 \pm 2,0$ мм и рефракцией $-14,5 \pm 3,6$ Д позволила получить остроту зрения $0,71 \pm 0,25$ у всех пациентов (470 глаз) [2]. Авторы в послеоперационном периоде получили вторичную катаракту в 50% случаев.

Исследователи [20] после экстракции прозрачного хрусталика (31 глаз – миопия, 6 глаз – гиперметропия) получили высокую остроту зрения, но отметили, что у всех пациентов быстро развивалось помутнение задней капсулы.

Оценивая характер изменения рефракции после роговичного темпорального разреза длиной 2,65 мм, авторы отметили рост индуцированного астигматизма с $0,3 \pm 0,35$ Д до $0,5 \pm 0,43$ Д к исходу 3 месяца наблюдения [3].

Несомненно, большое внимание исследователи уделяли поиску формул расчета ИОЛ для получения оптимальной рефракции. При удалении прозрачного хрусталика с $Hm = +9,19 \pm 0,4$ Д и применением формул SRK 2 и SRK T авторы [27] получили некорректированную остроту зрения 0,8. Более прогнозируемые результаты у формулы SRK 2 и расхождение с формулой SRK T составило примерно 17,0%. При этом отмечается, что в 54,2% случаев у пациентов развилось помутнение задней капсулы. Авторы утверждают, что экстракция прозрачного хрусталика является эффективной и прогнозируемой операцией для коррекции гиперметропии.

Использование формулы SRK T при удалении прозрачного хрусталика у пациентов с близорукостью высокой степени некорректированная острота зрения улучшилась в 88,46% случаев. Рефракционная ошибка в 1,0 Д составила 76,91%. При этом отмечены осложнения: отслойка сосудистой оболочки – 3 глаза, подъем ВГД – 5 глаз, помутнение задней капсулы – 4 глаза [13].

При выполнении рефракционной лenseктомии у 29 пациентов с гиперметропией авторы [11] использовали формулу Holladay 2 для расчета ИОЛ. Отмечено, что во всех случаях получена высокая острота зрения. Из осложнений наблюдали разрыв задней капсулы (1 случай), отек макулы (1 случай), помутнение задней капсулы (3 случая). По мнению авторов, операции вышеуказанного типа могут быть хорошей альтернативой ФПК и LASIK.

Это мнение перекликается с суждением авторов [26], выполнявшим экстракцию прозрачного хрусталика пациентам с гиперметропией в пределах $+8,0$ Д.

При удалении прозрачного хрусталика у пациентов с гиперметропией авторы получали высокую остроту зрения 0,5 и более в 89,0% случаев, при этом расчет ИОЛ по формуле Holladay 2 был более точен, чем при использовании формулы SRK 2

и давал средний сферический эквивалент $+0,21 \pm 0,89$ Д. Выказано мнение, что экстракция прозрачного хрусталика с расчетом ИОЛ по формуле Holladay 2 менее прогнозируема для гиперметропии более $+3,0$ Д [17,21].

В более поздних исследованиях [8] авторы сравнивали формулы SRK 2, Binkhorst 2, Hoffer Q, Holladay, SRK T в зависимости от переднезадней оси глаза. Было установлено, что рефракционная ошибка у всех формул для ПЗО 22,0–28,0 мм незначительна. При переднезадней оси менее 22,0 мм предпочтительнее использование формул Binkhorst 2 и Hoffer Q, а при переднезадней оси глаза более 28,0 мм выявлена значительная рефракционная ошибка при использовании формулы SRK T.

Установлено, что эффективность экстракции прозрачных хрусталиков у пациентов с гиперметропией $+2,5$ Д и астигматизмом $+1,5$ Д и более выше в сочетании имплантации ИОЛ с кератотомией. Авторы использовали формулы SRK 2 и Holladay 1 [7].

В более поздних работах авторы приводят результаты операций, выполненных на большем количестве глаз. Так [22], в получении рефракционного эффекта у 147 катарактальных пациентов использовали ИОЛ Acrysof и ПММА и подтвердили, что индуцированный астигматизм при имплантации мягких ИОЛ составил $0,4 \pm 0,2$ и $0,8 \pm 0,7$ при имплантации ИОЛ из ПММА. Авторы утверждают, что в случае наличия у пациентов сферической роговицы предпочтительнее использовать ИОЛ модели Acrysof, а для уменьшения астигматизма ИОЛ из ПММА.

Рефракционная лenseктомия, выполненная на 138 глазах с SR от $-0,25$ до $-23,75$ и SR от $+0,25$ до $+11,62$ также показала свою высокую эффективность [32]. Так, в 90% случаев получена высокая острота зрения 0,5 и более. При этом наблюдали отслойку сетчатки в 0,7% случаев, увеит в 0,7% случаев, вторичную катаракту в 8,0% случаев. Средняя рефракция после операции $\pm 1,0$ Д составила 78,3% всех случаев.

На наш взгляд, весьма интересны сведения авторов [24], утверждающих, что рефракционные ошибки после операции с имплантацией мягких ИОЛ (Acrysof) после темпоральных разрезов стабилизируются через 4 месяца.

В попытке избежать рефракционных ошибок авторы [6] прибегали к комбинированной хирургии миопии высокой степени ($-15,0$ Д). На первом этапе имплантировали ИОЛ и при наличии остаточной рефракции применяли лазерный кератомилез. Через 12 месяцев средний сферический эквивалент составил $-0,35 \pm 0,22$ Д. Авторы, говоря о стабильности результатов и отсутствии осложнений, высказываются в пользу комбинированной техники.

При коррекции гиперметропии эксимерным лазером Keracor 117С авторы распределили 352 операции на две группы [1]. 1-я группа – Нм с астигматизмом < 1,0Д, 2-я группа – Нм с астигматизмом от +1,0 до +7,5Д. После операции в 1-й группе у 38,0% пациентов рефракция составила $\pm 0,5$ Д, во 2-й группе у 31,0% пациентов $\pm 0,5$ Д. Утверждается, что LASIK эффективен в случаях более сферичной роговицы, но менее эффективен при наличии астигматизма.

В более поздней работе [23] при использовании эксимерного лазера Technolas Keracor II на 85 глазах с Нм $+3,31 \pm 0,69$ Д и сцл $+0,91 \pm 1,06$ Д получена острота зрения 20/20 в 24,7% случаев и 20/40 в 92,9% случаев при среднем сферически эквивалентном результате у 61,2% в $+0,5$ Д, что говорит о высокой эффективности операций.

Оперативное устранение астигматизма на 317 глазах [33] при помощи эксимерного лазера Visx 2020В показано к устранению астигматизма до $+0,15$ Д с использованием методики LASIK.

Авторы [19] приводят хорошие результаты LASIK на Technolas 117С (54 глаза) для удаления гиперметропии от +1,0 до +6,0Д. Установлено, что средняя остаточная рефракция составила $+0,29 \pm 0,78$ Д с остротой зрения 20/20 в 63,0% случаях и только в 3,7% случаев наблюдали «haze».

Вышеприведенные литературные данные говорят об отсутствии единого подхода в коррекции аномалий рефракции. Авторами применяются как экстракция прозрачного хрусталика, использование лазерного кератомилеза, так и сочетание этапных операций, использование как мягких, так и жестких интраокулярных линз.

Приведенные нами результаты (табл. 2) показали, что ленсэктомия прозрачного хрусталика у пациентов 1-й группы с R = $-12,5 \pm 2,0$ Д и сцл $-1,45 \pm 0,5$ Д позволяет получить скорректированную остроту зрения $0,82 \pm 0,11$ у всех пациентов. Нами при этом отмечено, что остаточная рефракция составляет sph $-0,75 \pm 0,5$, сцл $-1,25 \pm 0,5$ Д, что говорит об успешности формулы SRK Т для расчета ИОЛ у пациентов с близорукостью высокой степени. Следует отметить, что нами применялись мягкие ИОЛ моделей: Acrysof MA30BA и Rayner 570H. Не отмечено различий в рефракционных и визуальных показателях.

Проведение лазерного кератомилеза у пациентов 2-й группы позволило получить у всех пациентов среднюю некорректированную остроту зрения $0,95 \pm 0,05$. Нами установлено, что острота зрения у 95,5% пациентов данной группы составила 1,0. Нами отмечено снижение рефракционной составляющей только до sph $-0,58 \pm 0,35$ и сцл $-0,5 \pm 0,55$, что говорит о высокой эффективности данного метода. Следует отметить, что в своем выборе

этой методики мы исходили из того, чтобы средняя толщина роговицы была не менее 500 мкм и возраст пациентов от 18 до 40 лет.

Представляется вероятным, что в выборе метода исправления рефракционной ошибки у пациентов с миопией высокой степени следует отдать предпочтение экстракции прозрачного хрусталика прежде всего при толщине роговицы менее 500 мкм, а также при возрасте пациентов старше 40 лет. Этот дифференцированный подход позволяет эффективно исправлять аномалии рефракции у пациентов с близорукостью высокой степени и избежать осложнений.

Обращают на себя внимание высокие результаты экстракции прозрачных хрусталиков у пациентов 3-й группы с гиперметропией sph $+4,5 \pm 2,5$ Д, сцл $+1,5 \pm 1,25$, где получена высокая острота зрения $0,9 \pm 0,05$. У 78,6% пациентов получена острота зрения 1,0, что говорит о высокой эффективности методики. Высокая острота зрения получена несмотря на то, что рефракция после операции составила sph $+0,65 \pm 0,75$ Д, сцл $+1,0 \pm 0,25$ Д.

Применение лазерного кератомилеза у пациентов 4-й группы принесло менее эффективные результаты по сравнению с пациентами 3-й группы. Так, получена средняя острота зрения $0,58 \pm 0,05$. Тем не менее, нами установлено, что у 65,4% пациентов получена острота зрения 0,8 и более. Несмотря на это, нам потребовалось в 43,7% случаев проведение повторных операций для устранения рефракционных аномалий у пациентов с гиперметропией. Мы наблюдали подобный исход у пациентов с R = $+4,5$ Д и более. По-видимому, лазерный кератомилез более эффективен при рефракции менее $+4,0$ Д. Нельзя исключить и то, что это может быть связано с техническими возможностями применяемого нами эксимерного лазера (Nidek EC 5000).

Выводы

1. Удаление прозрачного хрусталика у пациентов с близорукостью высокой степени в возрасте более 40 лет и толщиной роговицы менее 500 мкм позволяет получить высокую остроту зрения $0,82$ у 89,5% пациентов и является безопасной и стабильной процедурой по своим результатам.

2. Лазерный кератомилез у пациентов с близорукостью высокой степени в возрасте от 18 до 40 лет и толщиной роговицы более 500 мкм эффективен, безопасен, предсказуем и позволяет получить остроту зрения $0,95$ у 100% пациентов и является операцией выбора у пациентов с близорукостью высокой степени.

3. Экстракция прозрачного хрусталика у пациентов с рефракцией от $+4,0$ Д и выше позволяет получить высокую остроту зрения $0,9-1,0$ у 78,6%

пациентов и является безопасной и стабильной процедурой по своим результатам.

4. Проведение лазерного кератомилеза у пациентов с гиперметропией предпочтительно при наличии рефракции менее +4,0Д и позволяет получить остроту зрения 0,8 у 65,4% пациентов.

Литература

- 1 Arbelaez M.C., Knorz M.C. Laser in situ keratomileusis for hyperopia and hyperopic astigmatism // J. Refractive Surgery. - 1999. - Vol. 15. - P.406 - 414.
- 2 Ceschi G.P., Artaria L.G. Clear lens extraction (CLE) for correction of high grade myopia // Klin Monatsbl Augenheilkd. - 1998. - Vol. 212. - P.280 - 282.
- 3 Chou J.C., Yen M.F., Liu J.H. Cornea refractive changes after clear cornea phacoemulsification with foldable intraocular lens // Zhonghua Yi Xue Za Zhi. - 1997. - Vol. 60. - P.195 - 198.
- 4 Clear lens phacoemulsification for correction of high myopia / Pucci V., Morselli S., Romanelli F. Et al. // J. Cataract Refractive Surgery. - 2001. - Vol. 27. - P.896 - 900.
- 5 Clear lens phacoemulsification for correction of high myopia / Vincenzo P., Simonetta M., Federica R. et al. // J. Cataract Refractive Surgery. - 2001. - Vol. 27. - P.896 - 900.
- 6 Combined surgery to correct high myopia: iris claw phakic intraocular lens and laser in situ keratomileusis / Guell J.L., Vazquez M., Gris O. et al. // J. Refractive Surgery. - 1999. - Vol. 15. - P.529 - 537.
- 7 De Smedt S.K., Vrijghem J.C. Clear lens extraction to correct hyperopia in presbyopic eye with or without arcuate keratotomy for pre-existing astigmatism // Bull Soc Belge Ophthalmol. - 2000. - Vol. 277. - P.43 - 51.
- 8 Donoso R., Mura J.J., Lopez M. // Emmetropization at cataract surgery. Looking for the best IOL power calculation formula according to the eye length // Arch. Soc. Esp. Ophthalmol. - 2003. - Vol. 78. - P.477 - 480.
- 9 Elder M.J. Predicting the refractive outcome after cataract surgery: the comparison of different IOLs and SRK-II v SRK-T // British Journal of Ophthalmology. - 2002. - Vol. 86. - P.620 - 622.
- 10 Esguenazi S., Mendoza A. Two-year follow-up of laser in situ keratomileusis for hyperopia // J. Refractive Surgery. - 1999. - Vol. 15. - P.648 - 652.
- 11 Fink A.M., Gore C., Rosen E.S. Refractive lensectomy for hyperopia // Ophthalmology. - 2000. - Vol. 107. - P.1540 - 1548.
- 12 Hyperopic laser in situ keratomileusis with the Nidek EC-5000 excimer laser / Zadok D., Maskaleris G., Montes M. et al // Ophthalmology. - 2000. - Vol. 107. - P.1132 - 1137.
- 13 Jimenez-Alfaro I., Miguelez S., Bueno J.L. Clear lens extraction and implantation of negative-power posterior chamber intraocular lenses to correct extreme myopia // J. Cataract Refractive Surgery. - 1998. - Vol. 24. - P.1310 - 1316.
- 14 Johansson B.A., Lundh B.L. Bilateral same day phacoemulsification: 220 cases retrospectively reviewed // British Journal of Ophthalmology. - 2003. - Vol. 87. - P.285 - 290.
- 15 Kershner R.M. Clear corneal cataract surgery and the correction of myopia, hyperopia and astigmatism // Ophthalmology. - 1997. - Vol. 104. - P.381 - 389.
- 16 Kohnen S., Brauweiler P. First results of cataract surgery and implantation of negative power intraocular lenses in highly myopic eyes // J. Cataract Refractive Surgery. - 1996. - Vol. 22. - P.416 - 420.
- 17 Kolahdouz-Isfahani A.H., Rostamian K., Wallace D. Clear lens extraction with intraocular lens implantation for hyperopia // J. Refractive Surgery. - 1999. - Vol. 15. - P.316 - 323.
- 18 Kutshan A., Wiegand W. «Refractive» cataract surgery. PMMA IOLs versus foldab IOLs // Ophthalmologie. - 2003. - Vol. 100. - P.318 - 324.
- 19 Lian J., Ye W Zhou D., Wang K. Laser in situ keratomileusis of hyperopia and hyperopic astigmatism with the Technolas 117C / // J. Cataract Refractive Surgery. - 2002. - Vol. 18. - P.435 - 438.
- 20 Lyle W.A., Jin G.J. Clear lens extraction for the correction of high refractive error // J. Cataract Refractive Surgery. - 1994. - Vol. 20. - P.273 - 276.
- 21 Lyle W.A., Jin G.J. Clear lens extraction to correct hyperopia // J. Cataract Refractive Surgery. - 1997. - Vol. 23. - P.1051 - 1056.
- 22 Muller-Jensen K., Barlinn B. Corneal refractive changes after acrysof lens versus PMMA lens implantation // Ophthalmologica. - 2000. - Vol. 214. - P.320 - 323.
- 23 Rashad K.M. Laser in situ keratomileusis for the correction of hyperopia from +1.25 to +5.00 diopters with the Technolas Keracor 11 laser // J. Cataract Refractive Surgery. - 2001. - Vol. 17. - P.113 - 122.
- 24 Refractive stabilization after temporal phacoemulsification with foldable acrylic intraocular lens implantation / Sugar A., Sadri E., Dawson D.G. et al. // J. Cataract Refractive Surgery. - 2001. - Vol. 27. - P.1741 - 1745.
- 25 Results of LASIK for myopia of -10 to -19 D with a Technolas 217 Laser / Tanuj Dada, Rajeev Sudan, Rajesh Sinha et al. // J. Refractive Surgery. - 2003. - Vol. 19. - P.44 - 47.
- 26 Siganos D.S., Siganos C.S., Pallikaris I.G. Clear lens extraction and intraocular lens implantation in normally sighted hyperopic eyes // J. Refractive Corneal Surgery. - 1994. - Vol. 10. - P.117 - 121.
- 27 Siganos D.S., Pallikaris I.G. Clear lensectomy and intraocular lens implantation for hyperopia from +7 to +14 diopters // J. Refractive Surgery. - 1998. - Vol. 14. - P.105 - 113.
- 28 Smith A. Criteria for cataract surgery: the role of visual acuity and visual function // British Journal of Ophthalmology. - 1999. - Vol. 83. - P.510 - 511.
- 29 The evolution of refractive surgery // Top Stories 2001. - www.osnsupersite.com.
- 30 Velarde J.I., Anton P.G., de Valentin-Gamazo L. Intraocular lens implantation and laser in situ keratomileusis (biophtics) to correct high myopia and hyperopia with astigmatism // J. Refractive Surgery. - 2001. - Vol. 17. - P.234 - 237.
- 31 Vicare D., Xiao-Yi Sun, Montgomery P. Refractive lensectomy to correct ametropia // J. Cataract Refractive Surgery. - 1999. - Vol. 25. - P.943 - 948.
- 32 Vicary D., Sun X.Y., Montgomery P. Refractive lensectomy to correct ametropia // J. Cataract Refractive Surgery. - 1999. - Vol. 25. - P.943 - 948.
- 33 Yang S.H., Van Gelder R.N., Pepose J.S. Astigmatic changes after excimer laser refractive surgery // J. Cataract Refractive Surgery. - 2002. - Vol. 28. - P.477 - 484.

Поступила 21.02.07