

УДК: 616.711–00.7.55:616–056.3.

## ОСОБЕННОСТИ ОСАНКИ ПРИ РАЗВИТИИ ДЕФОРМАЦИИ ПОЗВОНОЧНИКА У БОЛЬНЫХ СКОЛИОЗОМ

Д.К. Тесаков, К.М.Н.

ГУ «РНПЦ травматологии и ортопедии», г. Минск

*Изучены особенности осанки у 2006 больных со сколиотической деформацией позвоночника. Выделено три основных типа осанки в зависимости от состояния вертикальной фронтальной уравниваемости туловища — неуравновешенная мобильная, псевдоуравновешенная фиксированная, неуравновешенная фиксированная. Данные типы целесообразно учитывать в диагностике заболевания, оценке динамики его развития и эффективности проводимого корректирующего лечения.*

**Ключевые слова:** сколиоз, деформация позвоночника, осанка.

*The posture peculiarities of 2006 patients with scoliotic deformity of the spine have been studied. Three main types of posture according to vertical frontal trunk balance have been determined — disbalanced mobile, pseudobalanced fixed, disbalanced fixed. It is reasonable to take these types of posture into account in diagnostics of diseases, evaluation of its dynamics and corrective treatment effectiveness estimation.*

**Key words:** scoliosis, spine deformity, posture.

### Введение

Ведущим ортопедическим симптомокомплексом сколиоза является развивающаяся в процессе физиологического роста организма специфическая деформация позвоночника. Специфичность заключается в одновременном трехплоскостном искривлении позвоночного столба по типу скручивания [8]. Внешне сколиотическая деформация может проявляться от малозаметной асимметрии рельефа поверхности спины до выраженного уродующего изменения всего туловища [1, 3, 4, 6, 9, 10, 11, 12, 13, 14].

Одним из клинических признаков развития искривления позвоночника является определяемое у пациентов изменение осанки [1, 4, 5, 6, 7, 10, 11, 12, 13, 14, 15]. Сколиотические деформации позвоночника имеют множество вариантов в зависимости от анатомической локализации дуг искривления, их выраженности и характера развития [3, 4, 9, 10, 11, 13], что отражается и на состоянии осанки.

Само понятие осанки у человека характеризует функциональное состояние его опорно-двигательной костно-мышечной системы с позиции вертикальной уравниваемости, где ключевое место занимает именно позвоночник [2, 3, 5, 8]. В связи с этим коррекция осанки является обязательной составляющей в комплексе лечения больных сколиозом [4, 5, 9, 11, 12, 15]. Сколиотическая деформация в своем развитии изменяет биомеханику позвоночника и при прогрессирующем течении заболевания проявляется нарушением различного характера его уравниваемости [3, 4, 8, 9, 14, 15].

Целью проведенного исследования явилось изучение состояния осанки у больных сколиозом для выявления определенных клинических типов, которые как диагностически иллюстрируют данную ортопедическую патологию, так и отражают характер ее реального развития у конкретного больного с позиций изменения состояния уравниваемости позвоночника.

### Материалы и методы

Обследовано 2006 пациентов со сколиозом, находящихся на учете в РНПЦТО. Из них 1770 человек (88,2%) были женского пола и 236 (11,8%) — мужского; соотношение составило 7:1. На момент первичного осмотра-консультации в РНПЦТО (БелНИИТО) больные находились в возрасте от 4 до 20 лет. У всех рассматриваемых 2006 пациентов при осмотре не было выявлено клинически значимой разницы длины ног, требующей ортопедической коррекции или провоцирующей искривление позвоночника.

У анализируемых пациентов после проведенного рентгенологического обследования деформация позвоночника I степени тяжести определена в 303 (15,1%) случаях, II степени — в 327 (16,3%), III степени — в 645 (32,1%) и IV степени — в 731 (36,5%). Анатомический поясничный тип искривления позвоночника установлен у 138 (6,8%) пациентов, грудной — у 691 (34,5%), грудопоясничный — у 660 (32,9%), комбинированный — у 497 (24,9%), верхнегрудной — у 20 (0,9%).

Состояние осанки у рассматриваемых больных сколиозом оценивалось методом традиционного клинического осмотра [4, 7, 9, 12, 13, 14, 15]. Для объективизации визуальной информации проведение фотографирования больных в положении стоя на выпрямленных и ровно установленных ногах цифровой фотокамерой «Camedia-C-5050 ZOOM» фирмы «Olympus» (Япония) с последующей компьютерной обработкой изображений программами «Adobe Photoshop-7.0» и «CorelDRAW-10». Анализу подвергнуты снимки, иллюстрирующие пациента со стороны лица, спины и сбоку.

На полученных фотографиях компьютерной программой «CorelDRAW 10» устанавливались следующие графические объекты:

– перпендикуляр, опущенный от проекции вершины остистого отростка С<sub>7</sub> позвонка, характеризовавший фронтальное отклонение туловища от продольной вертикальной оси [3, 7, 14, 15];

– две прямые линии, проведенные через выступы акромиальных концов ключиц и симметрично расположенные выступы крыльев подвздошных костей; данные линии характеризовали положение туловища и таза во фронтальной плоскости по отношению к горизонтали [3, 15];

– контуры треугольников талии [4, 7, 11, 12].

На боковых снимках оценивался контур профиля спины на уровне грудного и поясничного отделов позвоночника [7, 12, 13, 14, 15].

В работе учитывалась информация, отраженная в имевшейся у пациентов медицинской документации (направляющие диагностические заключения и выписки, амбулаторные медицинские карты), а также данные анамнеза заболевания, полученные при опросе больного и его родителей.

### Результаты и обсуждение

При сборе анамнеза было уточнено, что сколиоз как заболевание у рассматриваемых больных впервые диагностировано и документально зарегистрировано в возрасте 3–14 лет. В большинстве наблюдений (1754 человека, 87,4%) позвоночное искривление было выявлено в ходе направленных профилактических медицинских осмотров–обследований учащихся начальных и средних учебных заведений, а также в процессе диспансерного наблюдения в поликлинике по месту жительства.

В 104 случаях (5,2%) заболевание первично было определено во время обследования врачом при обращении по поводу другой патологии или нарушений. Среди них отмечены простудные заболевания (бронхопневмония, бронхит, острые респираторные вирусные инфекции), незначительные травмы спины (ушибы, дисторсии связочного аппарата позвоночника).

У 148 человек (7,4%) сколиоз был исходно заподозрен или самостоятельно обнаружен родными или близкими больного. Следует отметить, что основной причиной обращения явилось замеченное родителями у своих детей–пациентов изменение осанки в виде сутулости, сутуловатого отклонения туловища в сторону, разновысотного расположения надплечий, бокового наклона головы. При этом сами больные по данному поводу лично жалоб не предъявляли, а, наоборот, указывали, что им «комфортна» осанка, которую они имеют, а принятие позы правильной осанки, несмотря на постоянные напоминания родными и близкими, создавало для них определенные как физические, так и психологические трудности.

Сбор анамнеза и изучение медицинской документации показали, что у всех 2006 пациентов фигурировали записи или диагностические заключения о нарушении осанки. Кроме того, в ряде случаев у больных в возрасте 6–10 лет еще за 1–4 года до установления диагноза сколиоза в амбулаторных картах имелось выставленное нарушение осанки различного характера, имевшее следующие названия: нарушение осанки во фронтальной плоскости, сутулость, неустойчивость осанки, сколио-

тическая осанка. Данные заключения в медицинских картах основывались только на результатах клинического осмотра и не сопровождалась рентгенологическим обследованием позвоночника.

В результате проведенного исследования было выделено три типа осанки, специфичных именно для проявления сколиоза в зависимости от реагирования позвоночника и всего опорно–двигательного костно–мышечного аппарата на деформационный процесс с позиции уравновешенности и возможной перспективы самостоятельного развития ортопедической патологии.

**Первый тип осанки.** Для него характерна определяемая внешняя неустойчивость естественной позы пациента, который постоянно меняет свое положение или стоит в позе с перекрещенными ногами. При рекомендации принять положение с ровным туловищем и выпрямленными ногами больной не может его стабильно удерживать, переминается с ноги на ногу, выходя в определенном смысле неуклюжим или неустойчивым. В положении сидя пациент также не удерживает стабильно и естественно прямую осанку, сутулится и отклоняется в сторону, откидывается на спинку стула, опираясь на нее туловищем.

Клинический осмотр пациента спереди и сзади выявляет отклонение туловища в сторону от продольной вертикальной оси по отношению к тазовому кольцу. Последнее находится на горизонтальном уровне, что внешне имитирует состояние декомпенсированности фронтальной уравновешенности туловища. Визуально определяется известный «симптом асимметрично свисающих рук» Лоренца [1, 6], при котором свободно опущенная верхняя конечность при наличии патологии указывает сторону формирующейся дуги сколиотического искривления позвоночника. Осмотр сбоку указывает на кажущуюся внешнюю сутулость спины, но при этом нет увеличения выраженности грудного кифоза позвоночника. Традиционный осмотр рельефа спины в состоянии наклона кпереди и вниз выявляет участки асимметрии в виде контралатеральных отделов выпуклостей и вогнутостей. На рис. 1 представлен пример данного типа осанки, получивший название — «*неуравновешенная мобильная осанка*».

Следует отметить, что пациент при напоминании может самостоятельно исправить осанку, но удерживает ее только за счет волевого мышечного напряжения спины, при снятии которого туловище вновь возвращается в смещенное в сторону положение. Форма туловища и его установка обладает определенной мобильностью, легко поддается мануальной корректировке, но при отпуске и вертикализации возвращается в исходную ненормальную позицию. Данный тип осанки характерен для растущих детей, больных сколиозом, на стадии начального проявления деформационного поражения позвоночника при анатомических типах, имеющих исходно одну основную дугу искривления.

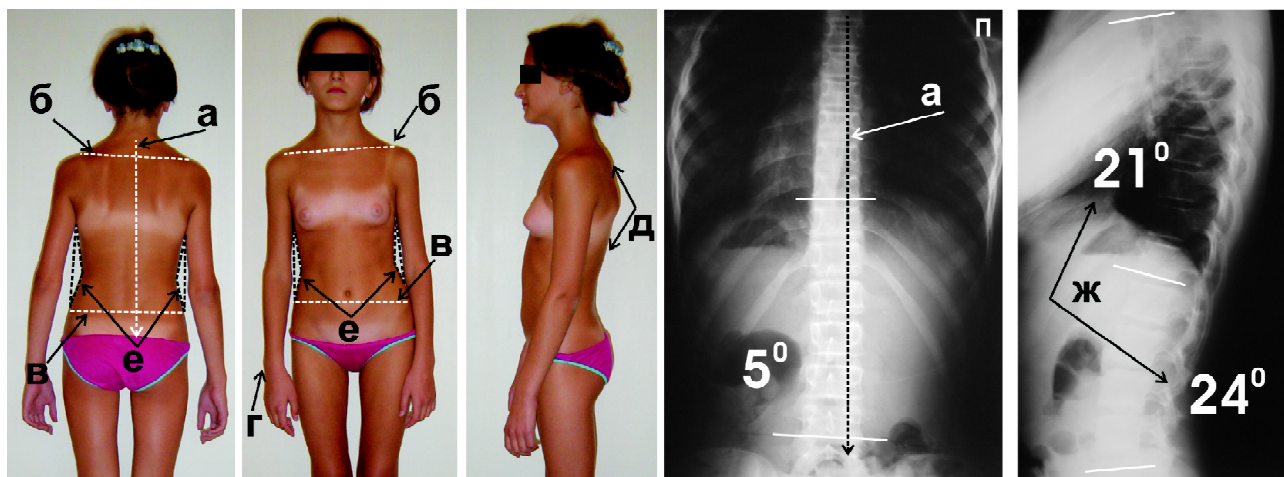


Рис. 1. Первый тип осанки. (а) — перпендикуляр, опущенный от проекции вершины остистого отростка С<sub>7</sub> позвонка, указывающий на отклонение туловища от продольной вертикальной оси; (б) — линия, проведенная через акромиальные концы ключиц, иллюстрирующая наклон туловища в сторону; (в) — линия, показывающая сохранение расположения таза в горизонтальной плоскости; (г) — свисающая правая рука на стороне формирующейся дуги искривления позвоночника (симптом «асимметрично свисающих рук» Лоренца); (д) — сутулость спины без увеличения выраженности грудного кифоза; (е) — асимметричность треугольников талии, иллюстрирующая деформацию; (ж) — угловая величина дуг грудного кифоза и поясничного лордоза. На рентгенограммах определена сколиотическая деформация позвоночника грудопоясничного типа с основной дугой на уровне Th<sub>10</sub>-L<sub>4</sub> справа I степени (5°).

**Второй тип осанки.** Он характеризуется внешне кажущейся компенсированной уравновешенностью туловища, так как пациент довольно устойчиво держит спину в вертикальном положении без дополнительного мышечного напряжения как стоя, так и сидя. В процессе обследования рельефа спины выявляются традиционные клинические признаки асимметрии и структурального поражения, указывающие на сколиотический деформационный процесс. При осмотре сбоку определяется уменьшение выраженности или исчезновение физиологических изгибов позвоночника — его фиксированное уплощение, что иллюстрирует характерный признак сколиоза, известный как «симптом куклы» Лоренца [1, 6]. Фиксированность формы туловища незначительно поддается мануальной корректуре и удержанию, при отпуске тут же воз-

вращается в исходную позицию. На рис. 2 представлен пример описанной осанки.

Выделенный тип получил название — «псевдоуравновешенная фиксированная осанка». Она характерна для больных сколиозом, имеющих комбинированный анатомический тип деформации позвоночника, который состоит из двух основных дуг, уравновешивающих друг друга. Данный тип осанки отмечается также и при деформациях с одной основной дугой, но которая сопровождается соответствующей компенсаторной дугой противоположного искривления, что и создает вариант псевдоуравновешенности позвоночника.

**Третий тип осанки.** Проявляется заметным фиксированным смещением туловища в сторону по отношению к тазу, что сопровождается разновысотным положением надплечий и наклоном голо-

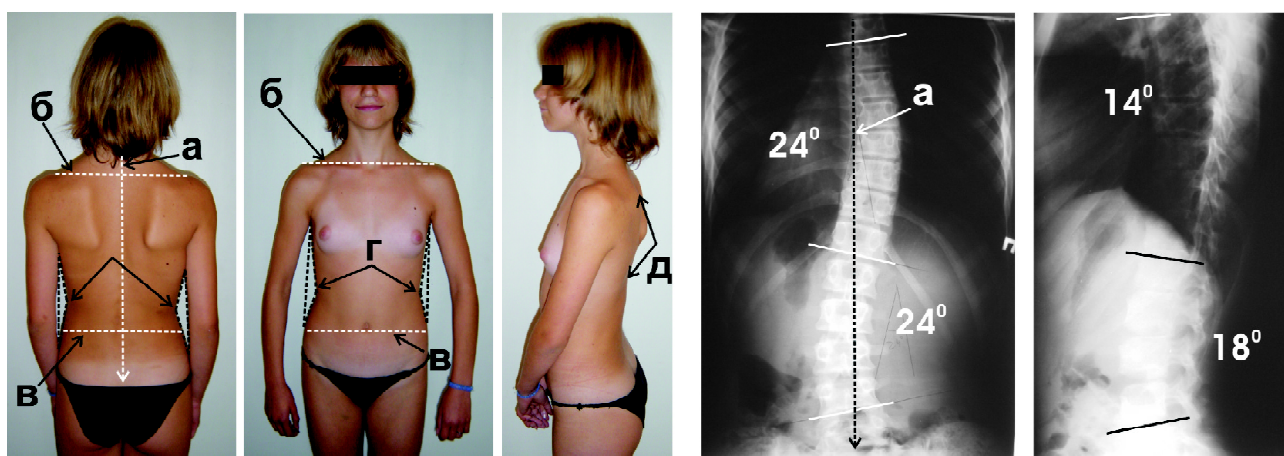


Рис. 2. Второй тип осанки. (а) — перпендикуляр, опущенный вниз от проекции вершины остистого отростка С<sub>7</sub> позвонка, указывает на компенсированность туловища; (б) и (в) — линии, проведенные через акромиальные концы ключиц и симметричные тазовые выступы, иллюстрирующие вертикальную устойчивость туловища в горизонтальной плоскости; (г) — асимметричность треугольников талии, указывающая на наличие деформации; (д) — фиксированное уплощение спины («симптом куклы» Лоренца). На рентгенограммах определена сколиотическая деформация позвоночника комбинированного типа II степени тяжести с основной дугой на уровне Th<sub>5</sub>-Th<sub>12</sub> справа (24°) и Th<sub>12</sub>-L<sub>4</sub> слева (24°).

вы в сторону, выраженной асимметрией треугольников талии. В положении стоя отмечается перекос или наклон таза, иллюстрирующий псевдоукорочение ноги на стороне основной дуги. Состояние, в котором пациент находится в вертикальном положении, не сопровождается дополнительным напряжением мышц спины. При клиническом осмотре выявляются значительные признаки асимметрии и деформирования рельефа туловища, отмечается сочетание симптомов «асимметрично свисающих рук» и «куклы» Лоренца. На рис. 3 представлен пример данного типа осанки.

Описанному третьему типу дано название — «*неуравновешенная фиксированная осанка*». При этом варианте осанки у пациента форма туловища ригидна и практически не поддается мануальной коррективке. Рекомендации исправить осанку сопровождаются значительным напряжением мышц спины и брюшного пресса. При этом оно, несмотря на все усилия, не позволяет больному достичь самостоятельно возможной коррекции. Данный тип характерен для больных сколиозом с активно прогрессирующими искривлениями позвоночника, которые сопровождаются развитием декомпенсированности фронтальной уравновешенности.

Сопоставление указанных типов осанки показало, что они взаимосвязаны и отражают общий патологический процесс при его естественном активном прогрессирующем развитии, который, наряду с деформированием позвоночника, одновременно поражает его уравновешенность или анато-биомеханическую устойчивость.

На стадии осанки первого типа фронтальная уравновешенность позвоночника изменяется еще на функциональном уровне. При данном варианте, который, как уже указывалось выше, характерен именно для начальных проявлений сколиотической деформации, следует основное внимание

направлять на коррекцию осанки средствами специальной лечебной физкультуры и ортопедического режима контроля нагрузок на позвоночник. При этом суть коррекции заключается в переводе первого типа осанки во второй, который является более выгодным с позиций анато-биомеханической устойчивости позвоночника. В случаях отсутствия адекватного корригирующего лечения и продолжения агрессивного развития деформации первый тип осанки на фоне сохранения неуравновешенности позвоночника стабилизируется структурально и переходит в третий тип.

Второй тип осанки присущ больным сколиозом, у которых дуги искривляемого позвоночника компенсируют друг друга независимо от тяжести деформации. В таких случаях ортопедическое лечение должно быть направлено одновременно как на стабилизацию данного типа осанки, так и на коррекцию самого сколиотического искривления. При этом выбор метода коррекции определяется с учетом параметров деформации и характеристик ростковой костной активности пациента. В случаях активного прогрессирующего развития сколиотической деформации, сопровождающегося отсутствием адекватного лечения, второй тип осанки может переходить в третий, что дополнительно ухудшает клиническое состояние конкретного больного.

Третий тип осанки является иллюстрацией агрессивного увеличения деформации позвоночника у больных сколиозом при естественном развитии патологии. В таких случаях улучшение осанки наиболее эффективно с применением методов активного насильственного корригирующего воздействия на деформацию; к таковым относится с учетом показателей ростковой костной активности позвоночника жесткая корсетная технология и хирургическое вмешательство с применением имплантируемых металлоконструкций.

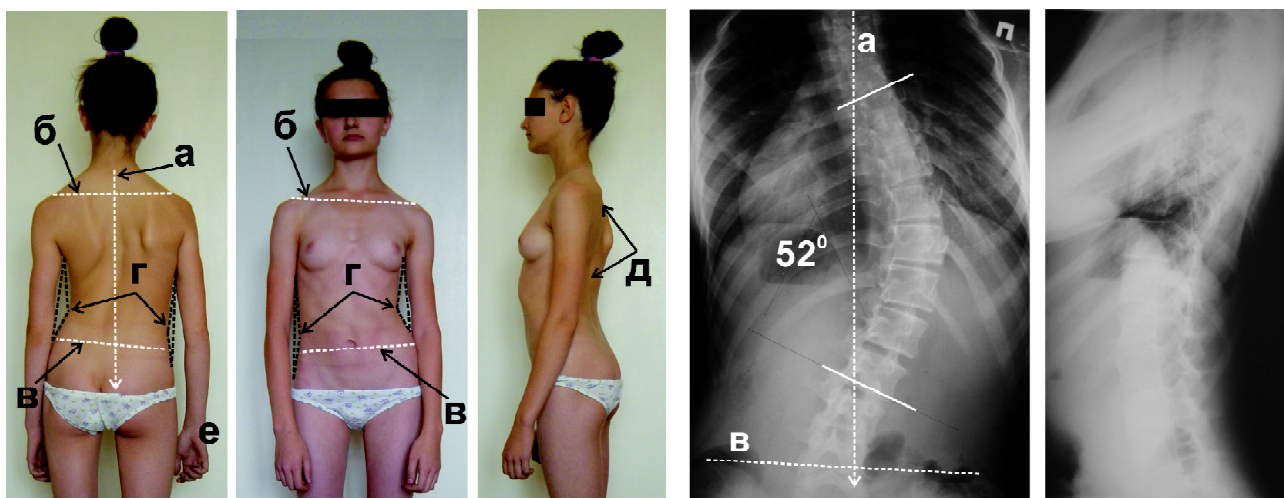


Рис. 3. Третий тип осанки. (а) — перпендикуляр, опущенный вниз от проекции вершины остистого отростка С<sub>7</sub> позвонка, указывающий на декомпенсированность туловища; (б) — линия, проведенная через акромиальные концы ключиц, иллюстрирующая боковое отклонение туловища; (в) — линия, показывающая перекос таза в горизонтальной плоскости; (г) — асимметричность треугольников талии, указывающая на наличие деформации; (д) — фиксированное уплощение спины (симптом «куклы» Лоренца); (е) — свисающая правая рука на стороне основной дуги искривления позвоночника (симптом «асимметрично свисающих рук» Лоренца). На рентгенограммах определена сколиотическая деформация позвоночника грудопоясничного типа IV степени с основной дугой на уровне Th<sub>7</sub>-L<sub>2</sub> справа (52°).

### Заключение

Изучение клинических наблюдений показало, что деформационный процесс при сколиозе клинически сопровождается формированием у больных определенных типов осанки, которые, в свою очередь, иллюстрируют состояние и развитие патологии с позиций уравниваемости или анатомо-биомеханической устойчивости позвоночника. Выделенные три типа осанки показывают их стадийную взаимосвязь, отражая реальную динамику и возможный прогноз при естественном развитии ортопедического заболевания.

На стадии осанки первого типа (неуравновешенная мобильная), характерного для сколиотического поражения на начальных этапах деформации, уравниваемость позвоночника нарушается еще на функциональном уровне. На стадии осанки второго типа (псевдоуравновешенная фиксированная) уравниваемость стабилизируется, но за счет формирования компенсаторных дуг противоискривления. Стадия осанки третьего типа (неуравновешенная фиксированная) характеризует активную прогрессирующую форму сколиоза, демонстрируя значительное дальнейшее ухудшение анатомо-биомеханической устойчивости позвоночника на структуральном уровне.

Представленные три типа специфической сколиотической осанки целесообразно учитывать на этапе первичной диагностики, а также при динамическом наблюдении за больными сколиозом как клинически отражающие проявление и развитие выраженности деформационного поражения позвоночника.

### Литература

1. Альберт Э. (Albert E.) Патология привычного сколиоза. // Учебник частной хирургии., Т. 1. — Издание журнала «Современная Медицина и Гигиена» — СПб., 1899. — с. 401–436.

2. Брэгг П.С. Программа по оздоровлению позвоночника. // Позвоночник — ключ к здоровью / П.С.Брэгг, С.П.Махешваранда, Р.Нордмар и др. — СПб.: ООО «Диамант», ООО «Лейла», 2002. — с. 4–70.
3. Демченко А.В. Нарушение уравниваемости позвоночника в патогенезе диспластического сколиоза и ее оперативная коррекция: Автореф. дисс. канд. мед. наук. — Киев, 2005. — 19 с.
4. Казьмин А.И., Кон И.И., Беленький В.Е. Сколиоз. — М.: Медицина, 1981. — 271 с.
5. Кашин А.Д. Сколиоз и нарушение осанки: Лечебная физкультура в системе медицинской реабилитации: Учеб.-метод. пособ. для врачей и инструкторов лечебной физкультуры. — Мн.: НМ Центр, 1998. — 240 с.
6. Лоренц А., Гоффа А. (Lorenz A., Hoffa A.). Позвоночник, искривления его. // Реальная Энциклопедия Медицинских Наук. Медико-хирургический словарь. — т. XV. — СПб., 1895. — с. 520–586.
7. Маркс В.О. Ортопедическая диагностика. — Мн.: Наука и техника, 1978. — 511 с.
8. Тесаков Д.К., Тесакова Д.Д., Макаревич С.В. Рентгенологическая трехплоскостная оценка деформации позвоночника при сколиозе. // Ортопедия, травматология и протезирование — 2007. — №3 — с. 81–87.
9. Фищенко В.Я. Сколиоз. — Макеевка, 2005. — 558 с.
10. Цивьян Я.Л. Сколиотическая болезнь и ее лечение. — Ташкент, «Медицина», 1972. — 221 с.
11. Чаплин В.Д., Абальмасова Е.А. Сколиоз и кифозы. — М.: Медицина, 1973. — 255 с.
12. Шатохин В.Д., Колчин Д.В., Колесов В.В. Ранняя диагностика и консервативное лечение сколиоза у детей. Пособие для врачей. — Тольятти, 2005. — 183 с.
13. Bracq H., Chapuis M. Depistage, examen clinique et radiographie conventionnelle de la scoliose «idiopathique». // Scoliose idiopathique. — Saurams medical, 1977. — p. 71–86.
14. Lonstein J.E. Patient evaluation. // Moe's Textbook of Scoliosis and Other Spinal Deformities, Second Edition — W.B. Saunders Company, 1987. — p. 47–88.
15. Mauroy J.-C. La scoliose. Traitement orthopédique conservateur. // Saurams medical, 1996. — 279 p.

Поступила 17.03.08