

УДК 617.586–007.58–073.7–053.2

РЕНТГЕНОЛОГИЧЕСКИЕ КЛАССИФИКАЦИОННЫЕ ХАРАКТЕРИСТИКИ ПЛОСКО-ВАЛЬГУСНОЙ ДЕФОРМАЦИИ СТОПЫ У ДЕТЕЙ*В.В. Лашковский, к.м.н., доцент*Кафедра травматологии, ортопедии и военно-полевой хирургии
УО «Гродненский государственный медицинский университет»

Предложена новая рентгенологическая классификация плоско – вальгусной деформации стопы у пациентов с полной оссификацией костных структур и классификация данной деформации для детей с незавершённой оссификацией. На основании рентгенометрического анализа костных структур стопы в двух стандартных проекциях определены классификационные параметры углов А и В у детей с полной оссификацией скелета стопы и углов С и D при незавершённой оссификации.

Ключевые слова: плоско-вальгусная стопа, классификация.

A new roentgenological classification of pes plano-valgus in patients with full ossification of the bone structures and a classification of this deformity for children with incomplete ossification are presented. On the basis of the roentgenometrical analysis of bone structures of the foot in two standard projections, the classified parameters of the A and B angles in children with full ossification of the foot skeleton have been defined, as well as the classified parameters of angles C and D in children with incomplete ossification.

Key words: pes plano-valgus, roentgenological classification

Введение

Среди существующих методов исследования стопы широко представлены инструментальные способы, использующие широкий спектр физических методов измерений. К ним относятся: плантоскопия, фотоплантоскопия, подошвенная компьютерная барография, спиральная компьютерная томография, сонография. Однако перечисленные методики имеют ограниченное применение в практическом здравоохранении. В то же время рентгенологический метод обследования общедоступен, и он позволяет объективно изучать скелет стопы, являющийся основой её стабильности [16]. Анализ рентгеноанатомических особенностей стопы при различных видах ортопедических заболеваний и травматических повреждений является ключевым в диагностике патологии и оценке результатов лечения [13, 17].

Предложено много способов анализа рентгенограмм стопы, основанных на определении угловых и линейных показателей, которые характеризуют взаиморасположение костно-суставных элементов заднего, среднего и переднего её отделов [9, 2, 10]. На основании этих данных авторы формулируют рентгенологические классификации.

Классификация есть процесс соподчинения понятий с целью установления связей между ними. Совокупность правил отнесения этих понятий к определённой классификационной группе должна быть наглядной и удобной в практическом использовании. В качестве критериев, объединяющих объекты в одну группу, должны использоваться устойчивые и объективные признаки.

М.И. Куслик (1925) для получения количественных характеристик взаимоотношения костей стопы на боковой рентгенограмме использовал четыре линии: три касательные – по основанию пяточной кости, основанию 1-й и 5-й плюсневых костей и перпендикуляра, проведённого через середину большеберцовой кости к опорной поверхности стопы. По трём образованным углам автор определял в сагиттальной плоскости высоту свода (угол В), супинацию переднего отдела стопы (угол С) и положение пяточной кости (угол А). Средние значения указанных углов, по данным автора, колеблются в следующих пределах: угол А – 105-125°, угол В – 135-150°, угол С – 5-15° [4].

Для определения угла продольного свода стопы Ф.Р. Богданов (1953) предложил на боковой рентгенограм-

ме проводить две линии: первую – по нижнему контуру пяточной кости, вторую – вдоль 1 плюсневой кости на её головку. Угол, под которым они пересекаются, характеризует продольный свод стопы. В норме данный угол равен 125-130° [1].

К.К. Жюха и В.Л. Александрович (1998) при определении степени плоскостопия использовали боковую проекцию с измерением угла, длины и высоты продольного свода стопы [2].

R. Meary (1967) определил, что в норме на боковой рентгенограмме стопы, выполненной в стандартном положении стоя с физиологической нагрузкой, линия, проведённая по оси таранной кости, переходит в линию, проведённую по оси 1-й плюсневой кости. При плоской стопе эти линии пересекаются с прогибом книзу на уровне несостоятельности свода [14].

R.L. Bordelon (1980) предложил прогиб таранно – 1 плюсневой кости от 1 до 15° считать плоскостопием умеренной степени, угол более 15° расценивать как тяжёлое плоскостопие. Он также отмечал, что прогиб свода стопы может располагаться в различных местах: на уровне таранно-ладьевидного, ладьевидно-клиновидного или обоих указанных суставов [9].

F.O. Gamble, I. Yale (1966) классифицировали плоскую стопу по данным рентгенологического обследования в боковой проекции и определении угла между линией, проведённой по подошвенной поверхности пяточной кости и опорной поверхностью стопы. Угол от 15 до 25° авторы расценивали как показатель нормы. Угол менее 15° характеризовал плоскую стопу [11].

E.E. Bleck, U.J. Berzins (1977) для диагностики плоской стопы использовали определение угла наклона таранной кости по отношению к опорной поверхности у стоящего человека. При этом они нашли, что угол между осью таранной кости и опорной поверхностью в норме на боковой рентгенограмме при физиологической нагрузке составляет 26,5°. При плоскостопии указанный угол составляет 35° [8].

Все вышеуказанные авторы в своих работах оценивали форму стопы по угловым и линейным показателям, полученным при анализе рентгенограмм, выполненных только в одной боковой проекции, что не позволяет комплексно оценить характер деформации.

При анализе рентгенограмм стопы пациентов до операции нами установлено, что только в 9,09% случаев угол

продольного свода составлял от 150° до 155° , что соответствует 2-й степени тяжести плоскостопия по общепринятой в нашей стране классификации. В остальных случаях (90,9%) данный показатель колебался от 156° до 176° . [5]. При этом все больные относились к одной группе – с 3-й степенью тяжести деформации, несмотря на значительную разницу в цифровых показателях. Таким образом, пациенты с наиболее тяжёлыми формами заболевания включаются в одну группу, что не позволяет проводить клинический анализ.

Специфические условия при изучении рентгенометрических показателей развития стопы возникают у детей младшего возраста.

Это обусловлено рядом причин, и в первую очередь тем, что на рентгенограммах стопы в указанном возрасте прослеживаются только различной величины и формы ядра окостенения пяточной, таранной, кубовидной, ладьевидной и клиновидных костей. Центры оссификации указанных костных структур, определяемые рентгенологически, появляются в разные сроки и в определённой последовательности. Они не совпадают с истинными размерами хрящевых моделей указанных костей, поэтому определение основных параметров развития стопы общепринятыми рентгенометрическими методами как в прямой, так и боковой проекциях не представляется возможным.

Ядра окостенения пяточной, таранной и кубовидной костей хорошо рентгенологически визуализируются сразу после рождения ребёнка, так как оссификация пяточной кости начинается на 24–26 неделе внутриутробного развития, таранной на 26–28 неделе, а кубовидной на 40 неделе. Точки оссификации костей среднего отдела стопы формируются значительно позже: ладьевидная кость – в 3 года у мальчиков и 2 года у девочек, клиновидные кости: *os cuneiforme laterale* – 3–6 мес., *os cuneiforme intermedium* – у мальчиков – в 2,5 года, девочек – 2 года, *os cuneiforme mediale* – у мальчиков в 2 года, девочек 1,5 года. Окончательные сроки оссификации указанных костных образований индивидуальны и приходятся на подростковый возраст и старше [15,12].

Особое место в методиках определения степени плоскостопия принадлежит ладьевидной кости, занимающей центральное положение на вершине свода стопы. Ядро окостенения данной анатомической структуры начинает формироваться только с 2–3-летнего возраста и на протяжении ряда лет не соответствует истинным размерам и форме ладьевидной кости.

Перечисленные особенности неоссифицированного скелета стопы у детей младшего возраста не позволяют использовать привычные проекционные изображения костных структур на рентгенограммах при проведении их анализа.

Цель работы: разработать новую рентгенологическую классификацию плоско-вальгусной деформации стопы у пациентов с полной оссификацией костных структур, а также классификацию данной деформации для детей с незавершённой оссификацией по результатам рентгенологического обследования в 2-х проекциях.

Материалы и методы

Для создания рентгенологических диагностических критериев классификации плоско-вальгусной деформации стопы по степеням тяжести у детей различного «костного» возраста нами за период с января 2007 по декабрь 2008 г. было проведено комплексное обследование 53 пациентов, у которых после оперативной коррекции были нормализованы рентгенометрические показатели костных структур стопы. Кроме того, 23 паци-

ента с травмой стопы и голеностопного сустава в возрасте 6–9 лет обследованы клинически и рентгенологически при отсутствии ортопедической патологии стопы.

Ортопедическое обследование включало: общий осмотр стопы, функциональные клинические исследования – определение амплитуды движений в голеностопном и подтаранном суставах, рычажный тест 1 пальца (Jack's test), проба Шриттер, тест активного разведения и подошвенного сгибания пальцев, определение укорочения ахиллова сухожилия. Рентгенологические показатели: угол продольного свода стопы (угол А), высота продольного свода стопы, интертарзальный угол (угол В), угол наклона пяточной кости, угол наклона таранной кости, таранно-пяточный угол, таранно-плюсневый угол, метатарзо-аддукционный угол, уровень прогиба продольного свода стопы. Для уточнения отдельных параметров развития, при отнесении стопы к норме, использованы также фотоплантоскопические и педобарографические данные.

Основное внимание придавалось рентгенологическому исследованию в 2-х проекциях стоя на подставке при физиологической нагрузке массы тела пациента.

Прямая рентгенограмма – пациент принимал вертикальное положение, кассета располагалась горизонтально под стопой, трубка рентгеновского аппарата устанавливалась с наклоном 30° от вертикальной оси, спереди назад (от пальцев стопы по направлению к пятке), центрация луча проводилась на головку таранной кости с расстояния 90 см от стопы.

Боковая рентгенограмма – пациент в положении стоя, кассета располагалась вертикально, параллельно внутренней боковой поверхности стопы, трубка рентгеновского аппарата параллельно горизонтальной плоскости, центрация луча на головку таранной кости, расстояние 90 см до стопы. Стопа не касалась своей внутренней поверхностью кассеты. Боковая проекция выполнялась с включением голеностопного сустава и 4–5 см костей голени.

Для определения нормальных показателей интертарзального угла В, угла наклона таранной кости С, таранно – 2 – плюсневого угла D проведено клиническое, функциональное, рентгенологическое обследование 23 пациентов у которых стопы не имели патологических изменений и 53 с нормализованными показателями данных угловых показателей после хирургической коррекции.

В связи с тем, что норма угла продольного свода (угол А) определена в ряде нормативных документов, данный угол в нашей работе не определялся, и его показатели были взяты из литературных источников [7].

При анализе рентгенограмм были использованы следующие методики определения углов А, В, С, D.

Определение угла продольного свода А выполнялось на боковой рентгенограмме (рисунок 1).

Использовались три точки отсчёта: первая – нижняя опорная точка *tuber calcanei* – точка С, вторая – нижняя опорная точка *caput ossis metatarsalis 1* – точка А, третья

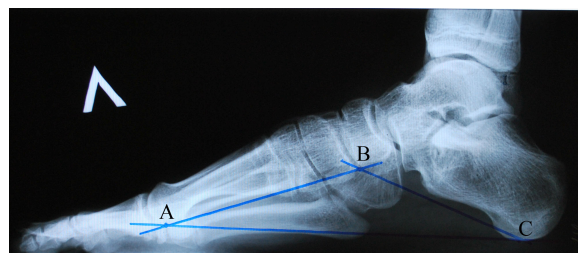


Рисунок 1 – Методика определения угла продольного свода А

– нижняя точка ладьевидно – 1 клиновидного сустава (между *os cuneiforme mediale* и *os naviculare*) – точка В. Норма угла А (угол АВС) – от 111° до 135°.

Угол В – интертарзальный угол. Измерение проводилось на прямой рентгенограмме. Первоначально определялась функционально-поперечная ось среднего отдела стопы: ладьевидно-клиновидно-кубовидного блока. Точки отсчёта: по внутренней стороне стопы: проксимальная – *tuberositas ossis navicularis*, дистальная – на уровне 1 клиновидно-плюсневой сустава – указанные точки соединяются прямой линией, которая делится пополам. Середина отрезка является искомой точкой – а – на медиальной поверхности стопы (рисунок 2).

Точка **b** определяется по наружной поверхности стопы. Две точки по наружной стороне кубовидной кости соединяются прямой линией, которая также делится пополам, получаем вторую искомую точку – **b**. Обе точки **a** и **b** соединяются прямой линией **ab**, которая является функционально-поперечной осью среднего отдела стопы. Далее восстанавливается перпендикуляр **cd** к **ab**. По продольной оси шейки и головки таранной кости проводится линия – **e** (рисунок 2).

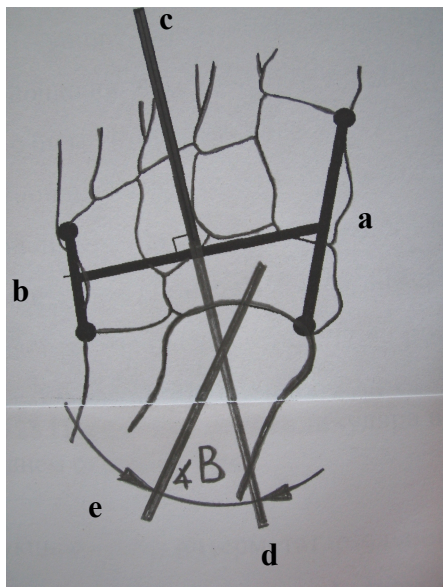


Рисунок 2 – Методика определения интертарзального угла В

Угол между продольной осью таранной кости **e** и перпендикуляром **cd** – есть искомый интертарзальный угол В.

Определение угла С – угла между продольной осью таранной кости и опорной поверхностью стопы (рисунок 3). Методика проведения опознавательных линий: продольная ось таранной кости (А) на боковой рентгенограмме – две точки (**a**, **b**) – верхний и нижний края суставной поверхности головки таранной кости, соединяем прямой линией и делим пополам.

Две точки (**c**, **d**) по верхнему и нижнему краям шейки таранной кости, соединяем прямой линией и делим пополам. Обе найденные точки при делении прямых линий соединяем прямой и получаем продольную ось таранной кости на боковой рентгенограмме.

Определение линии (В) : соединяем опорную точку *tuber calcanei* и нижнюю опорную точку *caput ossis metatarsalis 1* – получаем опорную линию стопы (рисунок 3).

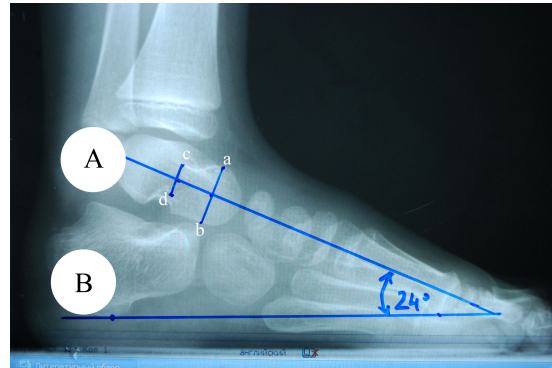


Рисунок 3 – Методика определения угла наклона таранной кости (С)

Определение угла D на прямой рентгенограмме – угла между продольной осью таранной кости и продольной осью 2-й плюсневой кости. Методика построения опознавательных линий: продольная ось таранной кости – две точки **a** и **b** располагаются по медиальному и латеральному краям суставной поверхности головки таранной кости и соединяются прямой линией. К полученной линии **ab** восстанавливаем перпендикуляр, который является продольной осью таранной кости (линия А).

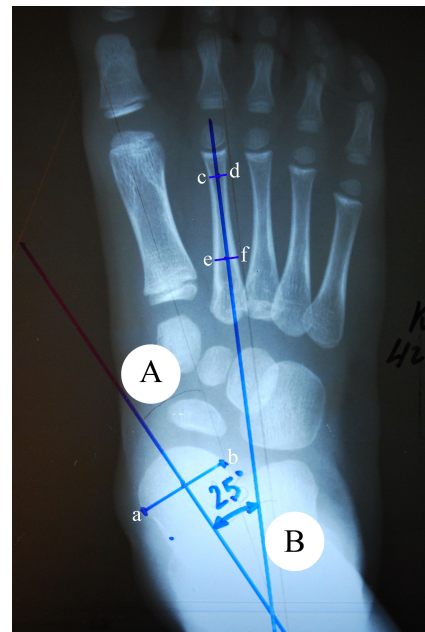


Рисунок 4 – Методика определения таранно-2 плюсневой угла (D)

В связи с тем, что у детей младшего возраста определяются взаимоотношения не между задним и средним отделами стопы, а между задним и передним, минуя средний отдел, рационально ориентироваться не на 1-ю плюсневую кость, которая обладает определённой степенью подвижности в горизонтальной плоскости при статической нагрузке, а на 2-ю, которая в силу анатомических особенностей занимает более стабильное положение. Это обусловлено тем, что промежуточная клиновидная кость (*os cuneiforme intermedium*) короче остальных клиновидных костей и основание 2-й плюсневой кости расположено в нише, образованной боковыми поверхностями медиальной и латеральной клиновидных костей [6]. Кроме того, основание 2-й плюсневой кости прочно фиксировано в данном положении не только за счёт формы

суставных поверхностей, но и очень прочной связки – lig. cuneometatarsium interosseum, которая является «ключом» сустава Лисфранка [3, 6].

Определение продольной оси 2-й плюсневой кости (линия В) проводится по диафизу кости. Медиальный и латеральный края диафиза кости в дистальной (линия с, d) и проксимальной его части (линия е, f) соединяются линиями, которые делятся пополам. Средние точки указанных отрезков соединяются прямой линией, которая является продольной осью 2-й плюсневой кости (линия В). Угол, образованный линиями А и В, является искомым углом D (рисунок 4).

Результаты и обсуждение

Для вычисления физиологических рентгенометрических показателей углов В, С, D обследовано 76 пациентов, из них 23 пациента с травмой стопы и голеностопного сустава при отсутствии ортопедической патологии и 53 пациента с нормализованными рентгенометрическими показателями стопы после хирургической коррекции. Среди обследованных детей мальчиков было 51, девочек 25. Возраст детей составил от 5 до 16 лет. У все пациентов проведено измерение углов В, С, D на рентгенограммах, выполненных в двух проекциях по описанной методике.

Анализ выборки значений углов В; С и D, полученных на основе измерения 76 рентгенограмм пациентов с нормальной и нормализованной стопой после хирургической коррекции, показал, что их среднее арифметическое значение равно 8,1°, 23,3° и 4,6° при величине стандартного отклонения, равной 2,6; 1,9 и 1,5, соответственно.

С учётом величины среднеарифметических значений углов В, С, D и угла А, определённого в нормативных документах, составлены классификации. У детей с завершённой оссификацией скелета стопы мы выделяем 5 степеней тяжести плоско-вальгусной деформации по углам А и В (таблица 1).

Таблица 1 – Классификация плоско-вальгусной деформации стопы у детей с завершённой оссификацией скелета

Степень тяжести	Угол А°	Угол В°
Норма	111° – 135°	0 – 10°
I	136° – 145°	11° – 20°
II	146° – 155°	21° – 30°
III	156° – 165°	31° – 40°
IV	166° – 175°	41° – 50°
V	>176°	>51°

С учётом величины углов С и D выделяем 5 степеней тяжести плоско – вальгусной деформации стопы у детей с незавершённой оссификацией костного скелета стопы (таблица 2).

Таблица 2 – Классификация плоско-вальгусной деформации стопы у детей с незавершённой оссификацией скелета

Степень тяжести	Угол С°	Угол D°
Норма	20° – 25°	0 – 6°
I	26° – 30°	7° – 13°
II	31° – 35°	14° – 20°
III	36° – 40°	21° – 27°
IV	41° – 45°	28° – 34°
V	> 46°	> 35°

Кроме указанных угловых показателей, определяющих взаиморасположение костного скелета стопы, необходимо учитывать и наличие рентгенологических признаков дегенеративно-дистрофического характера в суставах в виде деформирующих артрозов. При этом использована классификация деформирующих артрозов стопы, утверждённая Постановлением Министерства Обороны Республики Беларусь и Министерства здравоохранения Республики Беларусь № 61/122 от 21 июля 2008 г. [7].

Деформирующий артроз I стадии суставов стопы рентгенологически характеризуется сужением суставной щели менее чем на 50 процентов и краевыми костными разрастаниями, не превышающими 1 мм от края суставной щели.

Артроз II стадии характеризуется сужением суставной щели более чем на 50 процентов, краевыми костными разрастаниями, превышающими 1 мм от края суставной щели, деформацией и субхондральным остеосклерозом суставных концов сочленяющихся костей.

При артрозе III стадии суставная щель рентгенологически не определяется, имеются выраженные краевые костные разрастания, грубая деформация и субхондральный остеосклероз суставных концов сочленяющихся костей.

В зависимости от выраженности клинических симптомов выделяем следующие формы заболевания: компенсированную, субкомпенсированную и декомпенсированную.

Компенсированная форма – продольный свод значительно снижен, стопа расширена и удлинена, задний отдел стопы пронирован. При умеренной функциональной нагрузке значимых клинических симптомов не возникает. Отмечается появление болевого синдрома, пастозности стоп после значительной физической нагрузки к концу рабочего дня. Деформация стопы не фиксирована.

Субкомпенсированная форма – продольный свод стопы не прослеживается, стопа заметно расширена в среднем отделе, задний отдел пронирован, передний умеренно супинирован. Походка теряет эластичность и упругость. При осмотре у ряда пациентов отмечаются явления теносиновита, асептического артрита, усиление венозного рисунка на тыльной поверхности стопы. Наблюдается относительно быстрая утомляемость при ходьбе и болевой синдром после умеренной физической нагрузки. Деформация стопы частично фиксирована, отмечаются трофические изменения кожи подошвенной поверхности в виде потёртостей и омозолелостей.

Декомпенсированная форма – продольный свод стопы отсутствует, стопа широкая, задний отдел пронирован, передний супинирован. Потеряна выпуклая форма тыльной поверхности. Походка тяжёлая, неуклюжая, прихрамывающая. Выражен болевой синдром после умеренной нагрузки, отмечается венозный рисунок на тыльной поверхности стопы, пастозность, отёки стопы и нижней трети голени. Отмечаются признаки теносиновита, асептического артрозо-артрита. Трофические проявления со стороны кожи стопы в виде потёртостей, натоптышей, в отдельных случаях изъязвлений. Деформация в значительной степени фиксирована.

Суммируя вышеизложенные клиничко-рентгенологические характеристики деформированной стопы, можно предложить пример составления клинического диагноза: фиксированная двусторонняя плоско-вальгусная деформация стоп А 4 В 4, декомпенсированная форма, деформирующий артроз таранно-ладьевидного сустава II степени.

Заключение

1. Предложенные клинико-рентгенологические классификации плоско-вальгусной деформации стопы являются рациональными, однозначными в своей трактовке и удобными в практическом использовании.

2. Данные классификации позволяют разделить всех пациентов с плоско-вальгусной деформацией стопы на 5 групп и более объективно определять показания к различным методам лечения, контролировать динамику патологического процесса и оценивать результаты консервативного и оперативного лечения.

3. Предложенные классификации плоско-вальгусной деформации стопы могут быть рекомендованы к применению в педиатрической практике для более широкого внедрения.

Литература

1. Богданов, Ф.Р. Хирургическое лечение повреждений и заболеваний стопы / Ф.Р. Богданов. – Москва: Медгиз. – 1953. – 223 с.
2. Жоха, К.К. Плоскостопие / К.К. Жоха, В.Л. Алесандрович // Новости лучевой диагностики. – 1998. – №2. – С. 12-13.
3. Кованов, В.В. Хирургическая анатомия нижних конечностей / В.В. Кованов, А.А. Травин. – Москва: Государственное издательство медицинской литературы. – 1963. – 566 с.
4. Куслик, М.И. К методике точного определения степени плоскостопия / М.И. Куслик // Новая хирургия. – 1925. – №2. – С. 66-67.
5. Lashkouski, V. Surgical treatment of flexible flatfoot in children and adolescents / S. Boltrukevich, L. Sycheuski // Journal of Vibroengineering. - July/September 2006. – Vol. 8. – No.3. – P. 57-60.
6. Черкес-Заде, Д.И. Хирургия стопы. 2-е изд. / Д.И. Черкес-Заде, Ю.Ф. Каменев. – Москва: Медицина. – 2002. – 328 с.
7. Постановление Министерства Обороны Республики Беларусь и Министерства здравоохранения Республики Беларусь № 61/122 от 21 июля 2008 г. Об утверждении Инструкции об определении требований к состоянию здоровья граждан при приписке к призывным участкам, призыве на срочную военную службу,

службу в резерве, военную службу офицеров запаса, военные и специальные сборы, поступлении на военную службу по контракту, в учреждение образования «Минское суворовское военное училище» и военные учебные заведения, военнослужащих, граждан, состоящих в запасе Вооружённых Сил Республики Беларусь. – Минск, 2008. – С. 115.

8. Bleck, E.E. Conservative management of pes valgus with planter flexed talus, flexible / E.E. Bleck, U.J. Berzins // Clin. Orthop. – 1977. – Vol.122. – P. 85 – 94.

9. Bordelon, R.L. Correction of hypermobile flatfoot in children by molded insert / R.L. Bordelon // Foot Ankle. – 1980 Vol.1. – P. 143-150.

10. David, J.R. Quantitative segmental analysis of weight-bearing radiographs of the foot and ankle for children / J.R. David, T.W. Gibson, L.I. Pugh // J. Pediatr. Orthop. – 2005. – Vol. 25. – P. 769-776.

11. Gamble, F.O. Clinical foot roentgenology / F.O. Gamble, I. Yale. – Baltimore: Williams&Wilkins. – 1966. – 153 p.

12. Herring, J.A. Tachdjian's Pediatric Orthopaedics. Third Edition / J.A. Herring. – Philadelphia, Pennsylvania: W.B. Saunders Company. – 2002. – Vol.1. – 710 p.

13. Keim, H.A. Weight – bearing roentgenograms in the evaluation of foot deformities / H.A. Keim, G.W. Ritchie // Clin. Orthop. – 1970. – Vol. 70. – P. 133-136.

14. Meary, R. On the measurement of the angle between the talus and the first metatarsal. Symposium: Le Pied Creux Essential / R. Meary // Repv. Chir. Orthop. – 1967. – Vol.53.- P. 389-391.

15. Tachdjian, M. O. Pediatric Orthopedics. Second Edition / M. O. Tachdjian. – Philadelphia, London, Toronto, Montreal, Sydney, Tokyo: W.B. Saunders Company, 1990. – Vol.1. – 683 p.

16. Thordarson, D.B. Dynamic support of the human longitudinal arch. A biomechanical evaluation / D.B. Thordarson, H. Schmotzer, J. Chon // Clin. Orthop.- 1995.- № 316.- P. 165-172.

17. Vanderwilde, R. Measurements on radiographs of the foot in normal infants and children / R. Vanderwilde, L.T. Staheli, D.E. Chew // J Bone Joint Surg (Am). – 1988. – Vol. 70. – P. 407-415.

Поступила 27.11.09